АНАТОМИЯ ПО ПИРОГОВУ

Атлас анатомии человека

Голова
Шея

ИЗДАТЕЛЬСКАЯ ГРУППА
«ГЭОТАР-Медиа»

Уважаемые подписчики!

Книга публикуется в ознакомительных целях!

Запрещено публиковать на сторонних каналах, группах и сайтах!

Наш канал в телеграме **MEDKNIGI** «**Медицинские книги**».

ССЫЛКА В ТЕЛЕГРАМЕ : **@medknigi**

ОТ АВТОРОВ

Прогресс в развитии технических возможностей изучения строения тела живого человека: ангиография, рентгеновская компьютерная томография, магнитно-резонансная томография, цифровая рентгенография — заставляет по-новому взглянуть на акценты в изучении анатомии человека, более активно прививать знания анатомии живого человека. Старые классические подходы в системной и топографической анатомии, основанные на знаниях анатомии мертвого тела, становятся недостаточными в подготовке будущего врача к восприятию изображений, полученных современными средствами визуализации тела человека. Анализ современных визуализаций — проекций и плоскостных сечений тела — требует синтетических знаний, основанных на изучении системной, регионарной анатомии и анатомии распилов, дополненных расшифровкой диагностических сечений живого человека.

Предлагаемое авторами издание представляет собой Атлас анатомии применительно к современным возможностям изучения анатомии живого человека. Что в предлагаемом Атласе преобладает: классическая описательная анатомия, топографическая регионарная анатомия, анатомия распилов или лучевая анатомия — решать читателю.

Мы рассчитываем, что предлагаемый Атлас будет полезен как студенту, желающему выйти за узкие рамки классических знаний, так и практическому врачу, поддерживающему и совершенствующему свои профессиональные анатомические знания.

Избранный при составлении Атласа подход продолжает традиции Н.И. Пирогова по изучению строения человека и внедрению анатомических знаний в практическую медицину. Не случайно в Атласе постоянно сопоставляются пироговские распилы, рисунки препаратов Пирогова по строению фасций и артериальных стволов с данными о строении человека на основе современных лучевых методов, в основе которых лежат труды Н.И. Пирогова, не потерявшие значения и в XXI веке. Отсюда название Атласа — «Анатомия по Пирогову».

Именно Николай Иванович Пирогов предвосхитил будущее, пропагандируя изучение анатомии на распилах человеческого тела. И не важно, кто был первым, предложив распилы как метод. История изучения строения человека с помощью распилов насчитывает несколько веков, что делает бессмысленным спор о приоритете на разработку метода исследования. Важно, что его многолетний титанический труд, изданный в Санкт-Петербурге в 1852–1859 гг. под названием «Anatome topographica sectionibus, per corpus humanum congelatum triplice directione ductis, illustrata» («Иллюстрированная топографическая анатомия распилов, произведенных в трех измерениях через замороженное человеческое тело»), был для своего времени непревзойденным по объему и полноте систематическим описанием коллекции распилов частей и отделов человеческого тела, что заслуженно создало имя Ученому и славу его Отечеству.

Ограниченный тираж издания в значительной степени сузил круг читателей произведения, которое быстро стало раритетом, а латинский язык сделал работу малодоступной для понимания в наше время. С течением времени поколения анатомов и специалистов медицины знакомились с произведением по учебникам и персоналиям, которые не обходились без упоминания «Иллюстрированной топографической анатомии распилов…», а также по таблицам распилов, издававшимся позднее.

Только в 1996 г. по инициативе академика РАН Б.В. Петровского появилось факсимильное издание иллюстраций творца «ледяной анатомии» и перевод книги на русский и английский языки. Но нет пророка в своем Отечестве — и об этом фактическом переиздании труда Н.И. Пирогова мало известно медицинской общественности и анатомам.

Возможно, малой известностью рисунков с распилов Н.И. Пирогова, трудностями их прочтения и воспроизведения объясняется явно недостаточное использование готовых (!) анатомических иллюстраций для приближения к действительности топографических рисунков и расшифровки сущности результатов визуализации строения различными лучевыми методами.

Из известных авторов учебников широко пользовались результатами распилов Г.К. Корнинг (Базельская коллекция) и Д.Н. Лубоцкий (коллекция Н.И. Пирогова). Но практически ни в одном, даже отечественном, издании по лучевой анатомии коллекция Н.И. Пирогова не нашла отражения. Только с наступлением XXI века этот пробел начинает восполняться. При этом не существенно, используются ли распилы из Базельской коллекции, распилы Н.И. Пирогова или они воспроизводятся заново с применением современных технологий. Важно, что комплексное использование различных методов позволяет воспринимать всю сложность строения человека. А это, несомненно, должно поднять на качественно новый уровень подготовку специалистов практического здравоохранения.

Следует, однако, отметить, что изданные с применением новых подходов и технологий результаты исследования строения человека, как правило, освещают частные вопросы анатомии, но до настоящего времени нет труда, в котором, согласно логике познания, строение человека было бы представлено от рельефа до распилов, проекций и сечений, выполненных современными методами лучевой анатомии.

Предлагаемый читателю Атлас задумывался в целях повышения информативности учебников, для которых характерна недостаточная визуализация описываемых структур, что затрудняет восприятие материала и его использование на этапах вузовского и последипломного образования, в практической работе.

В работе с визуальным рядом составители старались придерживаться определенной логики в последовательности рисунков. В пределах главы послойно раскрывается анатомия и топография структур, подводя читателя к пониманию взаимоотношения структур на распилах и сечениях.

Все обозначения на рисунках даны на латинском языке или на русском — при отсутствии соответствующего латинского термина. При расшифровке структур придерживались принципа *достаточности* — количество обозначений на одном рисунке не должно превышать разумно достаточного количества, особенно если есть возможность восполнить пропущенное обозначение на последующих рисунках. Для пояснения рисунков даются комментарии важных анатомических образований.

Рисунок или группа рисунков, схожих по содержанию, предваряются глоссарием, т.е. списком использованных латинских анатомических терминов и их эквивалентов на русском и английском языках.

В терминологии составители придерживались:

– *принципа историзма*, который предусматривает (а) поддержание связи между поколениями специалистов здравоохранения, изучавших анатомию с терминологией BNA (Baseliana Nomina Anatomica, 1895) или PNA (Parisiensia Nomina Anatomica, 1960), что потребовало определенного дуализма при переходе на международную анатомическую терминологию — IAT (International anatomical terminology, 2003); (б) соблюдение преемственности между русскоязычными эквивалентами латинских терминов, которые к XXI веку изменились и старшему поколению непонятны;

– *«вербального»* принципа, который предполагает наличие названия у каждой анатомической структуры, даже если она не поименована в официальной терминологии, но как-то называется в анатомической литературе;

– *принципа наибольшей полноты каждого термина*, т.е. название структуры и ее принадлежность к целому (органу, части органа), например: Crista tuberculi majoris humeri или Fasciculus posterior plexus brachialis;

– *принципа краткости названия*, для соблюдения которого в подписях к рисункам и в глоссарии употребляется название материнской структуры, а после запятой — обозначаемая ее часть, или указывается конкретная структура (например: M. biceps brachii, caput longum или A. collateralis ulnaris inferior, ramus anterior), а в круглых скобках ( ) — ее принадлежность определенному источнику [например: N. cutaneus brachii lateralis superior (n. axillaris) или N. cutaneus antebrachii lateralis (n. musculocutaneus)]; в случаях необходимости уточняющее обозначение термина в русскоязычном эквиваленте приводится в квадратных скобках [ ] (например: Суставная впадина [лопатки] или Удерживатель мышц-сгибателей кисти [поперечная связка запястья]);

– *принципа современности,* который предусматривал употребление латинских терминов в написании, рекомендованном в IAT (International anatomical terminology) — международной анатомической терминологии (2003) и в TH (Terminologia histologica) — международной гистологической терминологии (2009).

Все распилы даны в анатомической ориентации — взгляд на распил сверху вниз. Все КТ- и МРТ-сечения даны в клинической ориентации — взгляд на сечение снизу вверх. Для правильного представления распилов и сечений на рисунках приводится пиктограмма с ориентацией сторон, где A — anterior (передний), P — posterior (задний), D — dexter (правый), S — sinister (левый).

Все сокращения, употребленные в Атласе, соответствуют принятым в Международной анатомической терминологии:

A. — Arteria (артерия);
Aa. — Arteriae (артерии);
M. — Musculus (мышца);
Mm. — Musculi (мышцы);
N. — Nervus (нерв);
Nn. — Nervi (нервы);
R. — Ramus (ветвь);
Rr. — Rami (ветви);
V. — Vena (вена);
Vv. — Venae (вены).

Насколько составителям удалось справиться с поставленными задачами — судить читателям, все замечания и пожелания которых составителями будут приняты с благодарностью.

В настоящем издании использованы материалы из книг: Николай Пирогов «Иллюстрированная топографическая анатомия распилов, произведенных в трех измерениях через замороженное человеческое тело» (издание НЦХ РАМН, 1996); Николай Пирогов «Хирургическая анатомия артериальных стволов и фасций» (СПб., 1881).

Все цветные иллюстрации и рисунки с препаратов Н.И. Пирогова любезно предоставлены издательской группой «ГЭОТАР-Медиа». Часть ангиограмм и рентгенограмм включены в издание из коллекции академика РАН С.К. Тернового и члена-корреспондента РАН А.Ю. Васильева.

Составители Атласа выражают свою признательность:

- **Издательской группе «ГЭОТАР-Медиа» за предоставленную возможность творческого содружества на этапах подготовки Атласа к изданию.**
- **Морфологам – анатомам и гистологам, внесшим огромный вклад в развитие современной морфологии исследованием ее истории и языка:**

Алаев А.Н., Сперанский В.С. Зарубежные и отечественные анатомы. — Саратов: Саратовский университет, 1977.

Анатомия в России — год 1995 // Материалы конференции «История, научные достижения и перспективы развития кафедр анатомии России». — СПб., 1995.

Arnaudov G.D. Terminologia medica polyglotta Medicina et physcultura. — Sofia, 1969.

Гончаров Н.И. Иллюстрированный словарь эпонимов в морфологии / под ред. И.А. Петровой. — Волгоград: Волгоградский государственный медицинский университет, 2009.

Донат Тибор. Толковый анатомический словарь. — Будапешт, 1964.

Исаев П.О. Анатомические институты СССР. — Алма-Ата, 1937.

Казаченок Т.Г. Анатомический словарь / под ред. П.И. Лобко. — Минск: Вышейшая школа, 1976.

Куприянов В.В., Татевосянц Г.О. Отечественная анатомия на этапах истории. — М.: Медицина, 1981.

Самусев Р.П., Гончаров Н.И. Эпонимы в морфологии. — М.: Медицина, 1989.

Романов Н.А. Русская анатомическая терминология XVIII века. — Книга 1. — Смоленск: САУ, 1997.

Романов Н.А., Доросевич А.Е. Русская анатомическая терминология XVIII века. — Книга 2. — Смоленск: САУ, 2004.

Романов Н.А., Доросевич А.Е. Русская анатомическая терминология XVIII века. — Книга 3. — Смоленск: Русич, 2009.

Сапин М.Р., Сатюкова Г.С., Швецов Э.В. Морфологи России в XX веке. Кто есть кто в анатомии, гистологии, эмбриологии. — М.: АПП Джангар, 2001.

Международная анатомическая номенклатура / под ред. Д.А. Жданова. — М.: Медицина, 1970.

Международная анатомическая номенклатура на латинском и русском языках / Под ред. С.С. Михайлова. — М., 1974.

Международная анатомическая номенклатура с официальным списком русских эквивалентов / Под ред. С.С. Михайлова. — М.: Медицина, 1980.

Международная анатомическая терминология с официальным списком русских эквивалентов / Под ред. Л.Л. Колесникова. — М.: Медицина, 2003.

Международная гистологическая номенклатура / под ред. Ю.Н. Копаева. — Киев: Вища школа, 1980.

Международные термины по цитологии и гистологии человека с официальным списком русских эквивалентов / под ред. В.В. Банина, В.Л. Быкова. — М.: ГЭОТАР-Медиа, 2009.

- **Особая благодарность специалисту по лучевой диагностике — бессменному консультанту по интерпретации томограмм А.А. Степанкову, а также коллегам по работе — доцентам М.Н. Абакшиной, Т.Р. Ковригиной, В.А. Кривову, А.А. Стрелкову, кандидату медицинских наук В.В. Порсевой за предоставленные оригинальные иллюстративные материалы, украсившие различные разделы Атласа.**

https://medknigi

СВЕДЕНИЯ ОБ АВТОРАХ

Профессор **ШИЛКИН Валентин Викторович**, доктор медицинских наук, профессор кафедры анатомии человека Ярославского государственного медицинского университета, заслуженный деятель науки РФ, заслуженный работник высшей школы РФ. Основное научное направление — гистохимия и иммуногистохимия нервной системы. Автор более 250 научных публикаций, среди которых монография «Нейромышечный синапс: органная характеристика, возрастные преобразования», руководство для врачей «Новорожденный ребенок», атлас «Анатомия живого человека», «Атлас лучевой анатомии человека», трехтомный иллюстрированный учебник «Анатомия человека».

Профессор **ФИЛИМОНОВ Владимир Иванович**, доктор медицинских наук, профессор кафедры оперативной хирургии и топографической анатомии Ярославского государственного медицинского университета. Основное направление научных исследований — гистохимия периферической нервной системы. Автор более 100 научных и учебно-методических публикаций, среди которых атлас «Анатомия живого человека», «Атлас лучевой анатомии человека»; руководитель проекта трехтомного иллюстрированного учебника «Анатомия человека».

https://t.me/Medknigi

Раздел V

ТУЛОВИЩЕ

https://t.me/kitabkhanagi

ОБЩАЯ АНАТОМИЯ

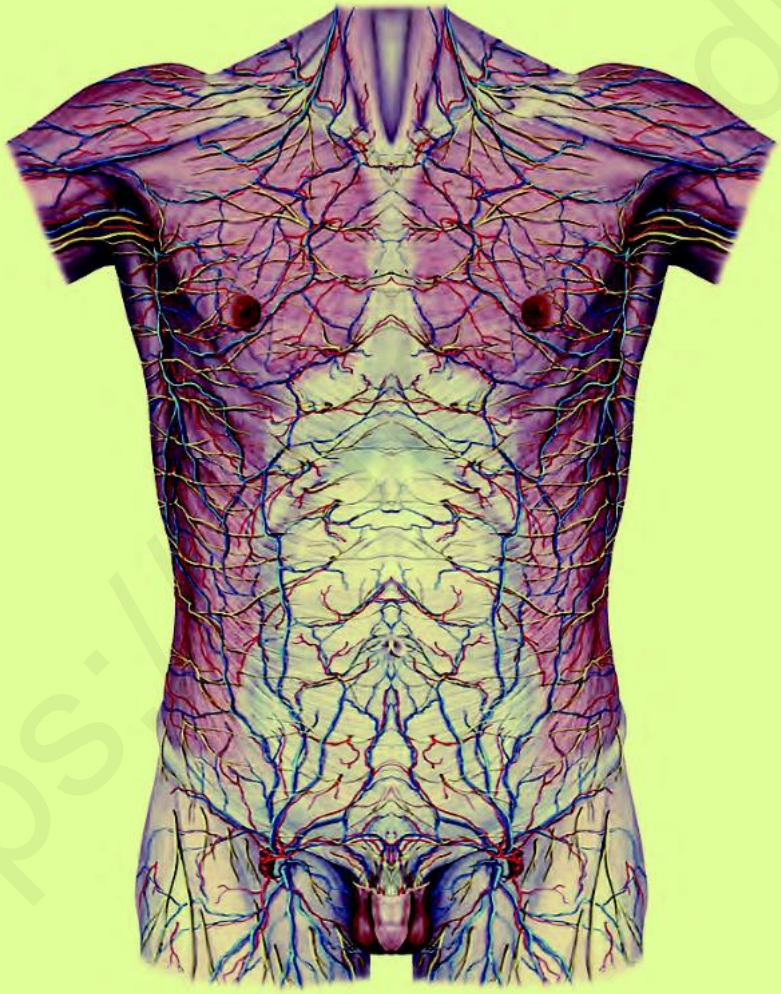

https://vk.com/medknigi

Рельеф и костные ориентиры туловища

Латинские термины	Эквиваленты	
	Русскоязычные	Англоязычные
Angulus infrasternalis	Подгрудинный угол	Infrasternal angle
Angulus sterni	Угол грудины	Sternal angle
Arcus costalis	Рёберная дуга	Costal margin
Clavicula	Ключица	Clavicle
Clunes	Ягодицы	Buttocks
Costae fluctuantes	Колеблющиеся рёбра	Floating ribs
Costa secunda [II]	Второе [II] ребро	Second rib [II]
Crena analis	Анальная щель	Intergluteal cleft
Crista iliaca	Подвздошный гребень	Iliac crest
Crista sacralis mediana	Срединный крестцовый гребень	Median sacral crest
Fossa infraclavicularis	Подключичная ямка	Infraclavicular fossa
Incisura jugularis	Яремная вырезка	Jugular notch
Intersectiones tendineae	Сухожильные перемычки	Tendinous intersections
Linea alba	Белая линия	Linea alba
Mamma	Молочная железа	Breast
Mons pubis	Лобок	Mons pubis
M. deltoideus	Дельтовидная мышца	Deltoid
M. latissimus dorsi	Широчайшая мышца спины	Latissimus dorsi
M. obliquus externus abdominis	Наружная косая мышца живота	External oblique
M. pectoralis major	Большая грудная мышца	Pectoralis major
M. rectus abdominis	Прямая мышца живота	Rectus abdominis
M. serratus anterior	Передняя зубчатая мышца	Serratus anterior
M. trapezius	Трапециевидная мышца	Trapezius
Plica inguinalis	Паховая складка	Inguinal fold
Scapula, angulus inferior	Лопатка, нижний угол	Scapula, inferior angle
Spatium intercostale	Межреберье	Intercostal space
Spina iliaca anterior superior	Верхняя передняя подвздошная ость	Anterior superior iliac spine
Spina iliaca inferior superior	Нижняя передняя подвздошная ость	Anterior inferior iliac spine
Spina scapulae	Ость лопатки	Spine of scapula
Sternum	Грудина	Sternum
Sternum, processus xiphoideus	Грудина, мечевидный отросток	Sternum, xiphoid process
Sulcus glutealis	Ягодичная складка	Gluteal fold
Trigonum auscultationis	Аускультационный треугольник	Auscultatory triangle
Trigonum lumbale inferius	Нижний поясничный треугольник	Inferior lumbar triangle
Tuber ischiadicum	Седалищный бугор	Ischial tuberosity
Tuberculum pubicum	Лобковый бугорок	Pubic tubercle
Umbilicus	Пупок	Umbilicus
Vertebra lumbalis [LIV], processus spinosus	Поясничный позвонок [L_{IV}], остистый отросток	Lumbar vertebra [LIV], spinous process
Vertebrae lumbales [LI–LV]	Поясничные позвонки [L_I–L_V]	Lumbar vertebrae [LI–LV]
Vertebra prominens [CVII], processus spinosus	Выступающий позвонок [C_{VII}], остистый отросток	Vertebra prominens [CVII], spinous process
Vertebrae thoracicae [TI–TXII]	Грудные позвонки [T_I–T_{XII}]	Thoracic vertebrae [TI–TXII]

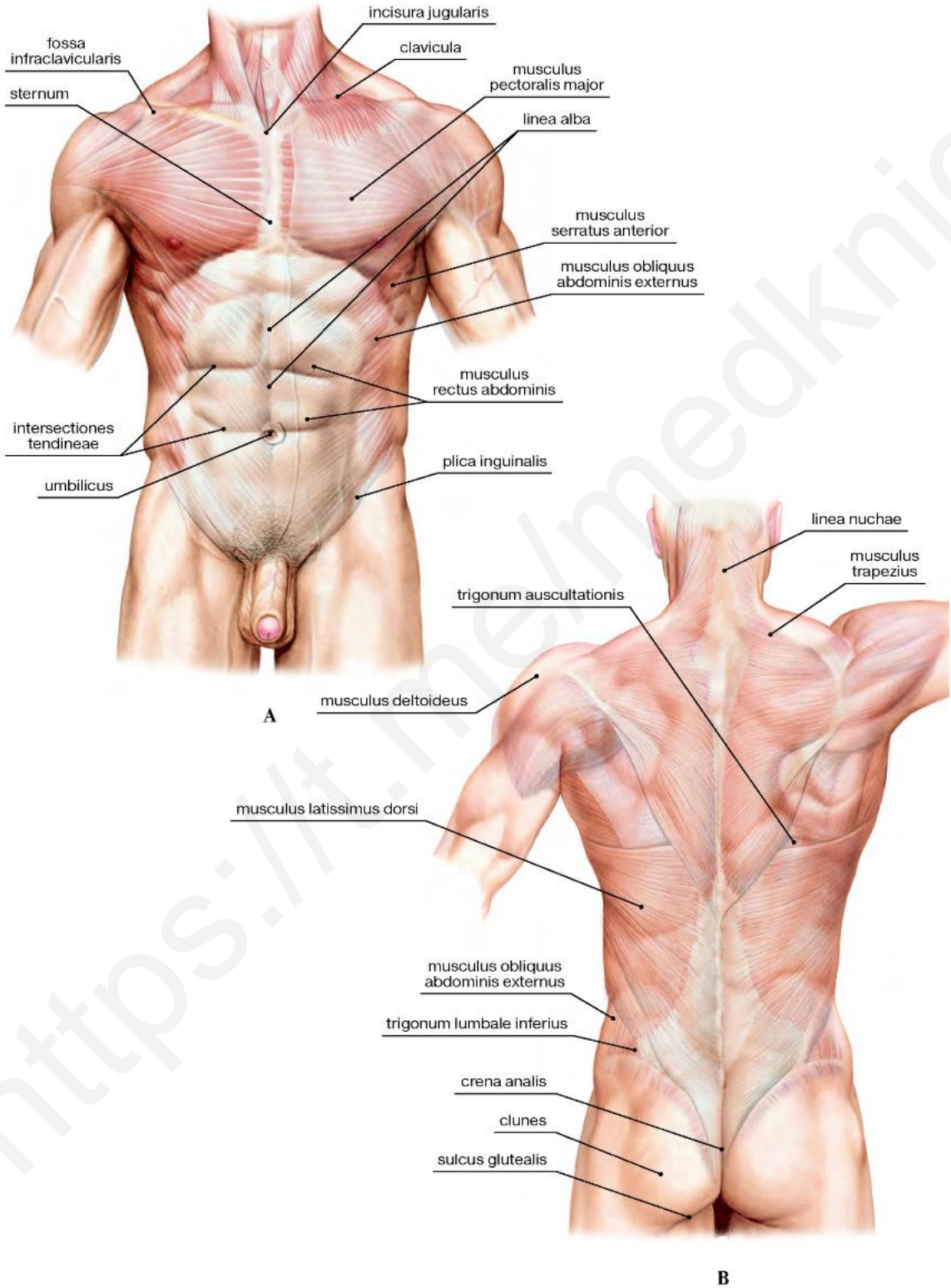

Рис. 5-1. Рельеф туловища мужчины. Вид спереди (А), вид сзади (В)

https://t.me/medknigi

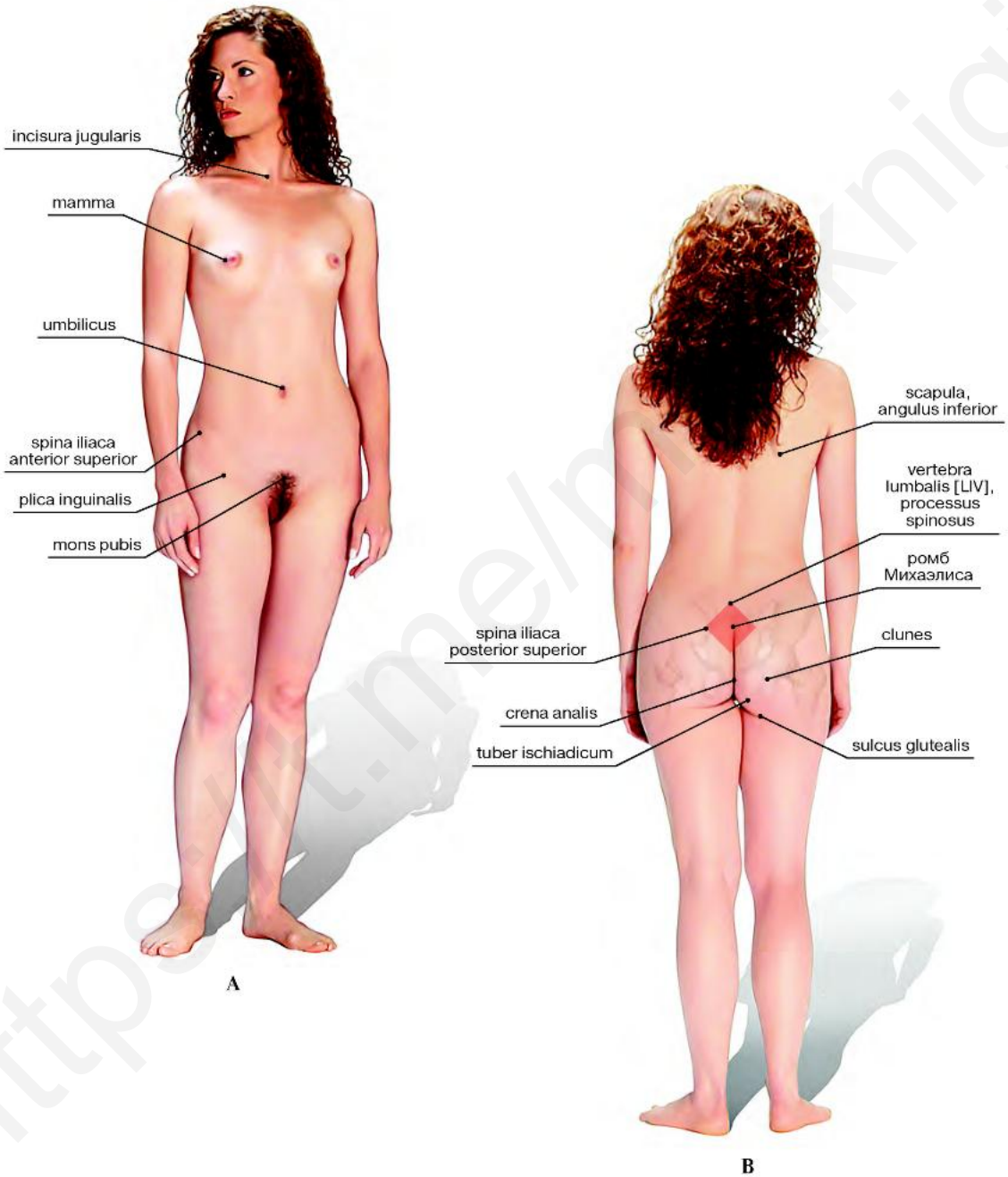

Рис. 5-2. Рельеф туловища женщины. Вид спереди (A), вид сзади (B)

https://t.me/medknigi

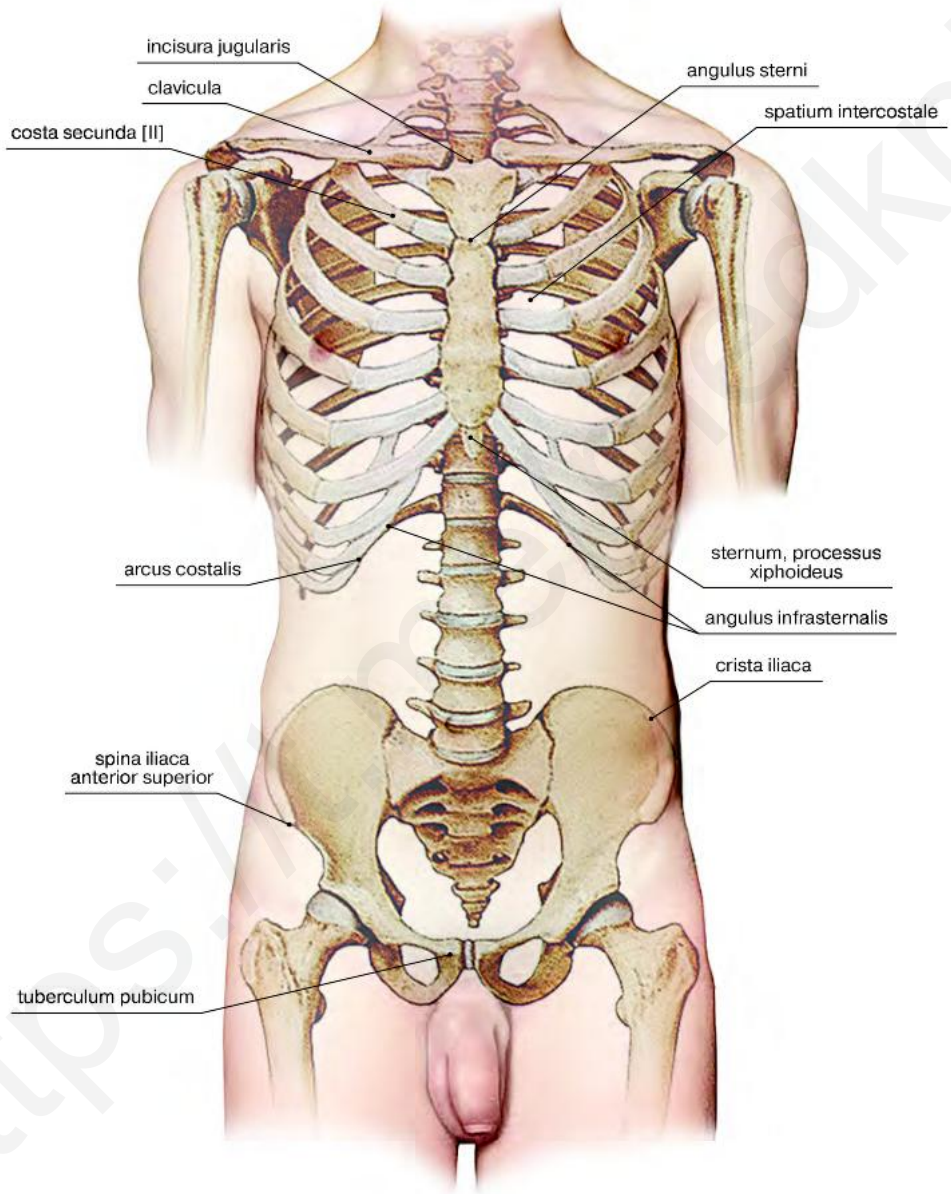

Рис. 5-3. Костные ориентиры передней поверхности туловища мужчины

https://medknigi

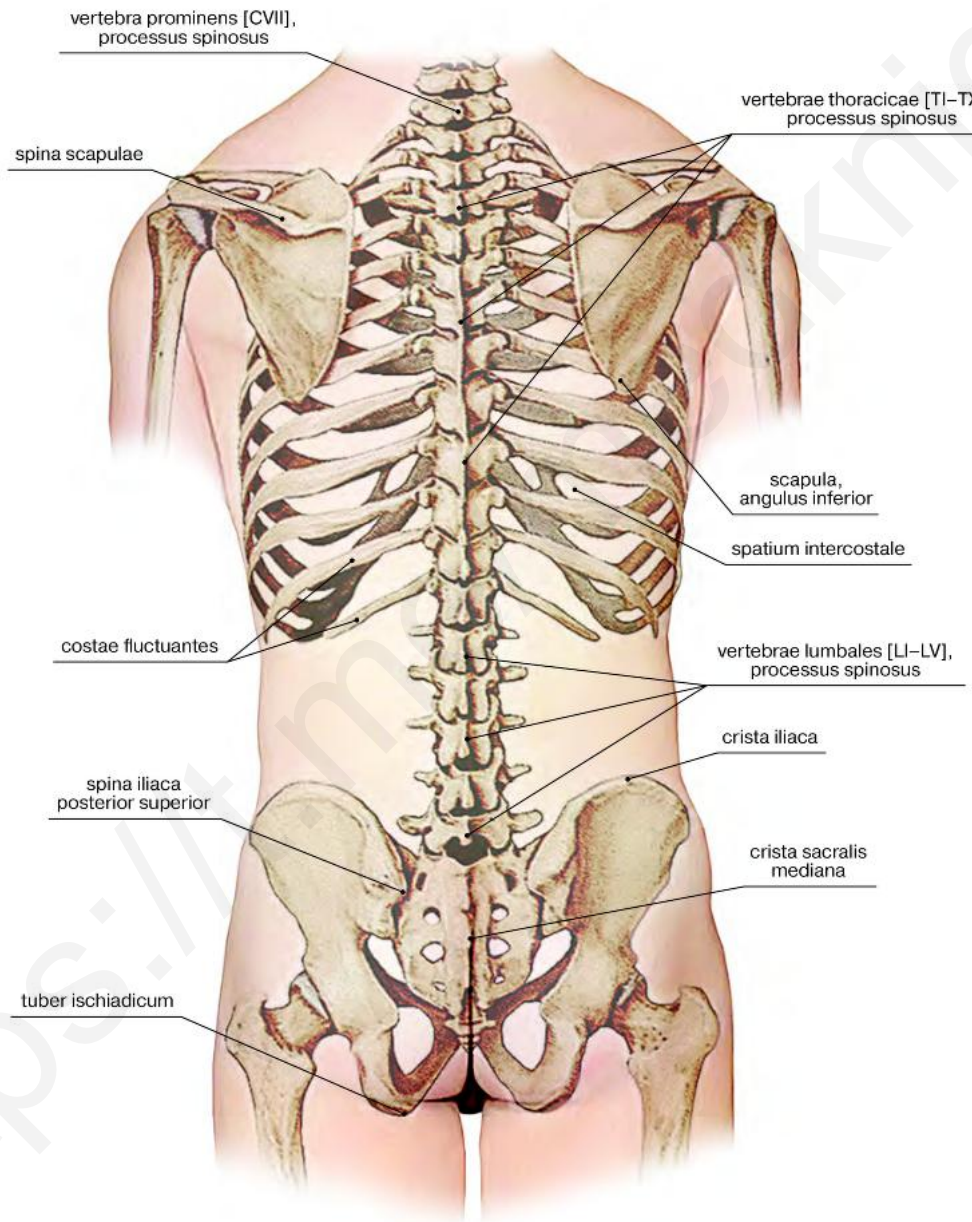

Рис. 5-4. Костные ориентиры задней поверхности туловища мужчины

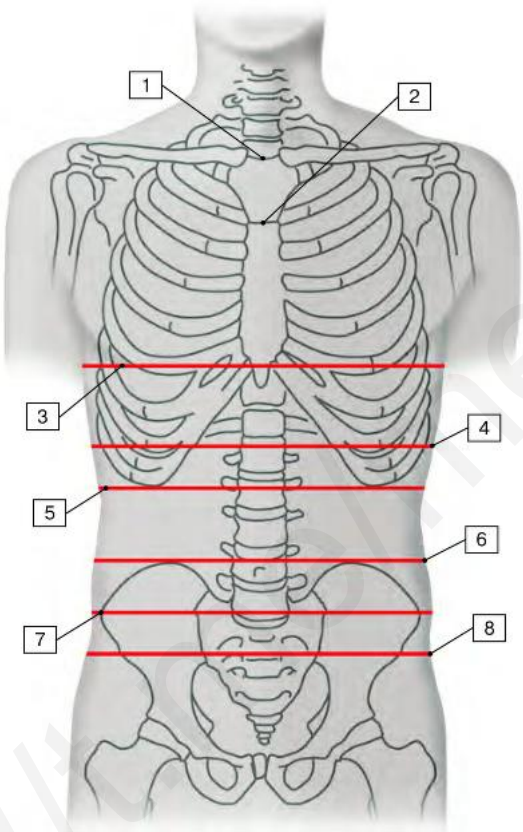

Рис. 5-5. Проекция позвонков на переднюю поверхность туловища:

1 – яремная вырезка, соответствует II грудному позвонку;
2 – угол грудины, соответствует IV–V грудному позвонку;
3 – linea xiphosternalis (проводится между мечевидным отростком и телом грудины), соответствует IX грудному позвонку;
4 – linea transpylorica (проводится на середине расстояния между яремной вырезкой и лобковым симфизом), соответствует I поясничному позвонку;
5 – linea bi(inter)costarum (проводится по нижним краям рёберных дуг), соответствует II поясничному позвонку;
6 – linea bi(inter)cristarum (проводится между подвздошными гребнями), соответствует IV поясничному позвонку;
7 – linea bi(inter)spinarum (superior) (проводится между верхними передними подвздошными остями), соответствует V поясничному позвонку;
8 – linea bi(inter)spinarum (inferior) (проводится между нижними передними подвздошными остями), соответствует II крестцовому позвонку

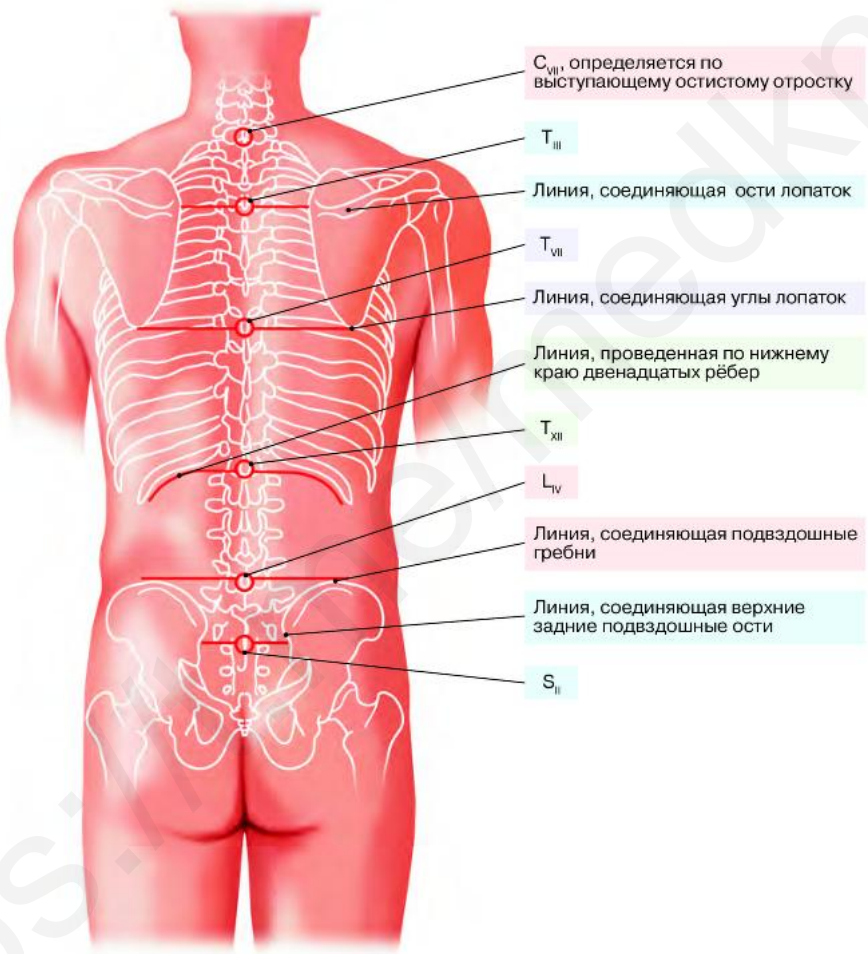

Рис. 5-6. Проекция позвонков на заднюю поверхность туловища.

T_{III}–T_{XII} – грудные позвонки; L_{IV} – IV поясничный позвонок; S_{II} – II крестцовый позвонок

https://t.me/medknigi

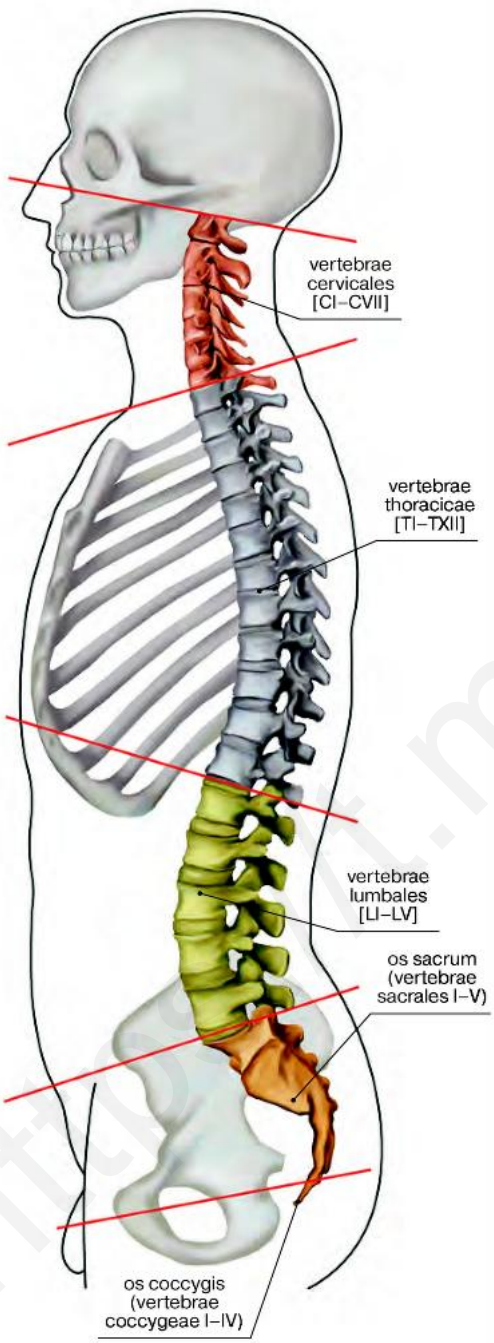

- Купол глотки соответствует наружному основанию черепа.
- Большое [затылочное] отверстие и твёрдое нёбо находятся на одной линии.
- Плоскость, проходящая на наружной поверхности большого [затылочного] отверстия является границей между спинным и продолговатым мозгом.
- Между большим [затылочным] отверстием и первым позвонком располагается первый [шейный] сегмент спинного мозга.

На шейные позвонки проецируются:

- CI – конец носоглотки, начало ротоглотки
- CIII – подъязычная кость
- CIV – конец ротоглотки, начало гортанной её части, бифуркация общей сонной артерии
- CIV–CV – щитовидный хрящ
- CVI – перстневидный хрящ;
  - окончание глотки, начало пищевода;
  - окончание гортани, начало трахеи;
  - нижняя щитовидная артерия;
  - средний шейный узел симпатического ствола;
  - вхождение возвратного гортанного нерва в стенку гортани;
  - переход шейной части позвоночной артерии в поперечно-отростчатую её часть
- CVII – перешеек щитовидной железы, дуга грудного (левого) лимфатического протока;
  - купол плевры и верхушка лёгкого

На грудные позвонки проецируются:

- TI – верхний край лопатки
- TII – яремная вырезка грудины
- TIII – ость лопатки;
  - задний край косой щели лёгкого
- TIV – угол грудины;
  - грудинный конец хряща II ребра;
  - плоскость, разделяющая верхнее и нижнее средостение;
  - начало и окончание дуги аорты;
  - начало нисходящей аорты
- TV – пересечение грудным лимфатическим протоком срединной линии;
  - бифуркация трахеи
- TVII – нижний угол лопатки;
  - отверстие нижней полой вены в диафрагме;
  - пересечение полунепарной веной срединной линии и впадение её в непарную вену
- TVIII – соединение тела грудины и мечевидного отростка;
  - пищеводное отверстие диафрагмы
- TX–TXI – переход пищевода в желудок
- TXII – аортальное отверстие диафрагмы;
  - отхождение от аорты чревного ствола

На поясничные позвонки проецируются:

- LI – привратник желудка;
  - луковица двенадцатиперстной кишки;
  - начало верхней брыжеечной артерии;
  - ворота почки
- LI– LII – головка поджелудочной железы;
  - двенадцатиперстно-тощекишечный изгиб
- LII – начало почечной артерии
- LIII – окончание спинного мозга;
  - начало грудного лимфатического протока;
  - начало непарной вены;
  - горизонтальная часть двенадцатиперстной кишки
- LIV – бифуркация аорты;
  - вершина (верхний угол) ромба Михаэлиса;
  - высшая точка гребня подвздошной кости. По линии, соединяющей эти точки, определяется место для поясничной пункции
- LV – начало нижней полой вены

На крестцовые позвонки проецируются:

- SI – верхние задние подвздошные ости
- SII – нижний угол ромба Михаэлиса;
  - окончание субарахноидального пространства
- SIII – начало прямой кишки

Рис. 5-7. Проекция внутренних органов на позвонки

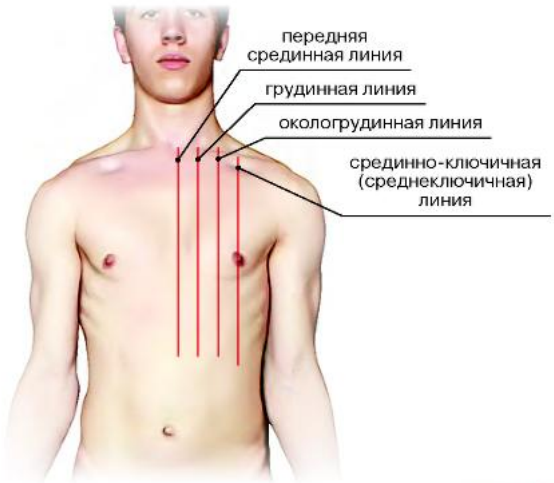

A

- **Передняя срединная линия** – проводится вертикально через середину грудины.
- **Грудинная линия** – проводится по краю грудины параллельно предыдущей.
- **Срединно-ключичная (среднеключичная) линия** – проводится вертикально через середину ключицы.
- **Окологрудинная линия** – проводится по середине расстояния между двумя предыдущими.

B

- **Передняя подмышечная линия** – проводится при отведенной руке по передней складке подмышечной ямки.
- **Средняя подмышечная линия** – проводится параллельно предыдущей из вершины подмышечной ямки.
- **Задняя подмышечная линия** – проводится при отведенной руке по задней складке подмышечной ямки.

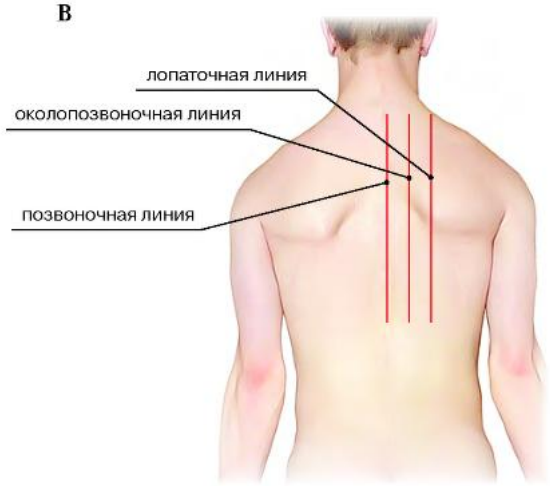

C

- **Лопаточная линия** – проводится вертикально вниз через нижний угол лопатки.
- **Позвоночная линия** – проводится по проекции остистых отростков позвонков.
- **Околопозвоночная линия** – проводится параллельно предыдущей по проекции верхушек поперечных отростков позвонков, на практике – по середине между предыдущими линиями.

Рис. 5-8. Вертикальные линии, проводимые на поверхности груди и спины (A, B, C)

https://t.me/medknigi

Части туловища (Partes trunci)

Thorax Pectus	Грудная клетка Грудь	Thorax Front of chest
Abdomen	Живот	Abdomen
Pelvis	Таз	Pelvis
Dorsum	Спина	Back

Области туловища (Regiones trunci)

Regiones thoracicae anteriores et laterales		
Regio presternalis	Предгрудинная область	Presternal region
Fossa infraclavicularis	Подключичная ямка	Infrascapular fossa
Trigonum clavipectorale, Trigonum deltopectorale	Ключично-грудной треугольник, дельтовидно-грудной треугольник	Clavipectoral triangle, deltopectoral triangle
Regio pectoralis Regio pectoralis lateralis Regio mammaria Regio inframammaria	Грудная область Латеральная область груди Грудная область Подгрудная область	Pectoral region Lateral pectoral region Mammary region Inframammary region
Regio axillaris	Подмышечная область	Axillary region
Fossa axillaris	Подмышечная ямка	Axillary fossa
Regiones abdominalis		
Regio hypochondriaca, Hypochondrium	Подрёберная область, подреберье	Hypochondrium
Regio epigastrica, Epigastrium	Надчревная область, надчревье	Epigastric region
Regio lateralis, Latus	Боковая область (живота), бок	Lateral region, flank
Regio umbilicalis, Umbilicus	Пупочная область, пупок	Umbilical region
Regio inguinalis, Inguen	Паховая область, пах	Inguinal region, groin
Regio pubica, Hypogastrium	Лобковая область, подчревье	Pubic region
Regiones dorsi		
Regio vertebralis	Позвоночная область	Vertebral region
Regio sacralis	Крестцовая область	Sacral region
Regio scapularis	Лопаточная область	Scapular region
Trigonum auscultationis	Аускультационный треугольник	Auscultatory triangle
Regio infrascapularis	Подлопаточная область	Infrascapular region
Regio lumbalis	Поясничная область	Lumbar region
(Trigonum lumbale inferius)	(Нижний поясничный треугольник)	(Inferior lumbar triangle)
(Trigonum lumbale superius)	(Верхний поясничный треугольник)	(Superior lumbar triangle)
Regiones perinealis		
Regio analis	Анальная область	Anal triangle
Regio urogenitalis	Мочеполовая область	Urogenital triangle

Попытки соотнести приведенную классификацию областей туловища по IAT* с представлениями отечественных анатомов весьма затруднительно, так как в ней:

1) выделяются не только области, но на правах самостоятельных (в других случаях как вторичные образования) ямки и треугольники;

2) выделяются топографические образования по малопонятным предпочтениям, умалчивая существование других;

3) не соблюдается принцип соподчиненности избранных анатомических образований;

4) допускается употребление бытовых (жаргонных) терминов;

5) проводится подмена широких понятий узкими;

6) игнорируются возможности объективизации границ между областями.

* IAT (International Anatomical Terminology) – Международная анатомическая терминология (2003).

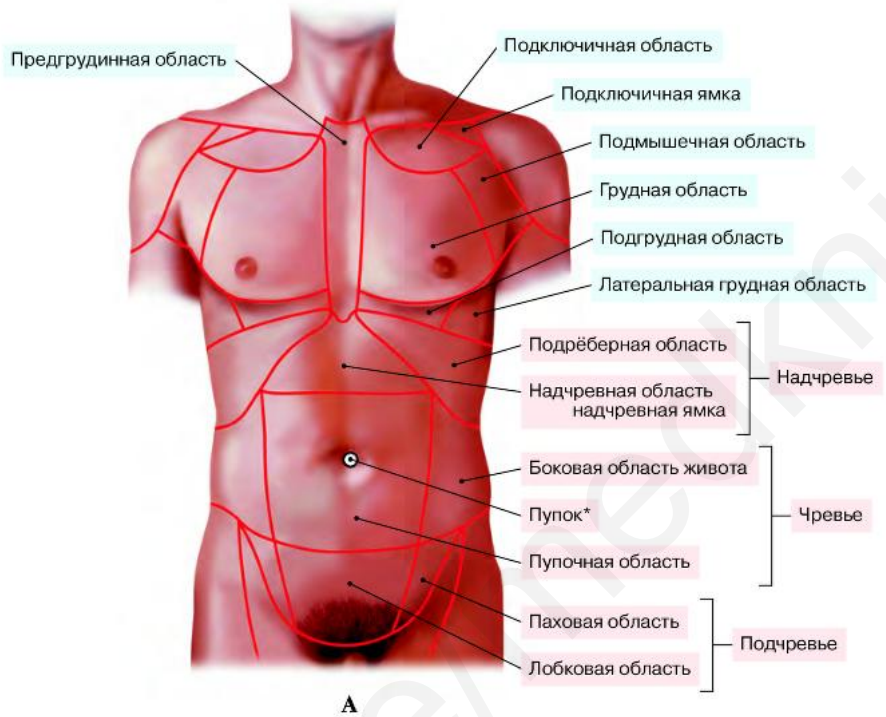

A

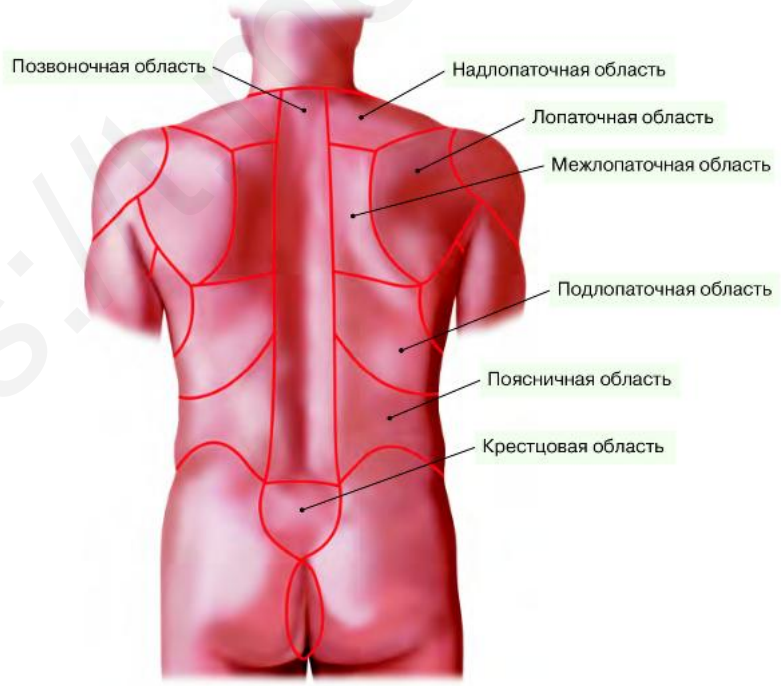

B

Рис. 5-9. Области туловища спереди (A) и сзади (B)

* Пупок является частью пупочной области, представлен ямкой, соответствующей вторичному пупочному кольцу, с находящимся в её центре выпуклым, либо втянутым рубцом пупочного канатика.

https://t.me/knigi

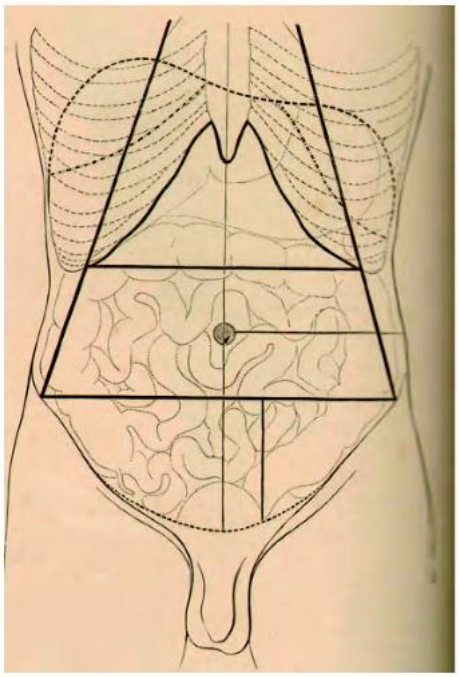

A

По Гейцману (Описательная и топографическая анатомия. Атлас д-ра Гейцмана. – М., 1900. – С. 341)

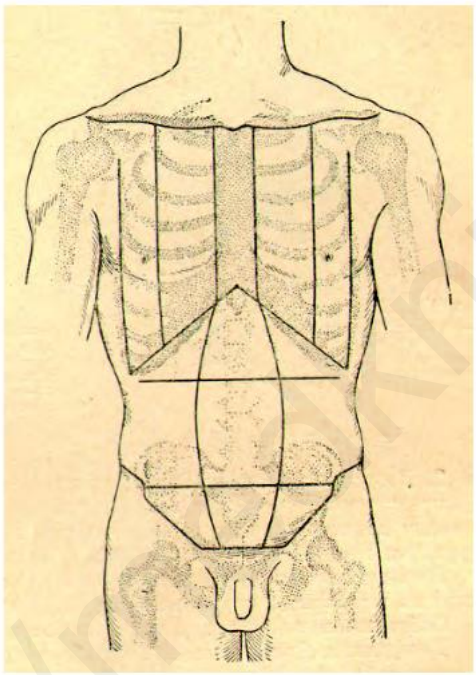

B

По Гусеву А.С. и Сергееву Ю.П. (Анатомия (с основами гистологии). – М.: Медицина, 1970. – С. 129)

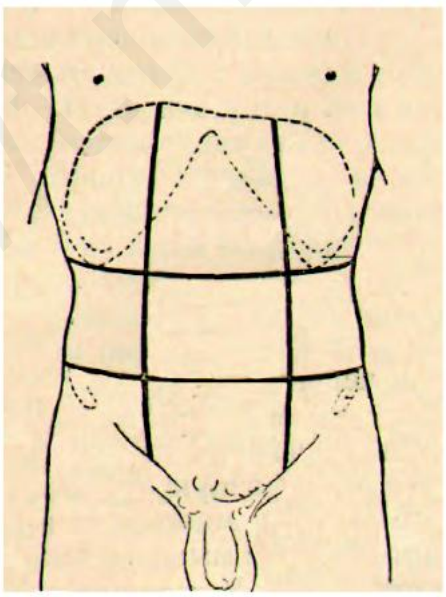

C

По Корнингу Г.К. (Топографическая анатомия. – М.: Медгиз, 1931. – С. 344)

Рис. 5-10. Трансформация представлений о делении переднебоковой стенки живота на области

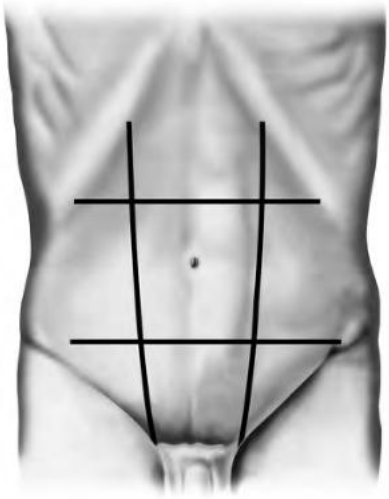

D

По Кованову В.В. (Оперативная хирургия и топографическая анатомия / под ред. В.В. Кованова. – М.: Медицина, 1978. – С. 155)

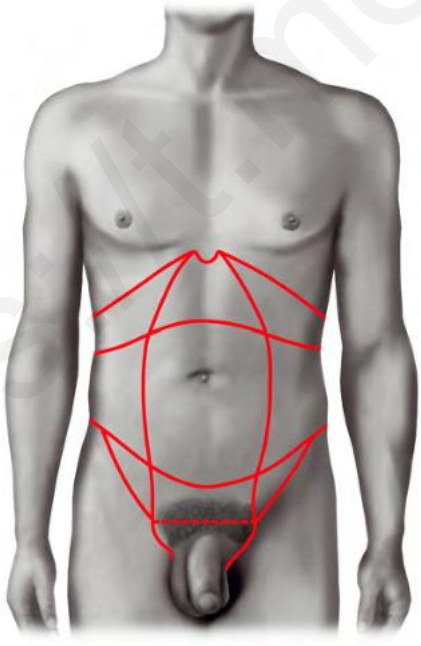

E

По A.M. Gilroy, B.R. MacPherson, L.M. Ross (Atlas of anatomy – Thieme. Stuttgart – New York. 2008)

Приводимые рисунки дают возможность представить деление передней стенки живота на области. До настоящего времени рекомендуют проводить вертикальные линии по наружному краю прямой мышцы живота (C, D), реже – как продолжение срединно-ключичной линии.

Иногда на рисунках воспроизводится очертание живота, запечатленное в работах мастеров античного искусства (B, E). Очень редко рекомендуется использовать костные ориентиры – рёберную дугу, подвздошную кость (E), хотя только последний прием позволяет избежать ложное описание подреберий в виде треугольника между рёберной дугой, межрёберной линией и вертикальной линией (B, C, D). Иногда это достигается оригинальным ходом межрёберной линии, которую проводят между точками пересечения срединно-ключичной линии с рёберной дугой, но предпочтительнее вертикальную линию проводить между нижними точками рёберных дуг и лобковым бугорком, либо в сегменте между последним и межрёберной линией. В этом случае будут соблюдены требования унификации и объективизации определения областей передней стенки живота, но не передней стенки полости живота. Для деления передней стенки полости живота на области требуется добавить проекцию диафрагмы.

Рис. 5-10. Продолжение. Трансформация представлений о делении переднебоковой стенки живота на области

https://t.me/medknigi

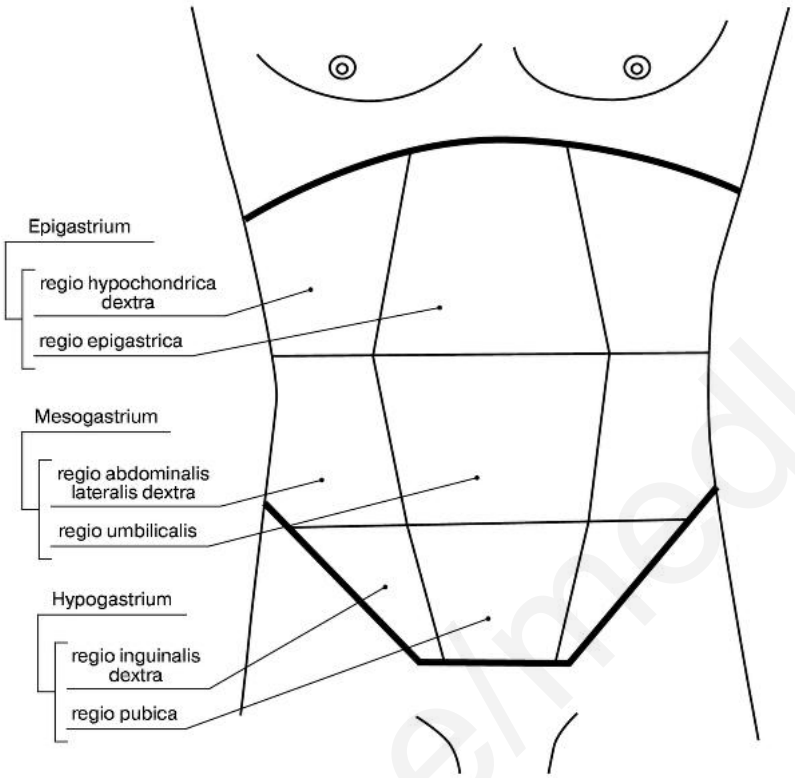

Рис. 5-11. Деление переднебоковой стенки полости живота на области по Николаеву А.В.
(Топографическая анатомия и оперативная хирургия. – М.: ГЭОТАР-Медиа, 2007. – С. 492)

При определении границ областей передней стенки полости живота рекомендуется придерживаться костных проекционных точек.

• Между нижними краями рёберных дуг проводится межрёберная линия (linea bicostarum, linea intercostarum).

• Между верхними передними подвздошными остями проводится межостная линия (linea bispinarum, linea interspinarum).

• Между верхними передними подвздошными остями и лобковыми бугорками проводится линия, соответствующая паховой связке (паховой складке). Нижняя граница стенки живота соответствует верхнему краю лобкового симфиза.

Руководствуясь точками высоты стояния диафрагмы справа и слева (четвертого и пятого межреберья по срединно-ключичной линии соответственно), проводят верхнюю линию, соответствующую **верхней стенке полости живота**.

Между тремя линиями располагаются **epigastrium**, **mesogastrium**, **hypogastrium**.

• Вертикальные линии соединяют лобковый бугорок правой и левой стороны с точкой пересечения срединно-ключичной линии и рёберной дуги. Если использовать сегмент этих линий до linea bicostarum, то два нижних этажа разделятся на дочерние области:

EPIGASTRIUM	regio hypochondriaca dextra regio epigastrica regio hypochondriaca sinistra;
MESOGASTRIUM	regio abdominalis lateralis dextra regio umbilicalis regio abdominalis lateralis sinistra;
HYPOGASTRIUM	regio inquinalis dextrum regio pubica regio inquinalis sinistrum.

Такое подразделение соответствует этажам полости брюшины и проекции их органов на переднебоковую стенку полости живота.

http://t.me/medknigi

Кожные нервы туловища

Латинские термины	Эквиваленты	
	Русскоязычные	Англоязычные
Epigastrium	Надчревье	Epigastrium
Hypogastrium	Подчревье	Hypogastrium
Mesogastrium	Чревье	Mesogastrium
Nn. clunium inferiores (n. cutaneus femoris posterior)	Нижние нервы ягодиц (задний кожный нерв бедра)	Inferior clunial nerves (posterior cutaneous nerve of thigh)
Nn. clunium laterales (n. iliohypogastricus)	Латеральные нервы ягодиц (подвздошно-подчревный нерв)	Lateral clunial nerves (iliohypogastric nerve)
Nn. clunium medii (nn. sacrales, rami posteriores)	Средние нервы ягодиц (крестцовые нервы, задние ветви)	Medial clunial nerves (sacral nerves, posterior branches)
Nn. clunium superiores (nn. lumbales, rami posteriores)	Верхние ветви ягодиц (поясничные нервы, задние ветви)	Superior clunial nerves (lumbar nerves, posterior branches)
N. cutaneus brachii lateralis superior (n. axillaris)	Верхний латеральный кожный нерв плеча (подмышечный нерв)	Superior lateral cutaneous nerve of arm (axillary nerve)
N. genitofemoralis (plexus lumbalis)	Бедренно-половой нерв (поясничное сплетение)	Genitofemoral nerve (lumbar plexus)
N. iliohypogastricus (plexus lumbalis)	Подвздошно-подчревный нерв (поясничное сплетение)	Iliohypogasric nerve (lumbar plexus)
N. ilioinguinalis (plexus lumbalis)	Подвздошно-паховый нерв (поясничное сплетение)	Ilioinguinal nerve (lumbar plexus)
Nn. intercostales, rami cutanei anteriores	Межрёберные нервы, передние кожные ветви	Intercostal nerves, anterior cutaneous branches
Nn. intercostales, rami cutanei laterales	Межрёберные нервы, латеральные кожные ветви	Intercostal nerves, lateral cutaneous branches
Nn. thoracici, rami posteriores, rami cutanei posteriores	Грудные нервы, задние ветви, задние кожные ветви	Intercostal nerves, posterior branches, posterior cutaneous branches
Nn. supraclaviculares (plexus cervicalis)	Надключичные нервы (шейное сплетение)	Supraclavicular nerves (cervical plexus)
Regio (abdominalis) lateralis dextra	Правая боковая область живота	Right flank
Regio epigastrica	Надчревная область	Epigastric region
Regio hypochondriaca dextra	Правая подрёберная область	Right hypochondrium
Regio inguinalis dextra	Правая паховая область	Right groin, right inguinal region
Regio pubica	Лобковая область	Pubic region
Regio umbilicalis	Пупочная область	Umbilical region

https://t.me/...

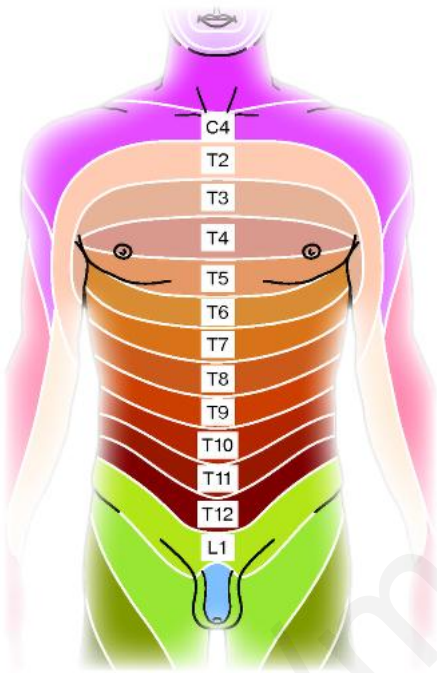

A

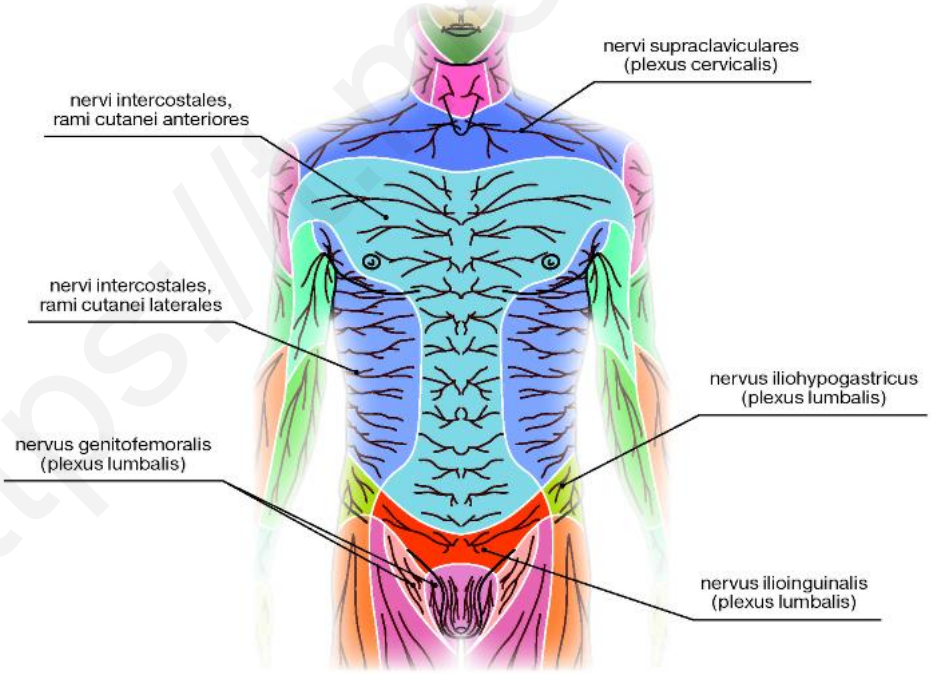

B

Рис. 5-12. Сегментарная (A) и зональная (B) иннервация кожи туловища (вид спереди).

C – шейные сегменты спинного мозга; T – грудные сегменты спинного мозга; L– поясничные сегменты спинного мозга

https://t.me/medknigi

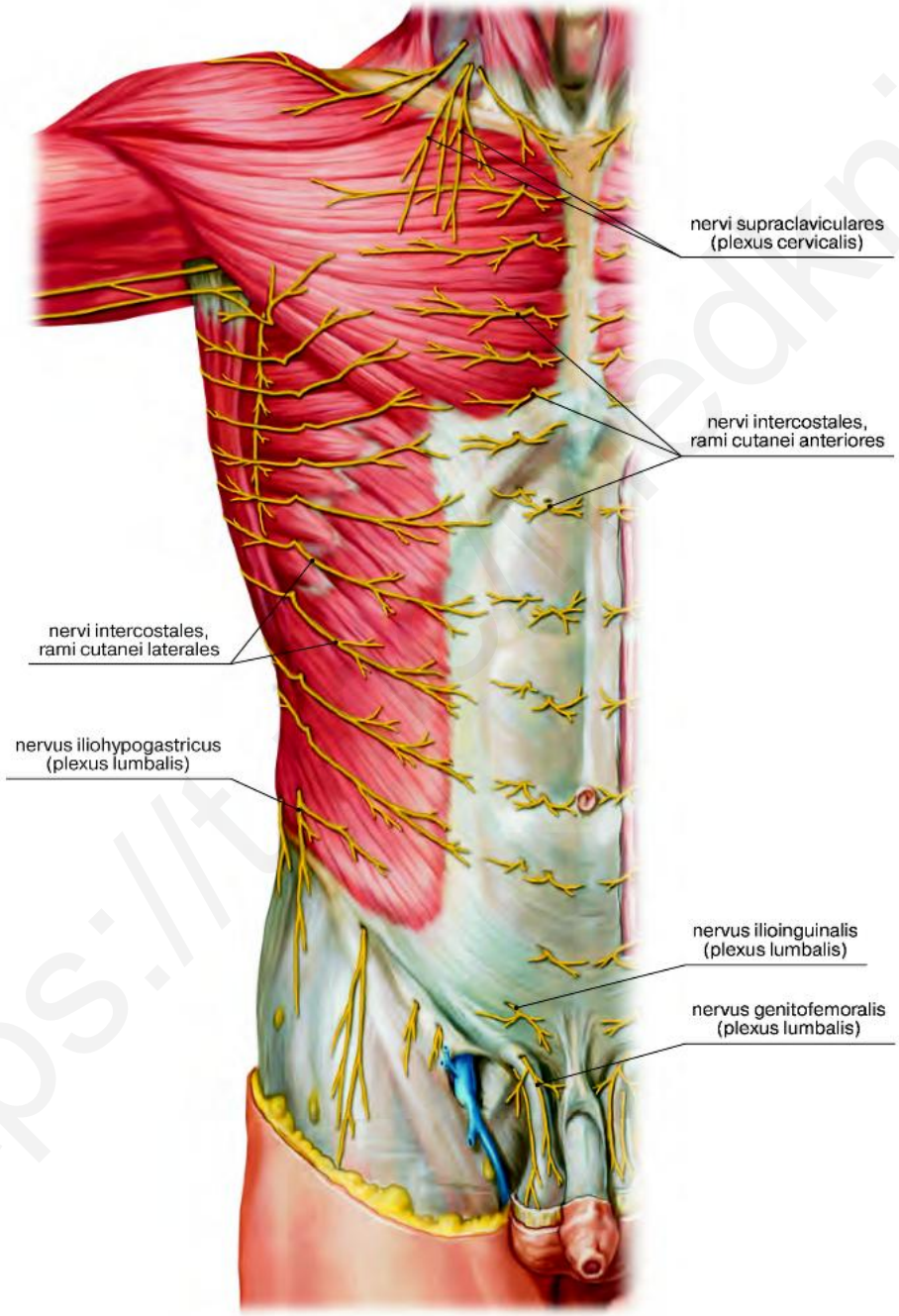

Рис. 5-13. Кожные нервы туловища (вид спереди)

https://t.me/medknigi

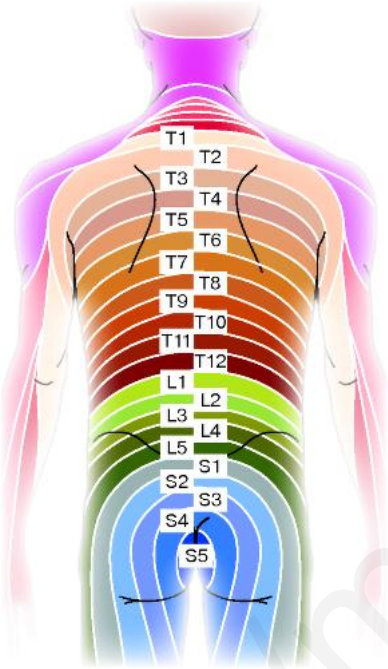

A

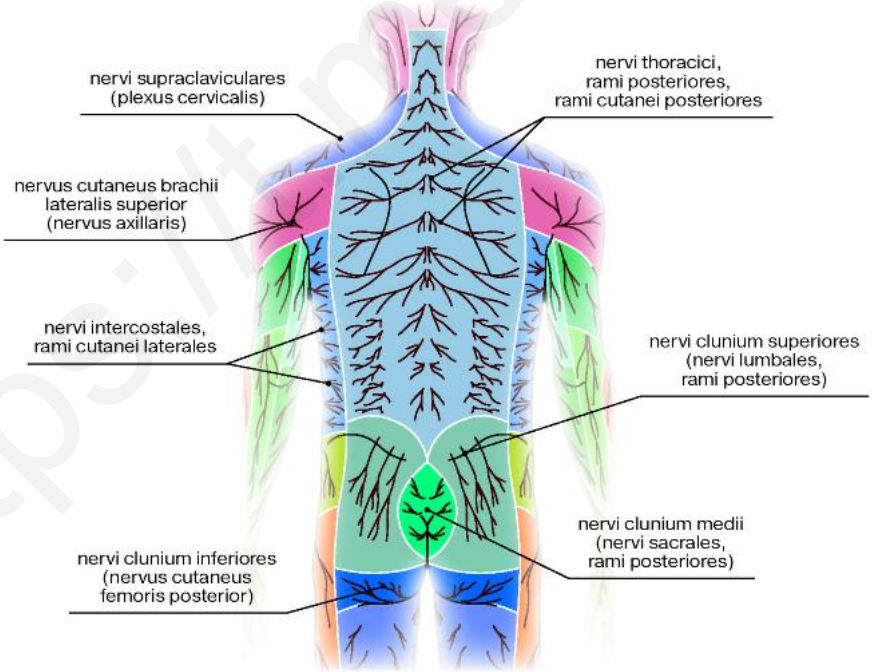

B

Рис. 5-14. Сегментарная (A) и зональная (B) иннервация кожи туловища (вид сзади).

T – грудные сегменты спинного мозга; L – поясничные сегменты спинного мозга; S – крестцовые сегменты спинного мозга

https://t.me/medknigi

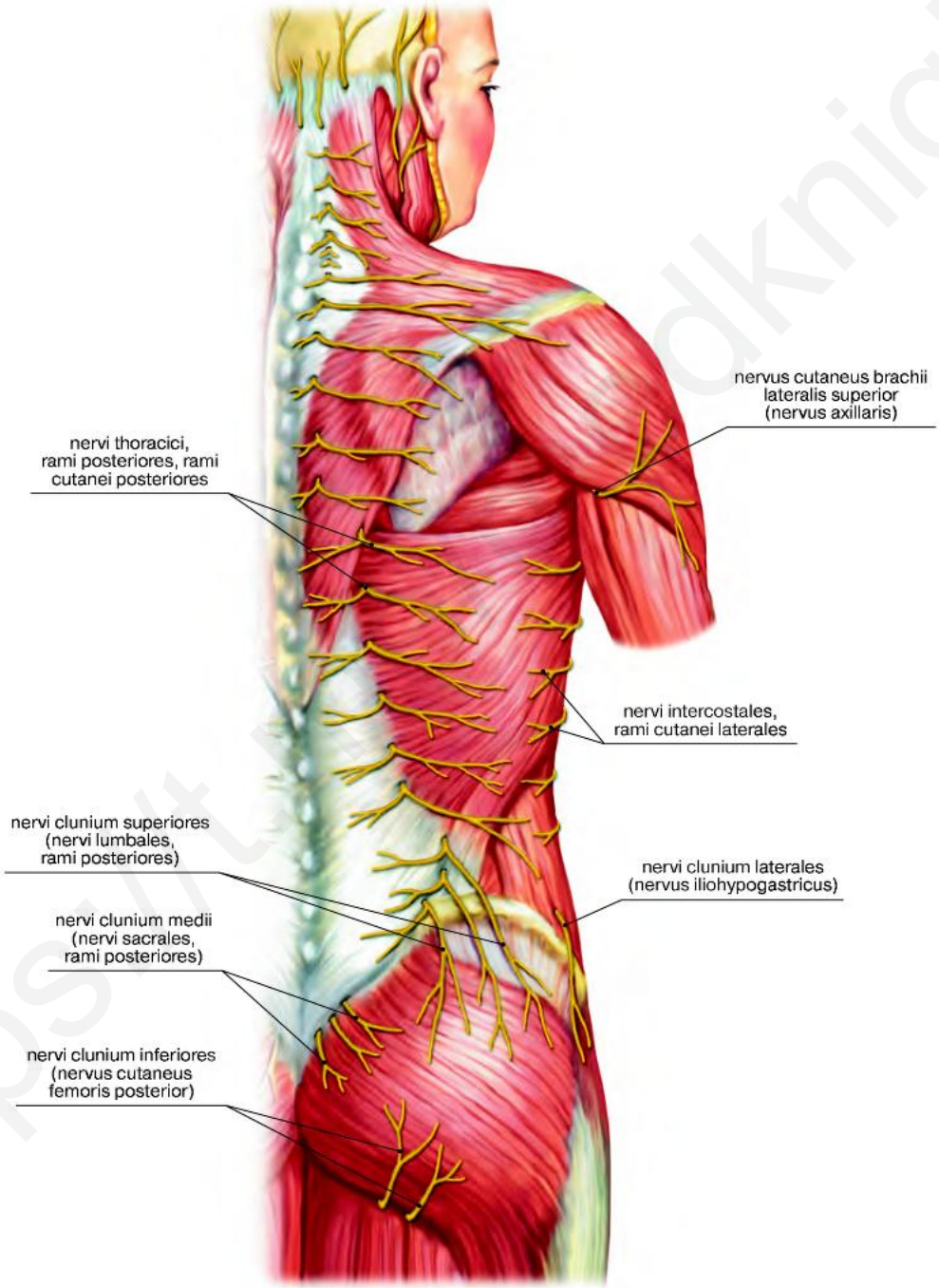

Рис. 5-15. Кожные нервы туловища (вид сзади)

Поверхностные сосуды и нервы туловища

Латинские термины	Эквиваленты	
	Русскоязычные	Англоязычные
A. thoracica interna, rr. perforantes, rr. mammarii mediales	Внутренняя грудная артерия, перфорирующие ветви, медиальные ветви к молочной железе	Internal thoracic artery, perforating branches, medial mammary branches
A. thoracica lateralis, rr. mammarii laterales	Латеральная грудная артерия, латеральные ветви к молочной железе	Lateral thoracic artery, lateral mammary branches
Clavicula	Ключица	Clavicle
Incisura jugularis	Яремная вырезка	Jugular notch
Ligamentum inguinale	Паховая связка	Inguinal ligament
M. deltoideus	Дельтовидная мышца	Deltoid
M. latissimus dorsi	Широчайшая мышца спины	Latissimus dorsi
M. pectoralis major	Большая грудная мышца	Pectoralis major
M. trapezius	Трапециевидная мышца	Trapezius
Nn. clunium inferiores (n. cutaneus femoris posterior)	Нижние нервы ягодиц (задний кожный нерв бедра)	Inferior clunial nerves (posterior cutaneous nerve of thigh)
Nn. clunium laterales (n. iliohypogastricus)	Латеральные нервы ягодиц (подвздошно-подчревный нерв)	Lateral clunial nerves (iliohypogastric nerve)
Nn. clunium medii (nn. sacrales, rami posteriors)	Средние нервы ягодиц (крестцовые нервы, задние ветви)	Medial clunial nerves (sacral nerves, posterior branches)
Nn. clunium superiores (nn. lumbales, rami posteriors)	Верхние нервы ягодиц (поясничные нервы, задние ветви)	Superior clunial nerves (lumbal nerves, posterior branches)
N. cutaneus brachii lateralis superior (n. axillaris)	Верхний латеральный кожный нерв плеча (подмышечный нерв)	Superior lateral cutaneous nerve of arm (axillary nerve)
N. iliohypogastricus (plexus lumbalis)	Подвздошно-подчревный нерв (поясничное сплетение)	Iliohypogastric nerve (lumbar plexus)
N. ilioinguinalis (plexus lumbalis)	Подвздошно-паховый нерв (поясничное сплетение)	Ilio-inguinalis nerve (lumbar plexus)
Nn. intercostales, rami cutanei anteriores	Межрёберные нервы, передние кожные ветви	Intercostal nerves, anterior cutaneous branches
Nn. intercostales, rami cutanei laterales	Межрёберные нервы, латеральные кожные ветви	Intercostal nerves, lateral cutaneous branches
N. genitofemoralis (plexus lumbalis)	Бедренно-половой нерв (поясничное сплетение)	Genitofemoral nerve (lumbar plexus)
Nn. supraclaviculares (plexus cervicalis)	Надключичные нервы (шейное сплетение)	Supraclavicular nerves (cervical plexus)
Nn. thoracici, rami posteriores, rami cutanei posteriores	Грудные нервы, задние ветви, задние кожные нервы	Thoracic nerves, posterior branches, posterior cutaneous branches
Nodi lymphoidei axillares	Подмышечные [лимфатические] узлы	Axillary lymph nodes
Nodi lymphoidei axillares apicales	Верхушечные подмышечные [лимфатические] узлы	Apical axillary lymph nodes
Nodi lymphoidei axillares centrales	Центральные подмышечные [лимфатические] узлы	Central axillary lymph nodes
Nodi lymphoidei axillares humerales	Плечевые подмышечные [лимфатические] узлы	Humeral axillary lymph nodes
Nodi lymphoidei interpectorales	Межгрудные [лимфатические] узлы	Interpectoral lymph nodes
Nodi lymphoidei axillares pectorales	Грудные подмышечные [лимфатические] узлы	Pectoral axillary lymph nodes
Nodi lymphoidei cervicales anteriores	Передние шейные [лимфатические] узлы	Anterior cervical lymph nodes
Nodi lymphoidei inguinales	Паховые [лимфатические] узлы	Inguinal lymph nodes
Nodi lymphoidei paramammarii	Окологрудные [лимфатические] узлы	Paramammary lymph nodes
Nodi lymphoidei parasternales	Окологрудинные [лимфатические] узлы	Parasternal lymph nodes
Nodi lymphoidei supraclaviculares	Надключичные [лимфатические] узлы	Supraclavicular lymph nodes
Panniculum adiposum	Жировой слой	Fatty layer
Spina iliaca anterior superior	Верхняя передняя подвздошная ость	Superior anterior iliac spine
Spina scapulae	Ость лопатки	Spine of scapula
Sternum	Грудина	Sternum
Umbilicus	Пупок	Umbilicus
Vasa axillaria	Подмышечные сосуды	Axillar vessels
Vasa thoracica interna	Внутренние грудные сосуды	Internal thoracic vessels
V. axillaris	Подмышечная вена	Axillary vein
V. cephalica	Латеральная подкожная вена руки	Cephalic vein
V. circumflexa ilium superficialis	Поверхностная вена, огибающая подвздошную кость	Superficial circumflex iliac vein
V. epigastrica superficialis	Поверхностная надчревная вена	Superficial epigastric vein
V. pudenda externa	Наружная половая вена	External pudendal vein
V. saphena magna	Большая подкожная вена ноги	Great saphenous vein
V. thoracoepigastrica	Грудонадчревная вена	Thoraco-epigastric vein

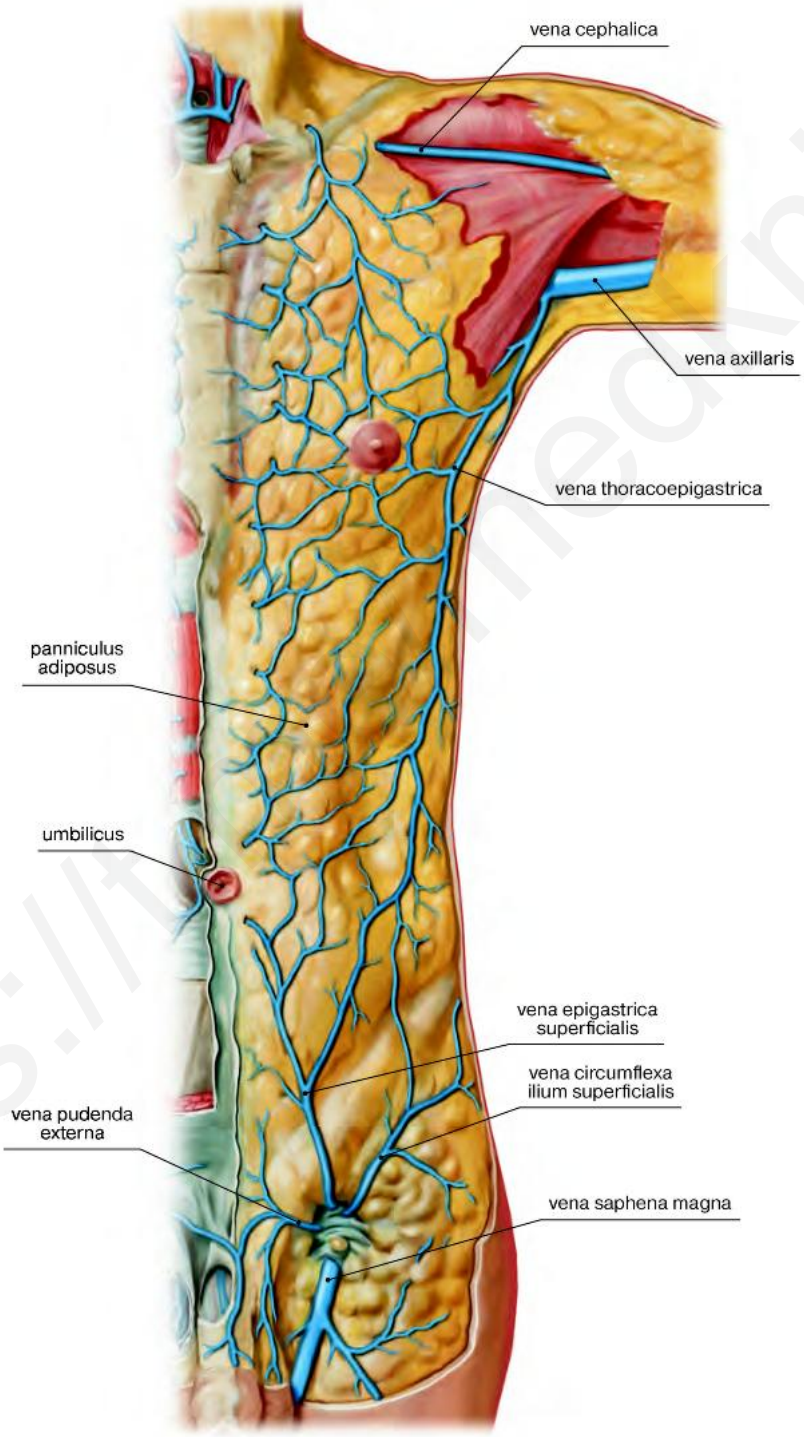

Рис. 5-16. Поверхностные вены переднебоковой поверхности туловища мужчины

https://t.me/knigi

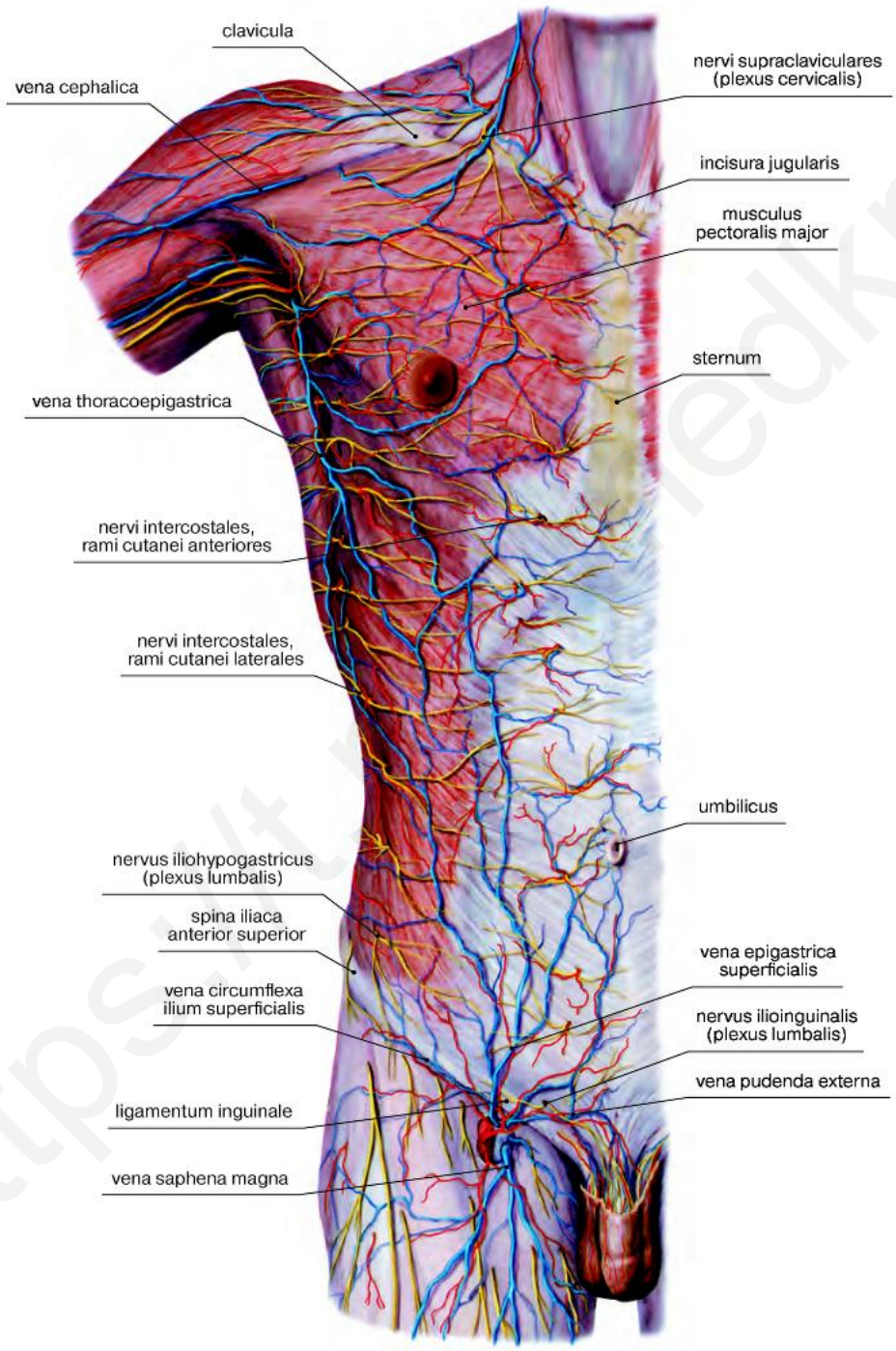

Рис. 5-17. Поверхностные сосуды и нервы переднебоковой поверхности туловища мужчины

https://t.me/medknigi

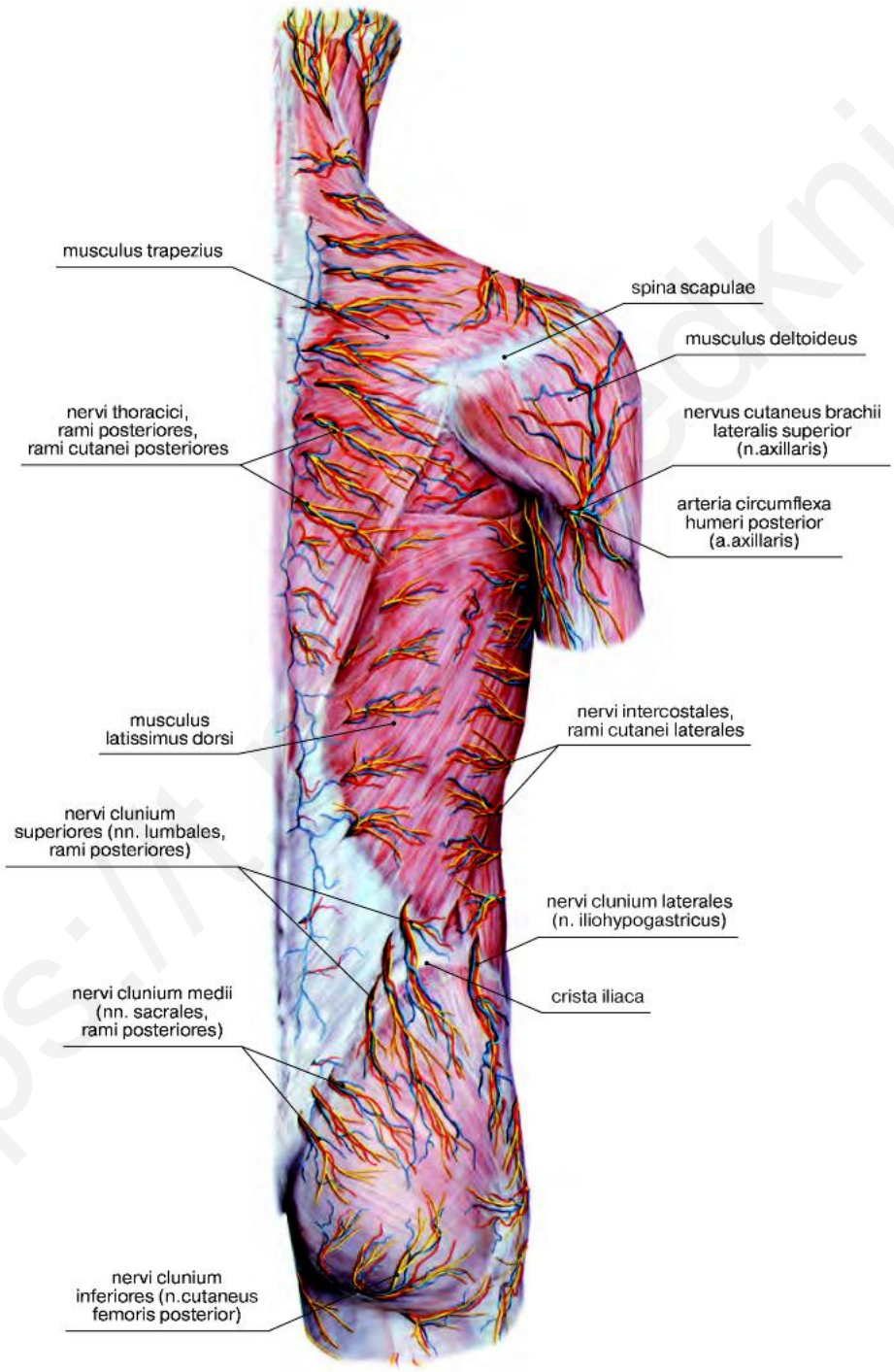

Рис. 5-18. Поверхностные сосуды и нервы задней поверхности туловища мужчины

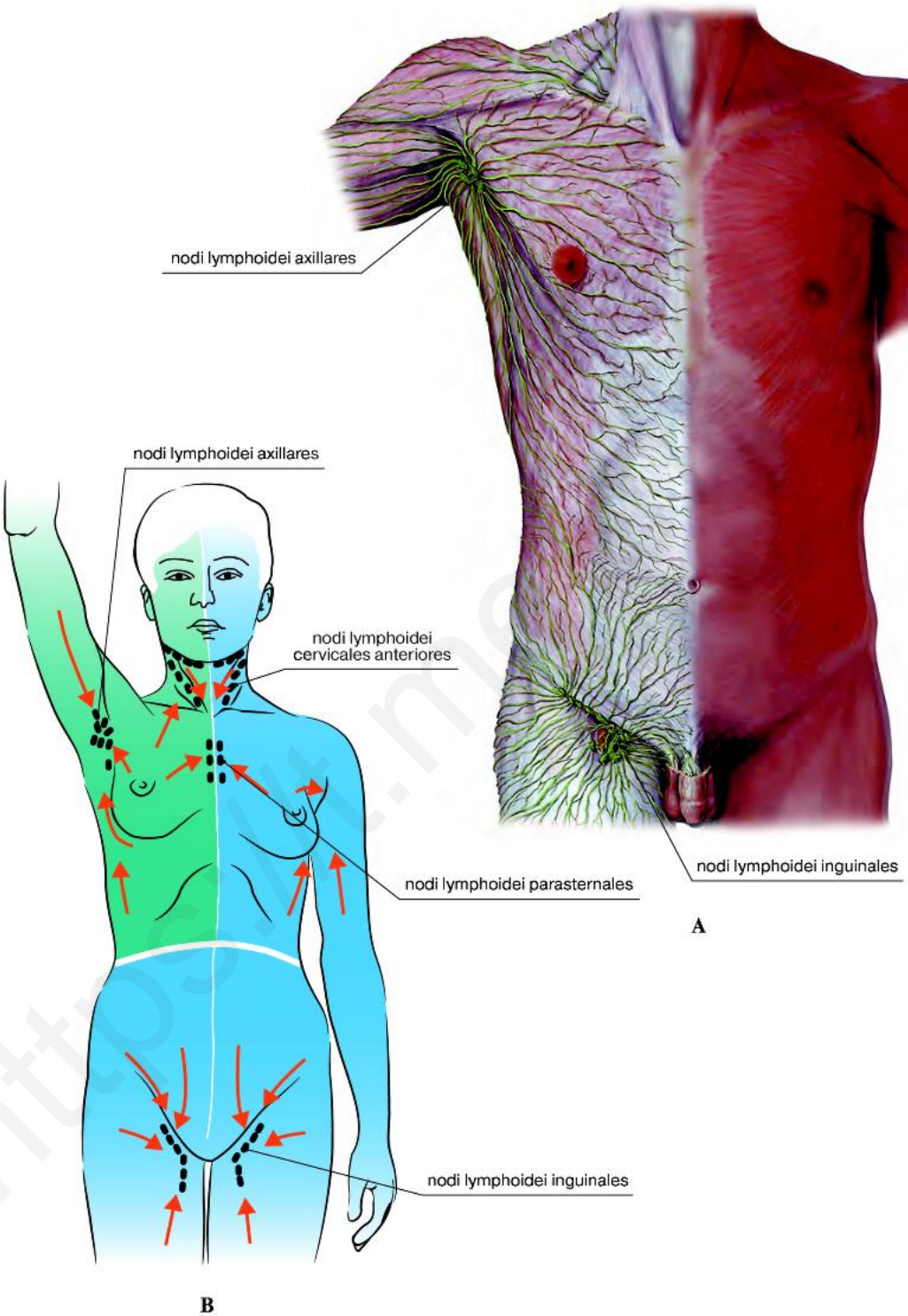

Рис. 5-19. Поверхностные лимфатические сосуды туловища (А) и локализация основных регионарных лимфатических узлов (В). Вид спереди

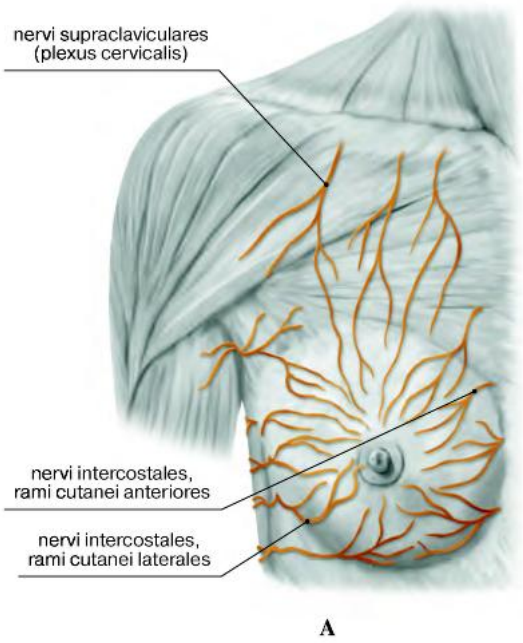

Молочная железа располагается между краем грудины и передней подмышечной линией на уровне III–VI ребра.

Кровоснабжение:

- внутренняя грудная артерия – прободающие ветви к третьему-седьмому межреберьям; передние межрёберные ветви;
- подмышечная артерия – самая верхняя грудная артерия, латеральная грудная артерия;
- третьи-седьмые задние межрёберные артерии.

Иннервация:

- надключичные нервы (шейное сплетение);
- передние и латеральные ветви вторых-восьмых межрёберных нервов (передние ветви соответствующих спинномозговых нервов).

Лимфоотток:

- подмышечные лимфатические узлы;
- надключичные лимфатические узлы;
- окологрудинные лимфатические узлы;
- окологрудные лимфатические узлы;
- медиастинальные лимфатические узлы;
- межгрудные лимфатические узлы;
- диафрагмальные лимфатические узлы;
- лимфатические узлы контралатеральной железы.

Основное направление оттока лимфы: центральные подмышечные узлы – апикальные подмышечные узлы – надключичные узлы.

«Сторожевыми» узлами при метастазировании злокачественных опухолей молочной железы являются:

- медиальные узлы подмышечной полости, располагающиеся на уровне III ребра;
- один из глубоких надключичных узлов, располагающийся кзади от латеральной ножки грудино-ключично-сосцевидной мышцы

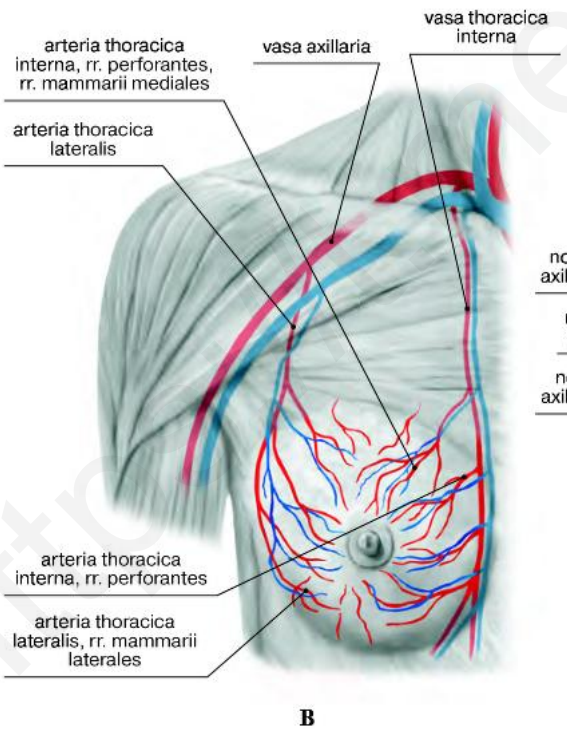

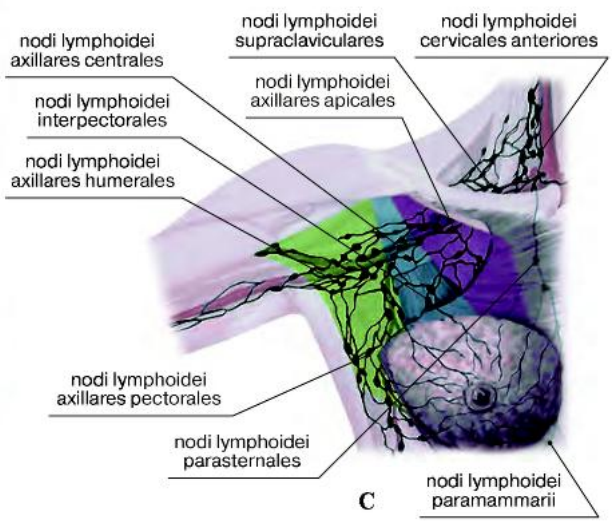

Рис. 5-20. Молочная железа. A – иннервация молочной железы. B – артерии и вены молочной железы. C – квадранты молочной железы и их связь с лимфатическими узлами

Нижняя группа подмышечных лимфатических узлов
Средняя группа подмышечных лимфатических узлов
Верхняя группа подмышечных лимфатических узлов

Промежность как область

Латинские термины	Эквиваленты	
	Русскоязычные	Англоязычные
Anus	Задний проход	Anus
A. dorsalis clitoridis	Дорсальная артерия клитора	Dorsal artery of clitoris
A. dorsalis penis	Дорсальная артерия полового члена	Dorsal artery of penis
A. pudenda interna	Внутренняя половая артерия	Internal pudendal artery
A. rectalis inferior	Нижняя прямокишечная артерия	Inferior rectal artery
Bulbus vestibuli	Луковица преддверия	Bulb of vestibule
Glandula bulbourethralis	Бульбоуретральная железа	Bulbo-urethral gland
M. bulbospongiosus	Луковично-губчатая мышца	Bulbocavernosus
M. ischiocavernosus	Седалищно-пещеристая мышца	Ischiocavernosus
M. levator ani	Мышца, поднимающая задний проход	Levator ani
M. sphincter ani externus	Наружный сфинктер заднего прохода	External anal sphincter
M. transversus perinei profundus	Глубокая поперечная мышца промежности	Deep transverse perineal muscle
M. transversus perinei superficialis	Поверхностная поперечная мышца промежности	Superficial transverse perineal muscle
N. anococcygeus	Заднепроходно-копчиковый нерв	Anococcygeal nerve
Nn. clunium inferiores (n.cutaneus femoris posterior)	Нижние нервы ягодиц (задний кожный нерв бедра)	Inferior clunial nerves (posterior cutaneous nerve of thigh)
Nn. clunium medii (nn. sacrales, rami posteriores)	Средние нервы ягодиц (крестцовые нервы, задние ветви)	Medial clunial nerves (sacral nerves, posterior branches)
Nn. clunium superiores (nn. lumbales, rami posteriores)	Верхние нервы ягодиц (поясничные нервы, задние ветви)	Superior clunial nerves (lumbar nerves, posterior branches)
N. cutaneus femoris posterior, rami perineales	Задний кожный нерв бедра, промежностные ветви	Posterior cutaneous nerve of thigh, perineal branches
N. genitofemoralis, ramus genitalis	Бедренно-половой нерв, половая ветвь	Genitofemoral nerve, genital branch
N. pudendus	Половой нерв	Pudendal nerve
N. pudendus, n. dorsalis clitoridis	Половой нерв, дорсальный нерв клитора	Pudendal nerve, dorsal nerve of clitoris
N. pudendus, n. dorsalis penis	Половой нерв, дорсальный нерв полового члена	Pudendal nerve, dorsal nerve of penis
N. pudendus, nn. perineales	Половой нерв, промежностные нервы	Pudendal nerve, perineal branches
N. pudendus, nn. rectales inferiores	Половой нерв, нижние прямокишечные нервы	Pudendal nerve, inferior rectal nerves
N. labialis posterior (n. pudendus)	Задний губной нерв (половой нерв)	Posterior labial nerve (pudendal nerve)
N. scrotalis posterior (n. pudendus)	Задний мошоночный нерв (половой нерв)	Posterior scrotal nerve (pudendal nerve)
Os coccygis	Копчик	Coccyx
Regio analis	Заднепроходная область	Anal triangle
Regio urogenitalis	Мочеполовая область	Urogenital triangle
Symphysis pubica	Лобковый симфиз	Pubic symphysis
Tuber ischiadicum	Седалищный бугор	Ischial spine

Промежность как область тела ограничена:
- спереди – лобковым симфизом;
- сзади – копчиком;
- по бокам – седалищными буграми.

Если соединить эти точки линиями, получается ромб. Линия, соединяющая боковые точки ромба, разделяет промежность на две области – **мочеполовую** и **анальную**, которые иногда называют, используя англоязычную терминологию, треугольниками. При этом забывают, что мочеполовой треугольник, по PNA и IAT, – мочеполовая щель между передними краями m. levator ani, закрытая мочеполовой диафрагмой, которая по IAT называется мембраной промежности.

В общепринятом смысле промежность включает все поверхностные стуктуры мочеполовой и анальной областей, простирающиеся в глубину до диафрагмы таза, отделяющей промежность от полости таза.

Акушерская промежность – это часть промежности между задней спайкой больших половых губ и наружным краем заднего прохода. На коже она соответствует шву промежности, по глубине – центру промежности и прямокишечно-влагалищной перегородке. Разрывы этой части промежности связаны с разрывом стенки влагалища, наружного сфинктера заднего прохода, анального канала.

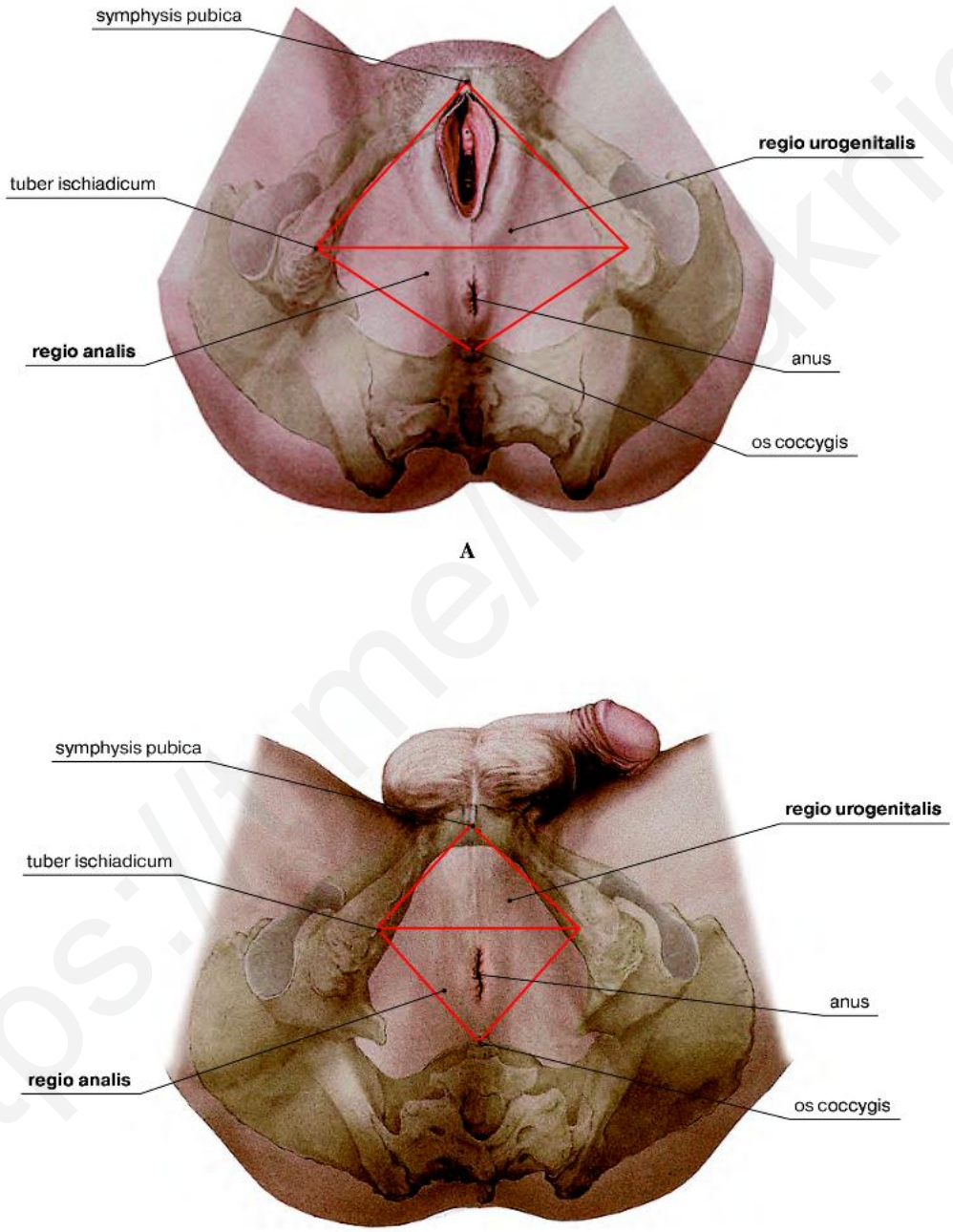

Рис. 5-21. Женская (А) и мужская (В) промежность

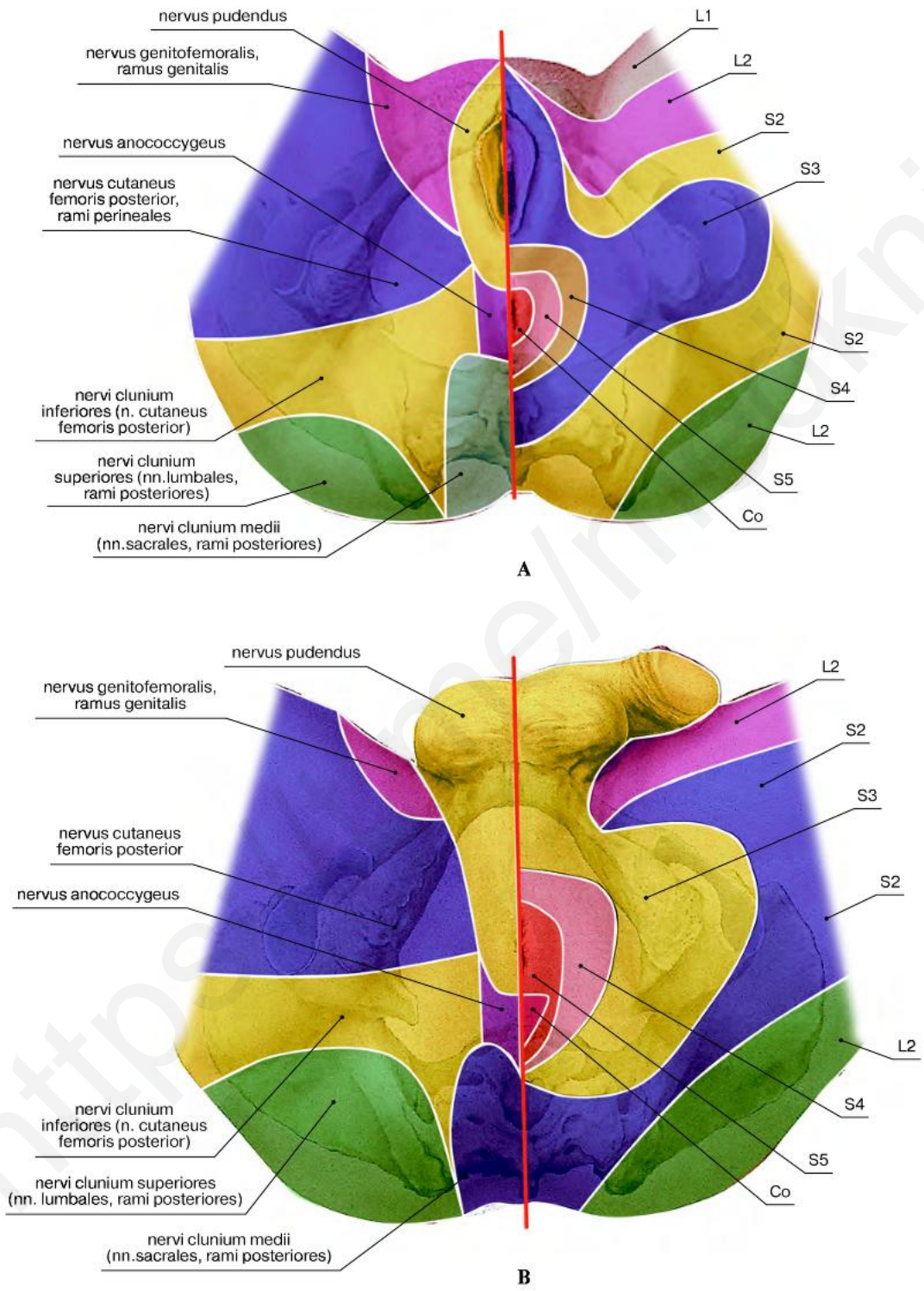

Рис. 5-22. Зональная и сегментарная иннервация женской (А) и мужской (В) промежности.
L, S, Co – поясничные, крестцовые и копчиковые сегменты спинного мозга

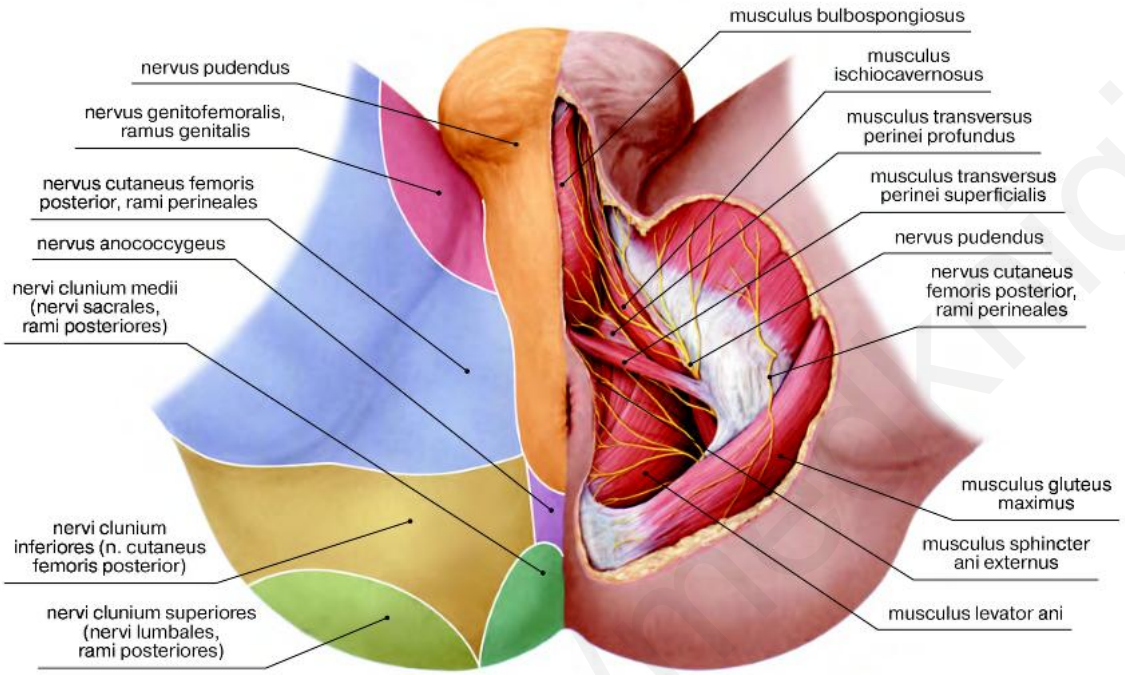

Рис. 5-23. Зональная иннервация и кожные нервы мужской промежности

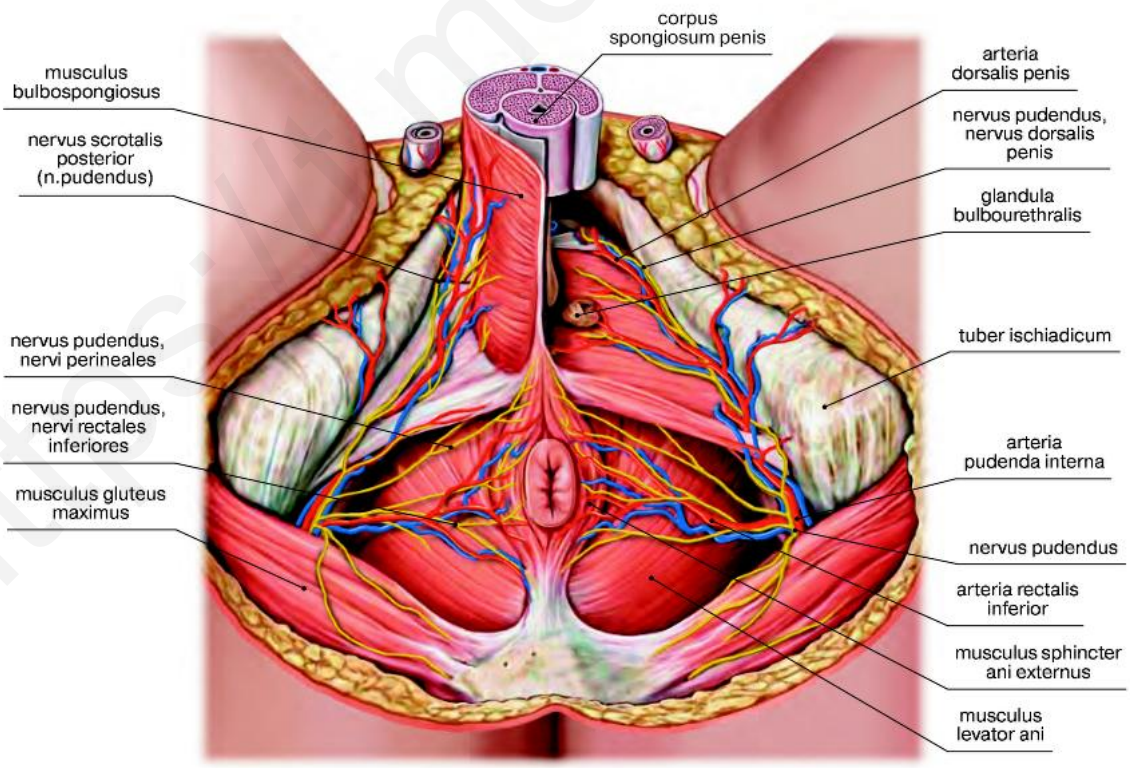

Рис. 5-24. Поверхностные сосуды и нервы мужской промежности

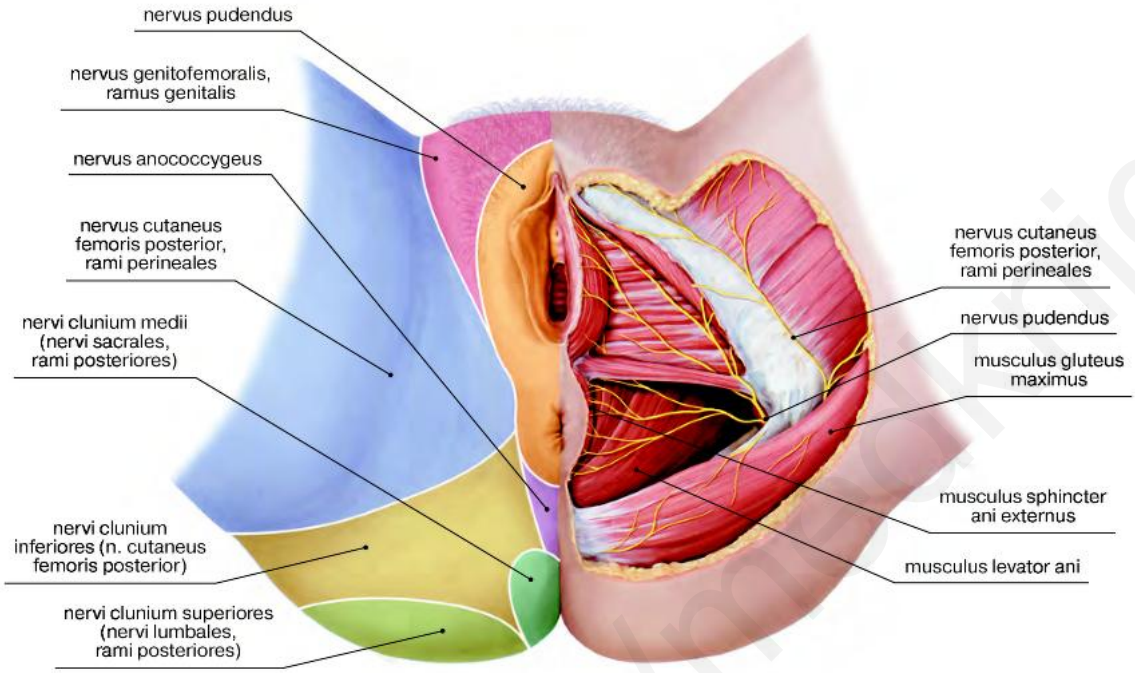

Рис. 5-25. Зональная иннервация и кожные нервы женской промежности

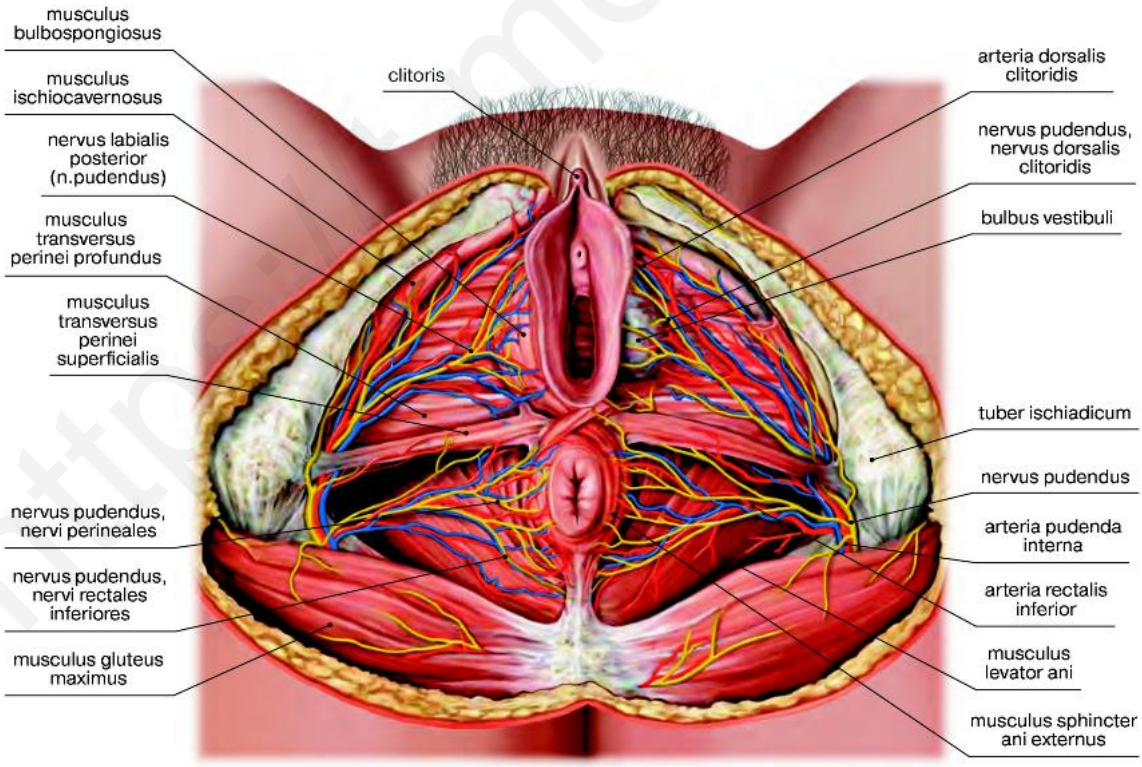

Рис. 5-26. Поверхностные сосуды и нервы женской промежности

http://t.me/medknigi

СКЕЛЕТ ТУЛОВИЩА

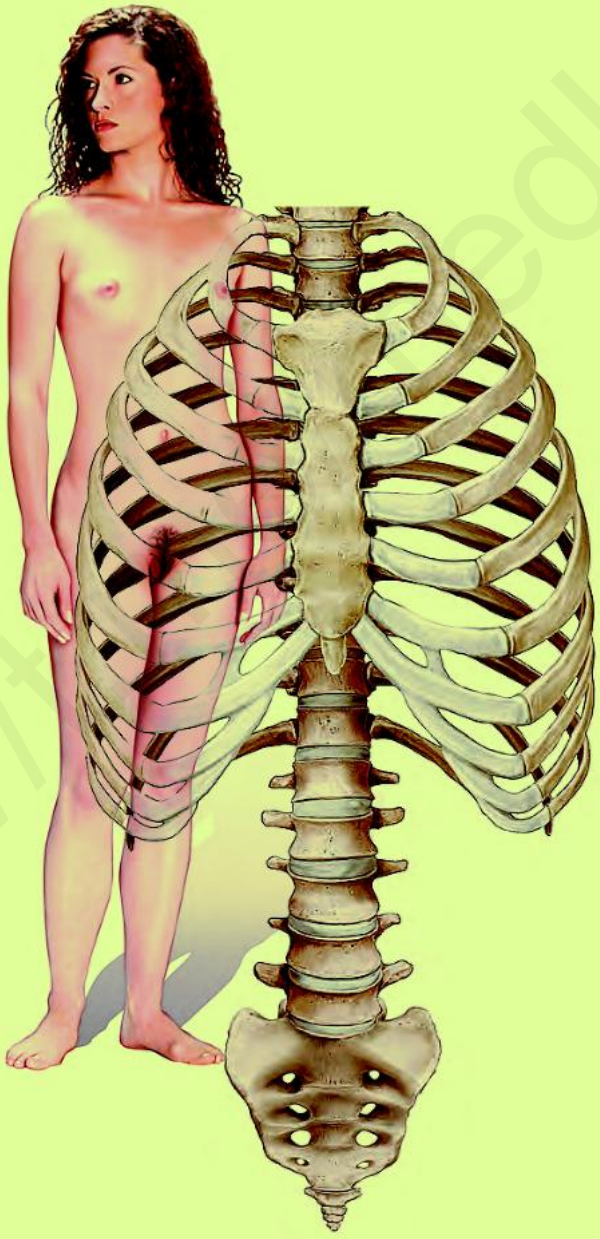

https://t.me/medknig

Строение позвонков

Латинские термины	Эквиваленты	
	Русскоязычные	Англоязычные
Ala ossis sacri	Крестцовое крыло	Ala of sacrum
Apex ossis sacri	Верхушка крестца	Apex of sacrum
Atlas [CI]	Атлант [C_I]	Atlas [CI]
Arcus vertebrae	Дуга позвонка	Vertebral arch
Axis [CII]	Осевой позвонок [C_{II}]	Axis [CII]
Basis ossis sacri	Основание крестца	Base of sacrum
Canalis sacralis	Крестцовый канал	Sacral canal
Cornu coccygeum	Копчиковый рог	Coccygeal cornu
Cornu sacrale	Крестцовый рог	Sacral cornu
Corpus vertebrae	Тело позвонка	Vertebral body
Corpus vertebrae, facies intervertebralis	Тело позвонка, межпозвоночная поверхность	Vertebral body, intervertebral surface
Crista sacralis lateralis	Латеральный крестцовый гребень	Lateral sacral crest
Crista sacralis medialis	Медиальный крестцовый гребень	Intermediate sacral crest
Crista sacralis mediana	Срединный крестцовый гребень	Median sacral crest
Discus intervertebralis	Межпозвоночный диск	Intervertebral disc
Facies articularis inferior	Нижняя суставная поверхность	Inferior articular surface
Facies articularis superior	Верхняя суставная поверхность	Superior articular surface
Facies auricularis	Ушковидная поверхность	Auricular surface
Foramen intervertebrale	Межпозвоночное отверстие	Intervertebral foramen
Foramen vertebrale	Позвоночное отверстие	Vertebral foramen
Foramina sacralia anteriora	Передние крестцовые отверстия	Anterior sacral foramina
Foramina sacralia posteriora	Задние крестцовые отверстия	Posterior sacral foramina
Fovea costalis inferior	Нижняя рёберная ямка	Inferior costal facet
Fovea costalis processus transversi	Рёберная ямка поперечного отростка	Transverse costal facet
Fovea costalis superior	Верхняя рёберная ямка	Superior costal facet
Hiatus sacralis	Крестцовая щель	Sacral hiatus
Incisura vertebralis inferior	Нижняя позвоночная вырезка	Inferior vertebral notch
Incisura vertebralis superior	Верхняя позвоночная вырезка	Superior vertebral notch
Kyphosis sacralis	Крестцовый кифоз	Sacral kyphosis
Kyphosis thoracica	Грудной кифоз	Thoracic kyphosis
Lamina arcus vertebrae	Пластинка дуги позвонка	Lamina of vertebral arch
Lineae transversae	Поперечные линии	Transverse ridges
Lordosis cervicis	Шейный лордоз	Cervical lordosis
Lordosis lumbalis	Поясничный лордоз	Lumbar lordosis
Os coccygis, vertebrae coccygeae [CoI–CoIV]	Копчик, копчиковые позвонки [Co_I–Co_{IV}]	Coccyx, coccygeal vertebrae [CoI–CoIV]
Os sacrum, facies dorsalis	Крестец, дорсальная поверхность	Sacrum, dorsal surface
Os sacrum, facies pelvica	Крестец, тазовая поверхность	Sacrum, pelvic surface
Os sacrum, pars lateralis	Крестец, латеральная часть	Sacrum, lateral part
Os sacrum, vertebrae sacrales [SI–SV]	Крестец, крестцовые позвонки [S_I–S_V]	Sacrum, sacral vertebrae [SI–SV]
Pediculus arcus vertebrae	Ножка дуги позвонка	Pedicle of vertebral arch
Processus articularis inferior	Нижний суставной отросток	Inferior articular process
Processus articularis superior	Верхний суставной отросток	Superior articular process
Processus accessorius	Добавочный отросток	Accessory process
Processus costalis	Рёберный отросток	Costal process
Processus mamillaris	Сосцевидный отросток	Mammillary process
Processus spinosus	Остистый отросток	Spinous process
Processus transversus	Поперечный отросток	Transverse process
Promontorium	Мыс	Promontory
Tuberositas ossis sacri	Бугристость крестца	Sacral tuberosity
Vertebra prominens [CVII]	Выступающий позвонок [C_{VII}]	Vertebra prominens [CVII]
Vertebrae cervicales [CI–CVII]	Шейные позвонки [C_I–C_{VII}]	Cervical vertebrae [CI–CVII]
Vertebrae lumbales [LI–LV]	Поясничные позвонки [L_I–L_V]	Lumbar vertebrae [LI–LV]
Vertebrae thoracicae [TI–TXII]	Грудные позвонки [T_I–T_{XII}]	Thoracic vertebrae [TI–TXII]

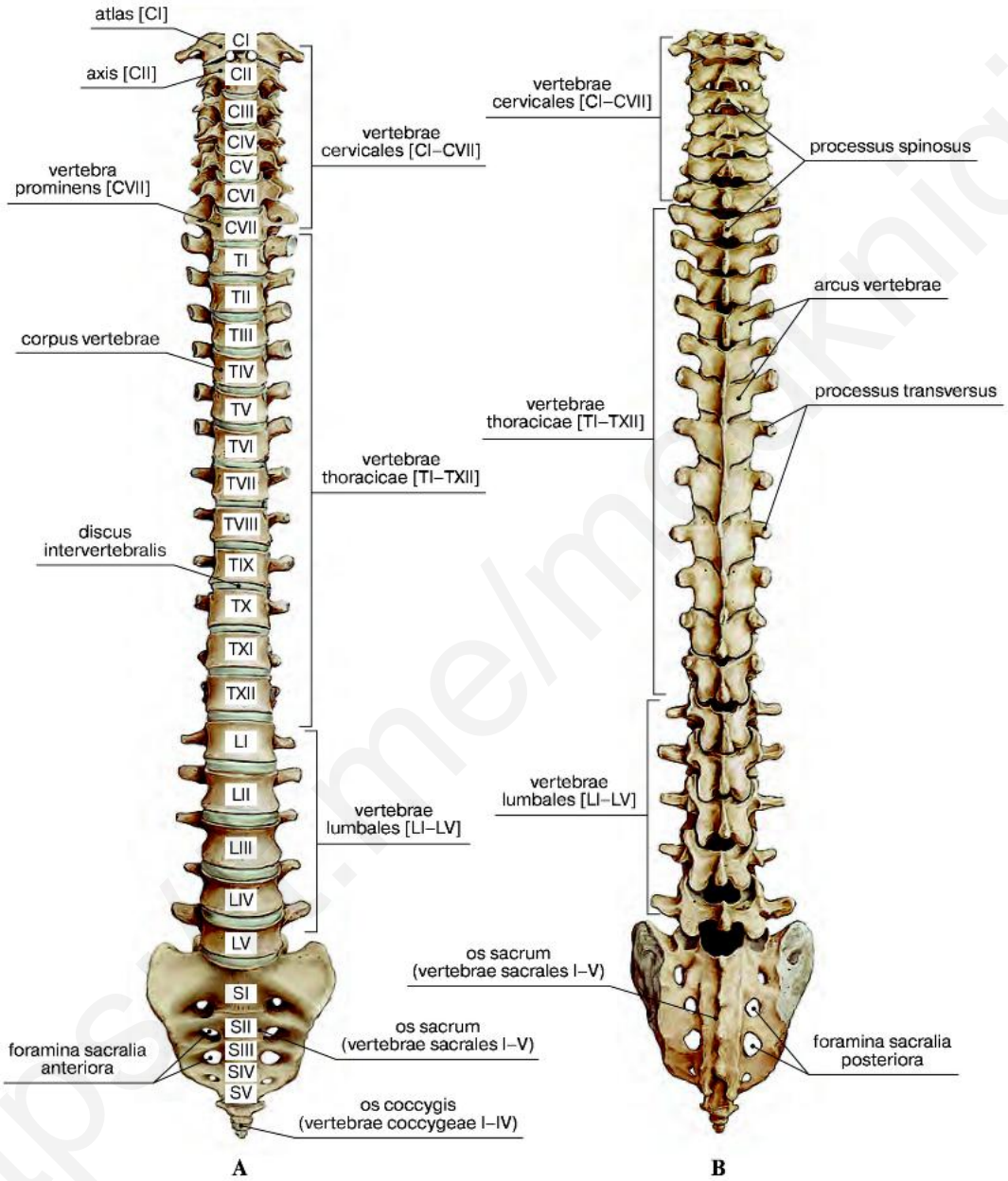

Рис. 5-27. Позвоночный столб. Вид спереди (А), вид сзади (В)

Позвоночный столб образован 33–34 позвонками (губчатые смешанные кости), связанными непрерывными (синдесмозы, синхондрозы, симфизы, синостозы) и прерывными (диартрозы – синовиальные соединения, суставы) соединениями. Выполняя опорную функцию, позвоночный столб является гибкой осью туловища и участвует в разнообразных движениях: боковые наклоны, наклоны вперед (сгибание), назад (разгибание), вращение, круговое (периферическое) вращение, которые являются результатом суммирования незначительных движений между позвонками. Наибольшей подвижностью обладают суставы между V, VI, VII шейными позвонками, суставы между X, XI, XII грудными позвонками и суставы между I, II, III поясничными позвонками. Практически неподвижными являются соединения II, III, IV шейных позвонков (опора головы), соединения между грудными позвонками (II–IX), а также между III, IV, V поясничными позвонками (обеспечение вертикального положения туловища).

Функция защиты заключается в участии позвоночного столба в формировании грудной клетки, полости таза, вместилища для спинного мозга (позвоночный канал).

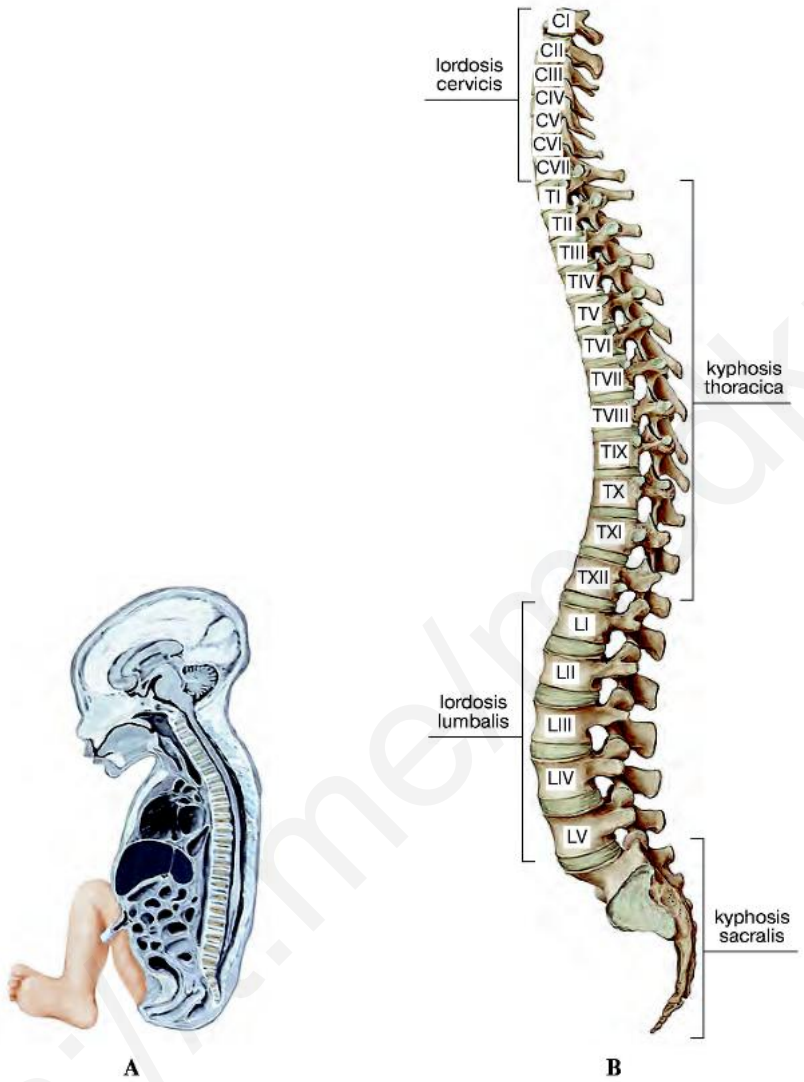

Рис. 5-28. Изгибы позвоночного столба плода (А) и взрослого человека (В) (вид сбоку).

Позвоночный столб имеет изгибы, располагающиеся в сагиттальной плоскости (лордозы и кифозы) и во фронтальной плоскости (сколиозы). Различают физиологические и патологические изгибы. Физиологические изгибы формируются при развитии позвоночного столба и обеспечивают амортизационную его функцию.

Изгибы, выпуклые кпереди, носят название лордозов (шейный и поясничный лордозы). Изгибы, выпуклые кзади, носят название кифозов (грудной и крестцовый кифозы). Боковые отклонения гребня, образованного остистыми отростками, вследствие неравнозначного развития мышц туловища, носят название физиологического (функционального) сколиоза. Функциональные сколиозы выражены незначительно, но могут превратиться в патологические искривления позвоночного столба. У взрослого изгибы позвоночного столба фиксированы. В пожилом и старческом возрасте грудной кифоз увеличивается.

Первичный изгиб позвоночного столба имеет форму кифоза, отражая согнутое положение плода. После рождения он сохраняется в грудной и крестцово-копчиковой части позвоночного столба. Под влиянием мышц новорожденного появляются вторичные изгибы позвоночного столба выпуклостью кпереди – лордозы.

Возникновение шейного лордоза связывают с разнонаправленным действием подзатылочной группы мышц, лестничных мышц, грудино-ключично-сосцевидной мышцы, трапециевидной мышцы, что обеспечивает держание головки (3–4-й месяц после рождения). Грудной кифоз приобретает свою выраженность с началом сидения (4–6-й месяц после рождения) и полностью формируется к 7 годам. Поясничный лордоз развивается в связи с переходом ребенка в вертикальное положение под действием поясничных мышц. Завершение формирования крестцового кифоза приходится на период полового созревания. Окончательное развитие физиологических изгибов позвоночного столба завершается к 20–25 годам

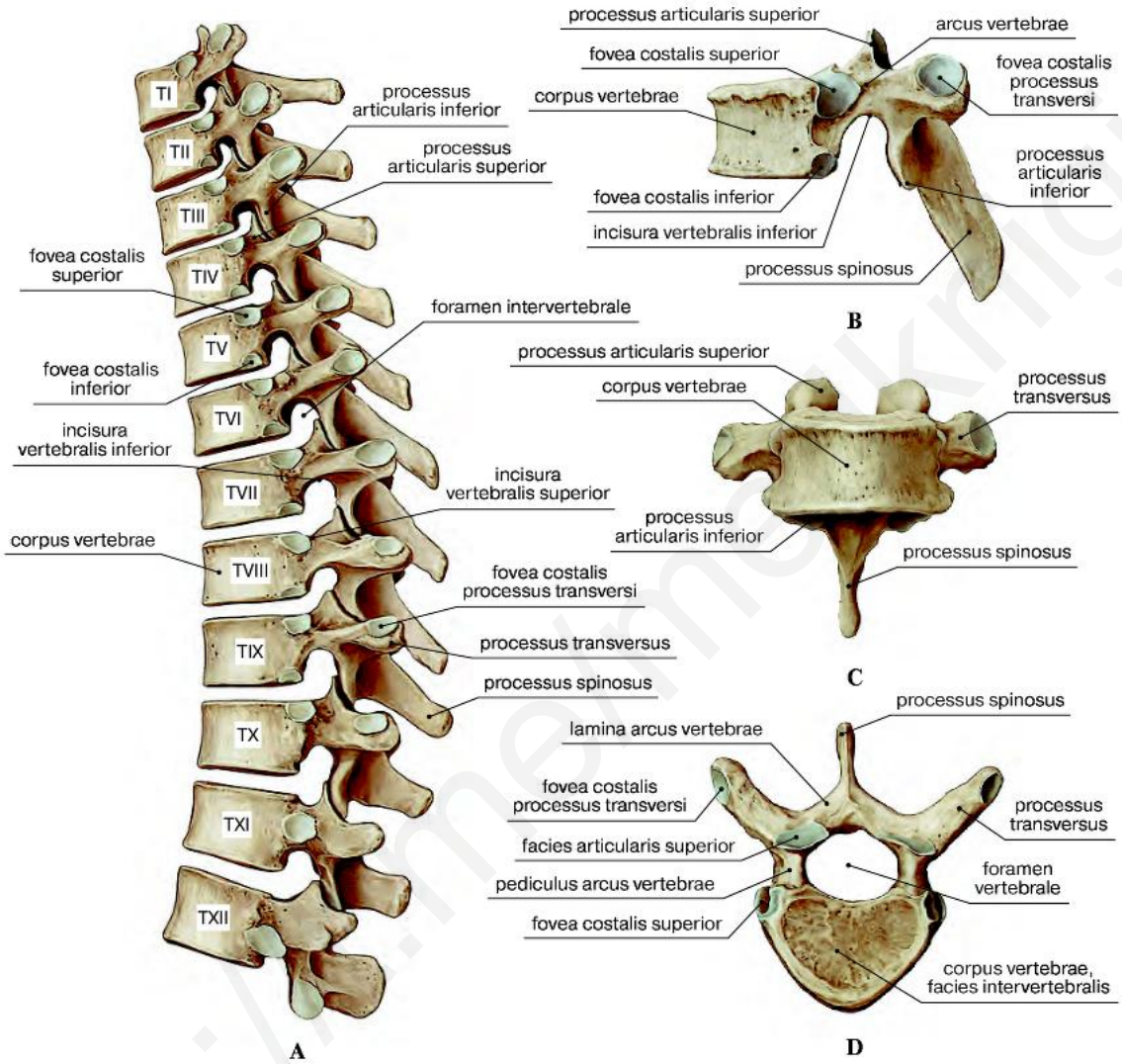

Рис. 5-29. Грудной отдел позвоночного столба. Вид сбоку (A). Строение грудного позвонка. Вид сбоку (B), спереди (C), сверху (D).

Грудной отдел позвоночного столба состоит из 12 позвонков, имеющих общие черты строения. В то же время все грудные позвонки отличаются от позвонков других отделов, а часть грудных позвонков имеют внутригрупповые специфические отличия.

Черты строения, характеризующие большинство грудных позвонков:

- тело приближается к треугольной форме. На границе тела и дуги располагаются верхняя и нижняя рёберные ямки (полуямки) для сочленения с головкой ребра;
- дуга описывает вместе с задней поверхностью тела позвонка отверстие почти округлой формы;
- поперечные отростки направлены кнаружи и кзади, имеют рёберную ямку для соединения с бугорком ребра;
- остистый отросток длинный, трехгранный, остроконечный, обращен назад и вниз. Остистые отростки средних грудных позвонков располагаются друг над другом как черепица;
- суставные отростки располагаются во фронтальной плоскости и имеют плоские суставные поверхности. Верхние суставные поверхности обращены назад, нижние – вперед.

Первый грудной позвонок имеет рёберную ямку на верхнем крае тела и полуямку – на нижнем.

Десятый позвонок имеет полуямку только на верхнем крае тела.

Одиннадцатый и **двенадцатый позвонки** имеют полные ямки посредине боковой поверхности тел позвонков.

Поперечные отростки **XI и XII позвонков** лишены рёберных ямок.

Поперечный отросток **XII позвонка** на задней поверхности имеет добавочный отросток и сосцевидный отросток.

Остистый отросток **XII позвонка** плоский, короткий, высокий, направлен назад

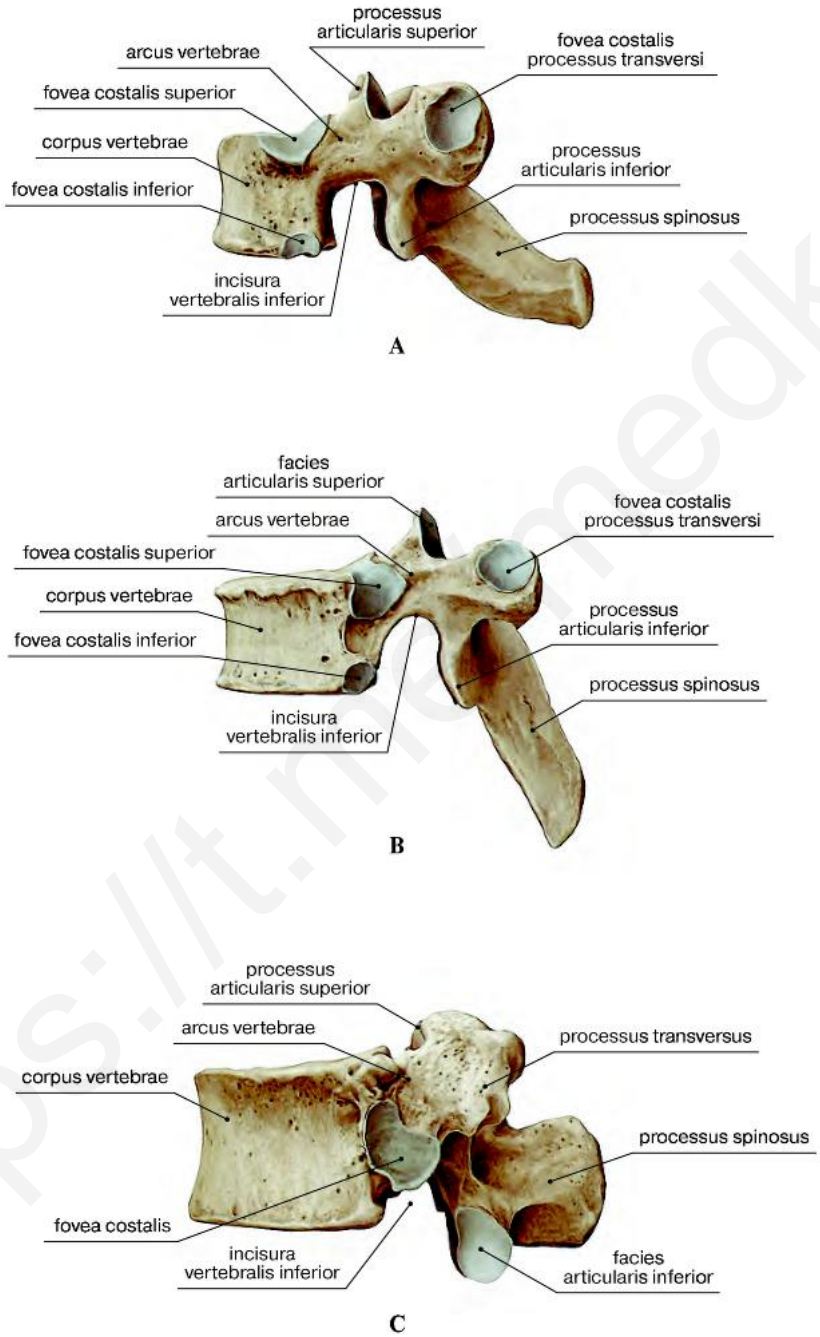

Рис. 5-30. Строение грудных позвонков (вид сбоку): II (A), VI (B) и XII (C) грудные позвонки

https://t.me/medknigi

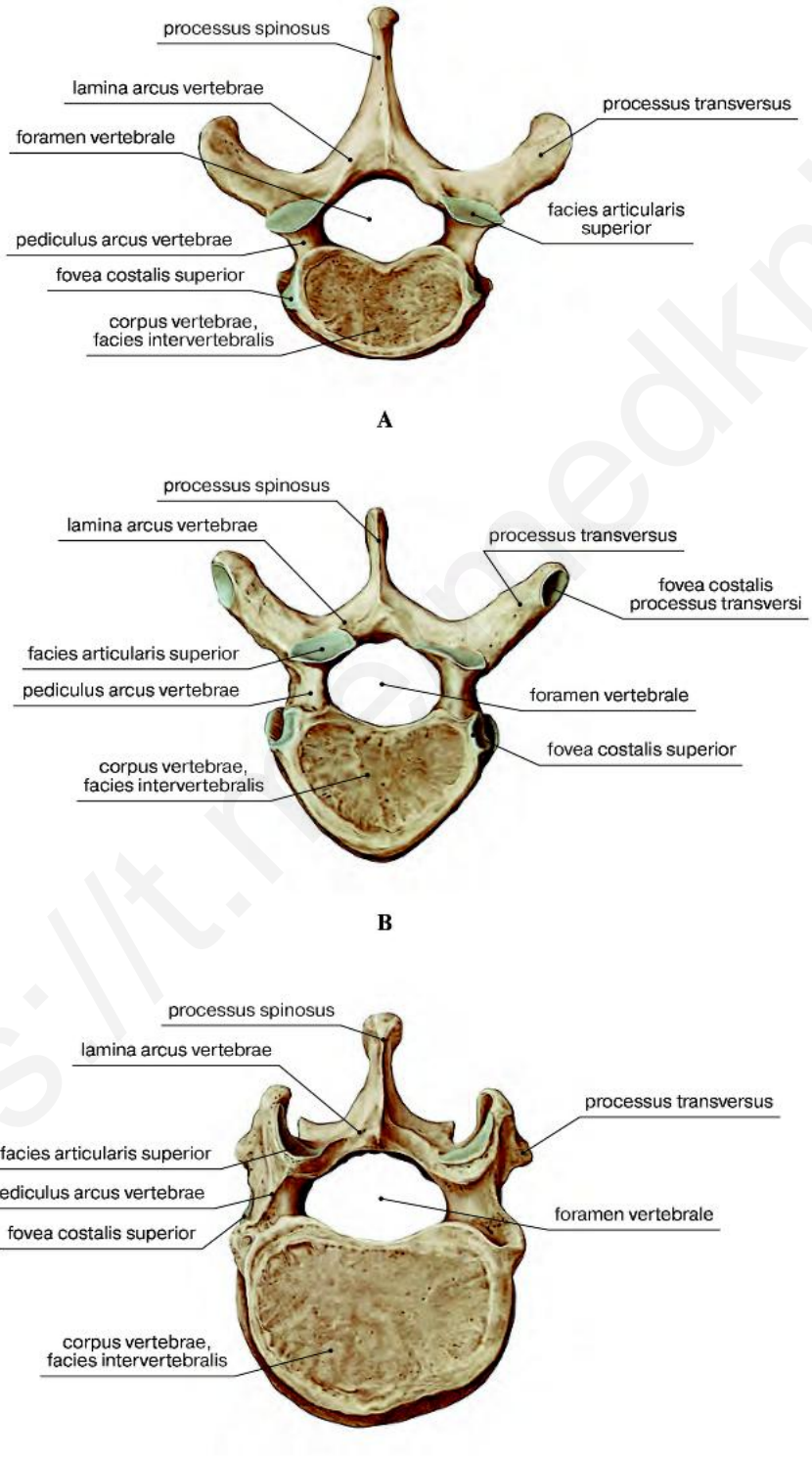

Рис. 5-31. Строение грудных позвонков (вид сверху): I (A), IV (B) и XII (C) грудные позвонки

https://t.me/medknigi

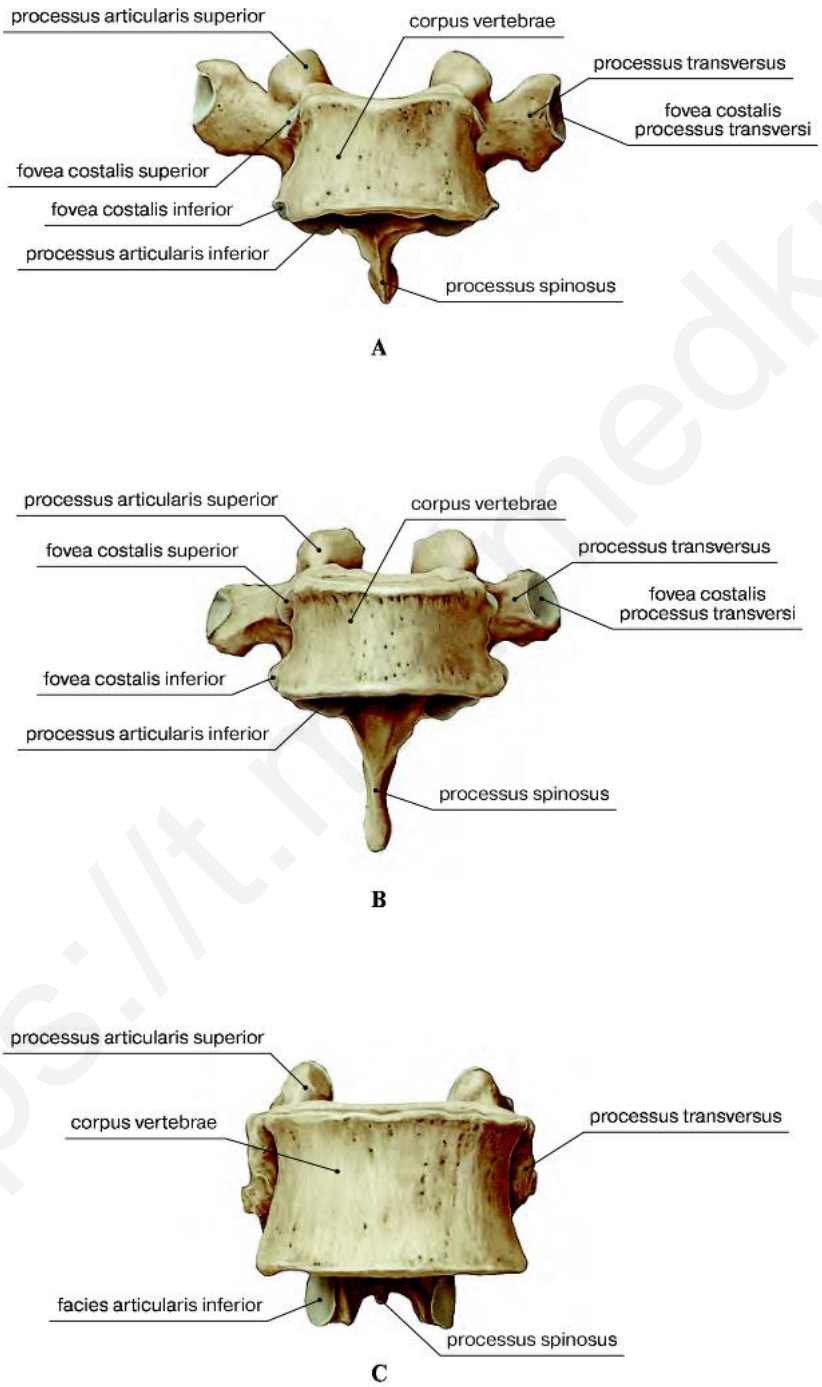

Рис. 5-32. Строение грудных позвонков (вид спереди): I (A), IV (B) и XII (C) грудные позвонки

https://t.me/medknigi

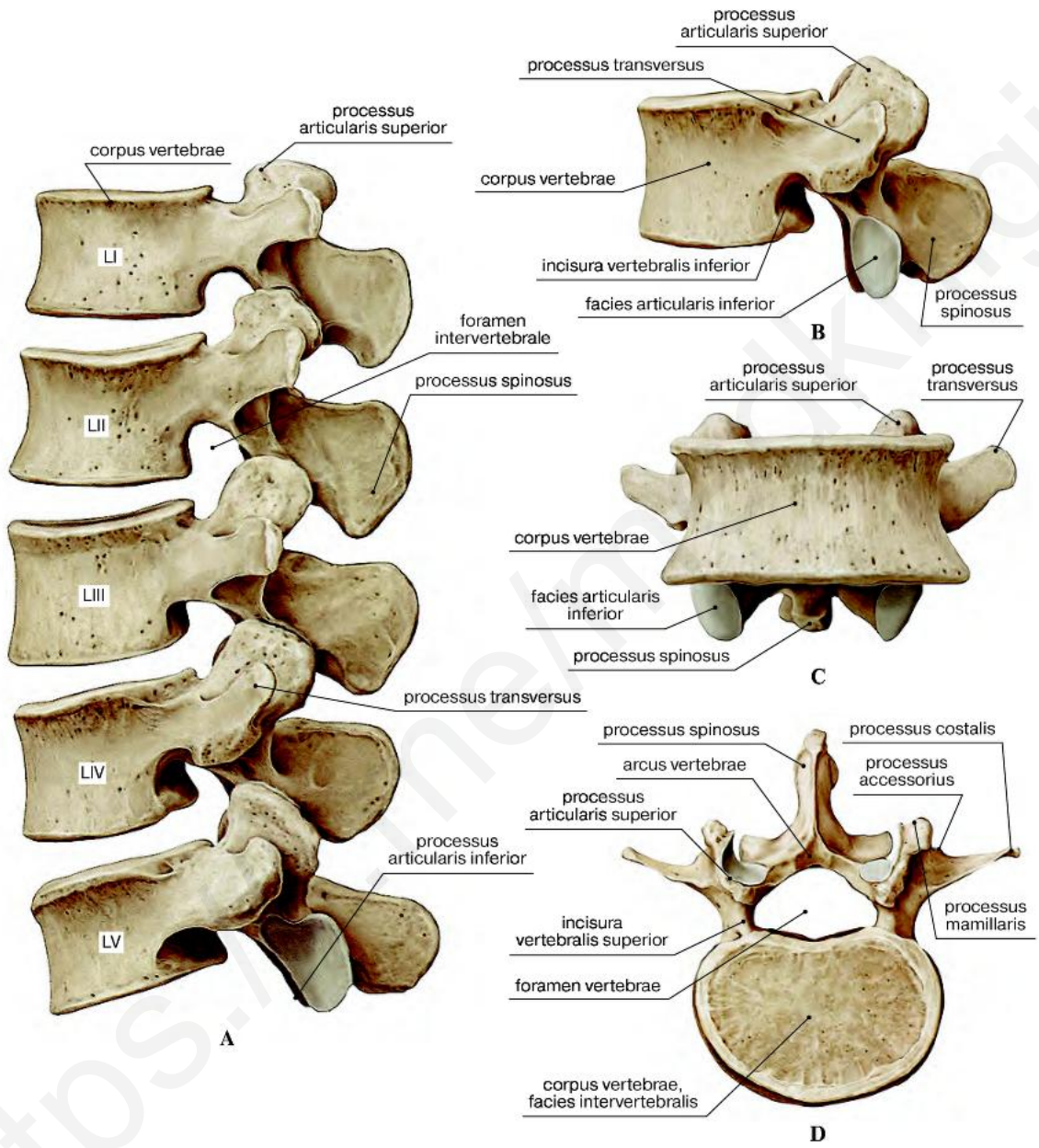

Рис. 5-33. Поясничный отдел позвоночного столба (А) (вид сбоку). Строение поясничного позвонка: вид сбоку (В), спереди (С), сверху (D).

В поясничном отделе позвоночного столба насчитывают пять массивных позвонков, имеющих характерные черты строения.

Тело поясничного позвонка имеет бобовидную форму.

Дуга позвонка сильно развита.

Позвоночное отверстие большое, треугольной формы.

Поперечный отросток состоит из двух частей – большей (рёберный отросток) и меньшей (добавочный отросток).

Остистый отросток представлен короткой высокой пластинкой, располагающейся в сагиттальной плоскости.

Суставные отростки расположены вертикально в сагиттальной плоскости. Верхние суставные поверхности эллипсовидной формы, вогнуты, расположены на внутренней поверхности отростков; нижние – выпуклы, располагаются на наружных поверхностях отростков. На задненаружном крае верхних суставных отростков имеются сосцевидные отростки.

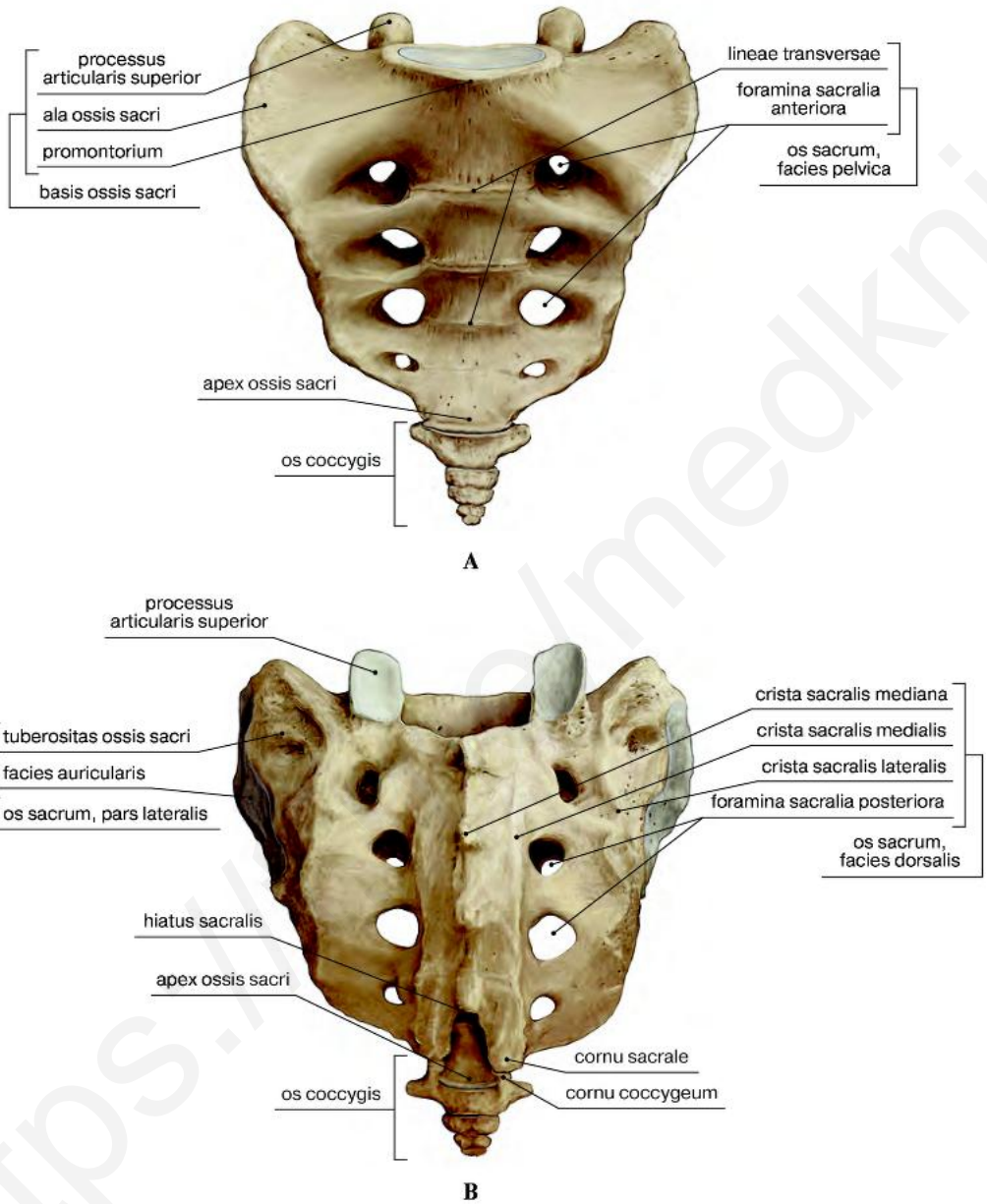

Рис. 5-34. Крестец и копчик. А – тазовая поверхность. В – дорсальная поверхность.

У взрослого человека 5 крестцовых позвонков срастаются в крестец, а 2–4 копчиковых позвонка – в копчик.

На крестце можно найти практически все части позвонков: **срединный крестцовый гребень** – сросшиеся **остистые отростки**, **промежуточный крестцовый гребень и крестцовые рога** – сросшиеся суставные отростки, **латеральный крестцовый гребень** (латеральная масса тазовой поверхности кости) – поперечные отростки, **передние и задние крестцовые отверстия** – межпозвоночные отверстия, **крестцовый канал** – позвоночный канал, **поперечные линии** тазовой поверхности соответствуют сращениям между телами позвонков. На копчике определяются **тела позвонков**; **копчиковые рога** первого копчикового позвонка соответствуют суставным отросткам. Возможно увеличение крестцовых позвонков за счет сращения крестца с пятым поясничным позвонком (**сакрализация**), или уменьшение их количества при несращении I и II крестцовых позвонков (**люмбализация**).

https://t.me/medknigi

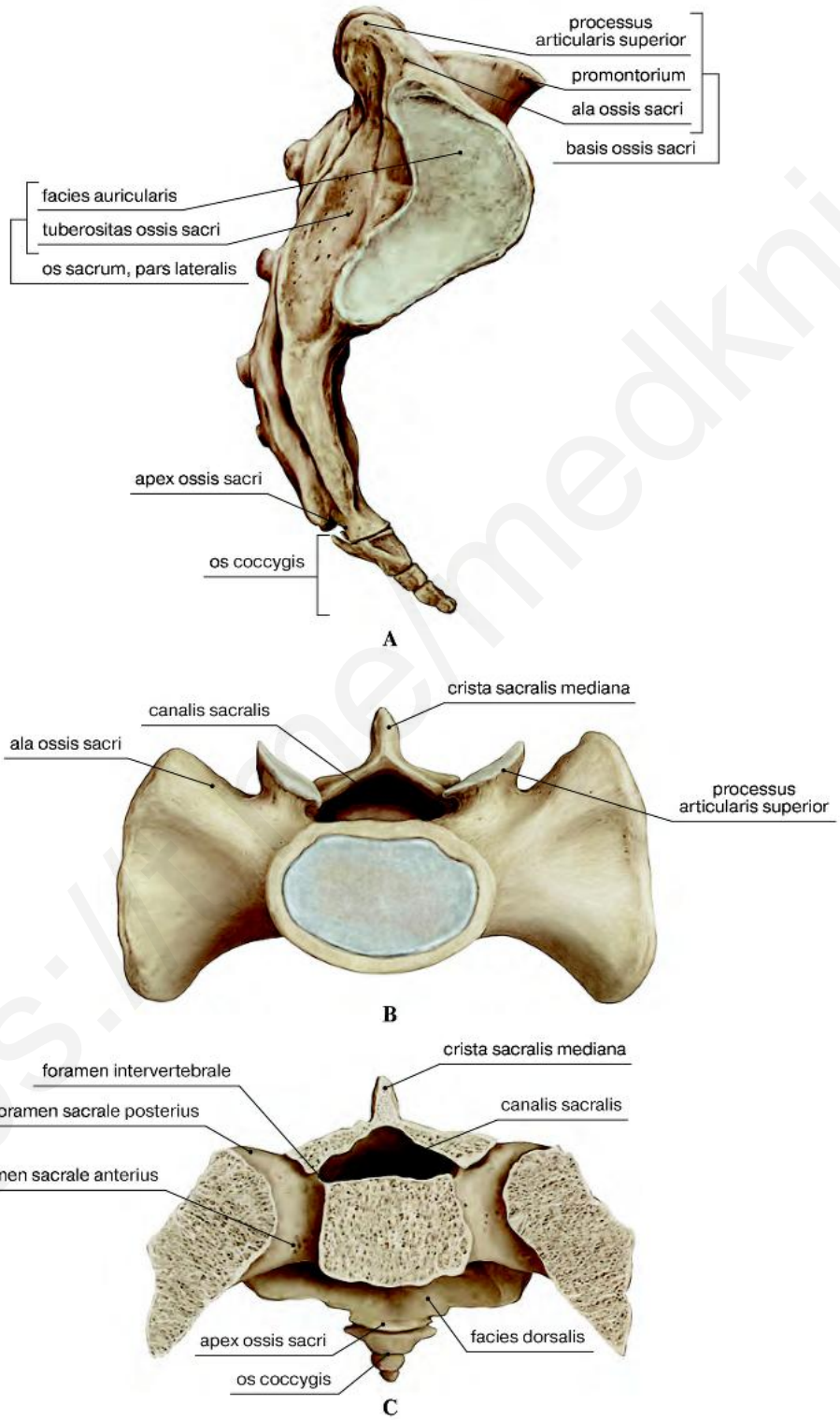

Рис. 5-35. Крестец и копчик. Вид сбоку (A), вид сверху (B), поперечный распил через межпозвоночные отверстия (C)

https://t.me/medknigi

Соединения костей туловища

Латинские термины	Эквиваленты	
	Русскоязычные	Англоязычные
Angulus costae	Угол ребра	Costal angle
Angulus infrasternalis	Подгрудинный угол	Infrasternal angle
Angulus sterni	Угол грудины	Sternal angle
Anulus fibrosus	Фиброзное кольцо	Anulus fibrosus
Apertura thoracis superior	Верхняя апертура грудной клетки	Superior thoracic aperture
Arcus costalis	Рёберная дуга	Costal margin
Articulatio capitis costae	Сустав головки ребра	Joint of head of rib
Articulatio sternocostalis	Грудино-рёберный сустав	Sternocostal joint
Caput costae	Головка ребра	Head of rib
Cartilago costalis	Рёберный хрящ	Costal cartilage
Cartilago costae primae	Хрящ первого [I] ребра	Cartilage of first rib
Clavicula	Ключица	Clavicle
Collum costae	Шейка ребра	Neck of rib
Corpus sterni	Тело грудины	Body of sternum
Corpus vertebrae	Тело позвонка	Body of rib
Costa	Ребро	Rib
Costa prima [I]	Первое [I] ребро	First [I] rib
Costa secunda [II]	Второе [II] ребро	Second [II] rib
Costae fluctuantes [XI–XII]	Колеблющиеся рёбра [XI–XII]	Floating ribs [XI–XII]
Costae spuriae [VIII–X]	Ложные рёбра [VIII–X]	False ribs [VIII–X]
Costae verae [I–VII]	Истинные рёбра [I–VII]	True ribs [I–VII]
Discus articularis	Суставной диск	Articular disc
Discus intervertebralis	Межпозвоночный диск	Intervertebral disc
Foramen costotransversarium	Рёберно-поперечное отверстие	Costotransverse foramen
Foramen ischiadicum majus	Большое седалищное отверстие	Greater sciatic foramen
Foramen ischiadicum minus	Малое седалищное отверстие	Lesser sciatic foramen
Foramen interverebrale	Межпозвоночное отверстие	Intervertebral foramen
Fovea costalis inferior	Нижняя рёберная ямка	Inferior costal facet
Fovea costalis superior	Верхняя рёберная ямка	Superior costal facet
Fovea costalis processus transversi	Рёберная ямка поперечного отростка	Transverse costal facet
Incisura clavicularis	Ключичная вырезка	Clavicular notch
Incisura jugularis	Яремная вырезка	Jugular notch
Incisurae costales	Рёберные вырезки	Costal notches
Ligamenta flava	Желтые связки	Ligamenta flava
Ligamenta interspinalia	Межостистые связки	Interspinous ligaments
Ligamenta intertransversaria	Межпоперечные связки	Intertransverse ligaments
Ligamenta sternocostalia radiata	Лучистые грудино-рёберные связки	Radiate sternocostal ligaments
Ligamentum iliolumbale	Подвздошно-поясничная связка	Iliolumbar ligament
Ligamentum interclaviculare	Межключичная связка	Interclavicular ligament
Ligamentum capitis costae intraarticulare	Внутрисуставная связка головки ребра	Intra-articular ligament of head of rib
Ligamentum capitis costae radiatum	Лучистая связка головки ребра	Radiate ligament of head of rib
Ligamentum costoclaviculare	Рёберно-ключичная связка	Costoclavicular ligament
Ligamentum costotransversarium	Рёберно-поперечная связка	Costotransversal ligament
Ligamentum costotransversarium laterale	Латеральная рёберно-поперечная связка	Lateral costotransverse ligament
Ligamentum longitudinale anterius	Передняя продольная связка	Anterior longitudinal ligament
Ligamentum longitudinale posterius	Задняя продольная связка	Posterior longitudinal ligament
Ligamentum sacrococcygeum anterius	Передняя крестцово-копчиковая связка	Anterior sacrococcygeal ligament
Ligamentum sacrococcygeum laterale	Латеральная крестцово-копчиковая связка	Lateral sacrococcygeal ligament
Ligamentum sacroccocygeum posterius superficiale	Поверхностная задняя крестцово-копчиковая связка	Superficial posterior sacrococcygeal ligament
Ligamentum sacroiliacum anterius	Передняя крестцово-подвздошная связка	Anterior sacro-iliac ligament
Ligamentum sacroiliacum posterius	Задняя крестцово-подвздошная связка	Posterior sacro-iliac ligament
Ligamentum sacrospinale	Крестцово-остистая связка	Sacrospinous ligament
Ligamentum sacrotuberale	Крестцово-бугорная связка	Sacrotuberous ligament
Ligamentum sacrotuberale, processus falciformis	Крестцово-бугорная связка, серповидный отросток	Sacrotuberous ligament, falciform process
Ligamentum sternoclaviculare anterius	Передняя грудино-ключичная связка	Anterior sternoclavicular ligament
Ligamentum sternocostale intraarticulare	Внутрисуставная грудино-рёберная связка	Intraarticular sternocostal ligament
Ligamentum sternocostale radiatum	Лучистая грудино-рёберная связка	Radiate sternocostal ligament
Ligamentum supraspinale	Надостистая связка	Supraspinous ligament
Membrana sterni	Мембрана грудины	Sternal membrane
Nucleus pulposus	Студенистое ядро	Nucleus pulposus
Processus spinosus	Остистый отросток	Spinous process
Processus transversus	Поперечный отросток	Transverse process
Processus xiphoideus	Мечевидный отросток	Xiphoid process
Symphyses interchondrales*	Межхрящевые симфизы	Interchondral joints
Tuberculum costae	Бугорок ребра	Tubercle of rib
Tuberositas musculi serrati anterioris	Бугристость передней зубчатой мышцы	Tuberosity for serratus anterior
Vertebrae thoracicae	Грудные позвонки	Thoracic vertebrae

*По IAT – суставы.



A

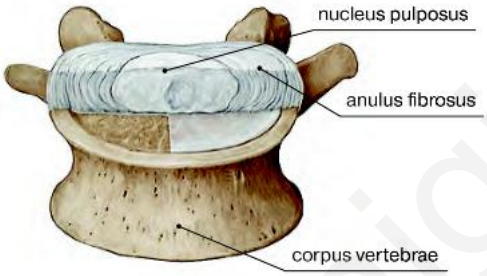

B

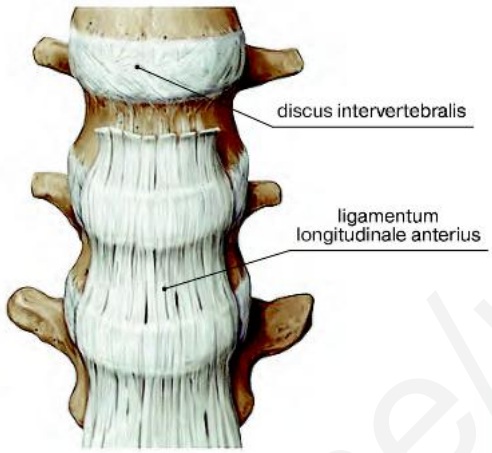

C

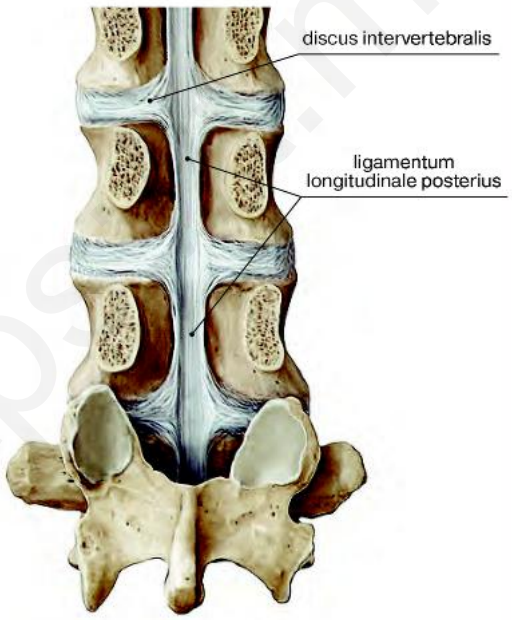

D

Между позвонками, формирующими грудной, поясничный, крестцовый и копчиковый отделы позвоночного столба, имеются различные типы соединений:

непрерывные соединения (синартрозы):

- хрящевые соединения – синхондрозы и симфизы;
- связки, мембраны – синдесмозы;
- костные соединения – синостозы;

прерывистые соединения (диартрозы, синовиальные соединения, суставы):

- плоские суставы;
- шаровидные суставы;
- цилиндрические суставы.

Между телами позвонков находится **межпозвоночный диск** (фиброзный хрящ), в центре которого располагается студенистое ядро (остаток хорды), окруженное капсулой из фиброзных волокон – фиброзное кольцо (A, B). В хряще между нижними поясничными позвонками вместо студенистого ядра имеется полость, заполненная жидкостью, что характерно для симфизов.

Тела крестцовых позвонков срастаются и образуют крестец, тела копчиковых позвонков также срастаются и образуют копчик. Между крестцом и копчиком формируется крестцово-копчиковое сочленение.

Спереди от тел позвонков и межпозвоночных дисков располагается **передняя продольная связка** (C), сзади – **задняя продольная связка** (D).

Рис. 5-36. Соединения между телами позвонков. A, B – межпозвоночный диск. C – передняя поверхность тел позвонков. D – задняя поверхность тел позвонков

https://t.me/medknigi

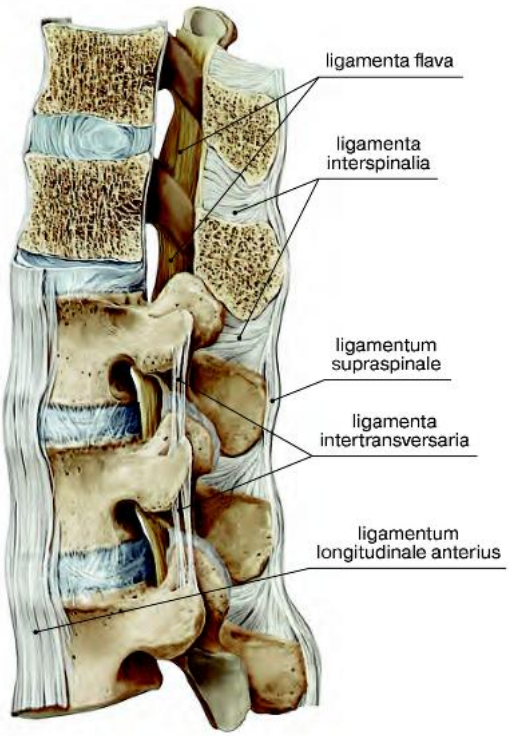

A

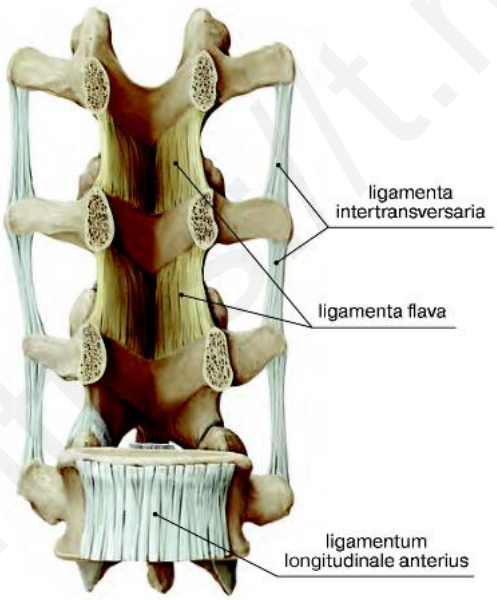

B

Между отростками грудных и поясничных позвонков формируются синфиброзы и диартрозы.

Синфиброзы представлены связками:

- между остистыми отростками располагаются межостистые связки (A);
- вершины остистых отростков связаны надостистой связкой (A);
- поперечные отростки связаны межпоперечными связками (A, B).

Диартрозы:

- между суставными отростками грудных позвонков формируются **плоские** суставы. В верхних и средних отделах эти суставы практически неподвижны, но между IX, X XI и XII позвонками суставы по форме и объему движений могут характеризоваться как **шаровидные**;
- между суставными отростками поясничных позвонков формируются **цилиндрические** суставы, но расположение верхних и нижних суставных отростков и суставных их поверхностей у нижних поясничных позвонков таково, что превращает их в практически неподвижные, что обеспечивает поддержание туловища в вертикальном положении.

Соединения между дугами грудных и поясничных позвонков представлены желтыми связками, богатыми эластическими волокнами, что обеспечивает их сопротивление растяжению и сократимость.

Отростки, тела и дуги крестцовых позвонков срастаются (**синостозы**), формируя единую кость – крестец. Сохраняются только верхние суставные отростки с фасетками для соединения с нижними суставными поверхностями V поясничного позвонка и нижние суставные отростки V крестцового позвонка, представленные крестцовыми рогами без суставных поверхностей.

Отростки копчиковых позвонков редуцированы, кроме поперечных отростков и верхних суставных отростков I копчикового позвонка. Последние представлены копчиковыми рогами без суставных поверхностей.

Крестцово-копчиковое соединение представлено соединением тел V крестцового позвонка с телом I копчикового позвонка и связками между крестцом и копчиком. У женщин в хряще между крестцом и копчиком имеется щель, что позволяет говорить о крестцово-копчиковом симфизе. Связки между крестцом и копчиком являются аналогами фиброзных соединений позвонков.

Крестцово-копчиковая связка	Аналог
Латеральная крестцово-копчиковая связка	Межпоперечная связка
Передняя крестцово-копчиковая связка	Передняя продольная связка позвоночного столба
Поверхностная задняя крестцово-копчиковая связка	Надостистая и желтая связка
Глубокая задняя крестцово-копчиковая связка	Задняя продольная связка позвоночного столба

Рис. 5-37. Соединения между дугами и отростками позвонков. Вид сбоку (A); вид спереди после удаления тел позвонков (B)

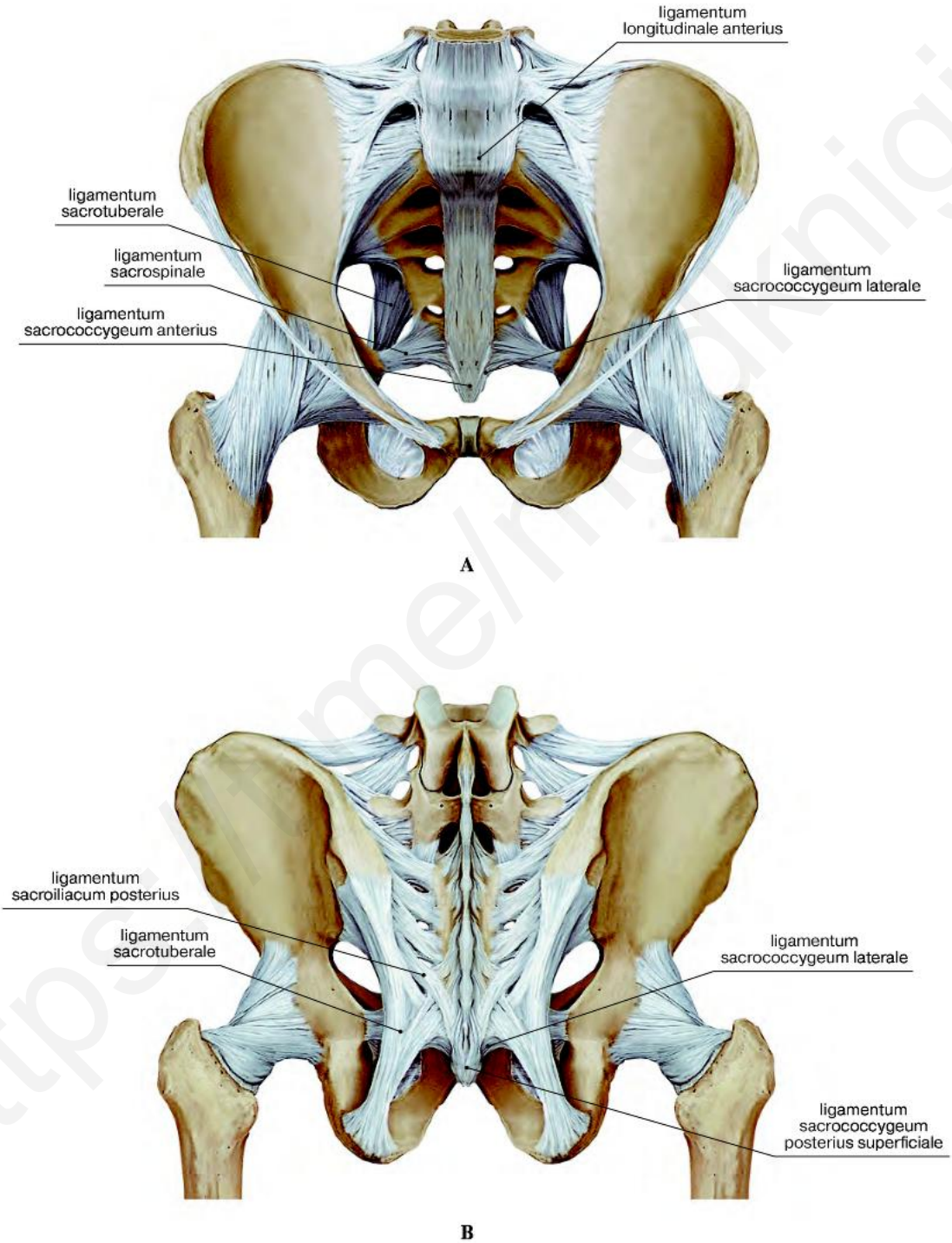

Рис. 5-38. Соединения крестца с копчиком. Вид спереди (А), вид сзади (В)

https://t.me/medknigi

Грудная клетка образована:
- грудиной;
- 12 парами рёбер;
- I–XII грудными позвонками;
- соединениями:
  - рёбер с позвонками;
  - рёбер с грудиной;
  - между рёбрами.

Передняя стенка грудной клетки образована грудиной, рёберными хрящами и их соединениями.

Боковая стенка грудной клетки образована телами рёбер.

Задняя стенка грудной клетки образована грудным отделом позвоночного столба и рёбрами до заднего угла.

Верхняя апертура грудной клетки ограничена рукояткой грудины, I ребром и телом I грудного позвонка.

Нижняя апертура грудной клетки шире верхней и ограничена телом XII грудного позвонка, XII ребром, передним концом XI ребра, рёберными дугами (хрящевые части X, IX, VIII, VII рёбер), мечевидным отростком.

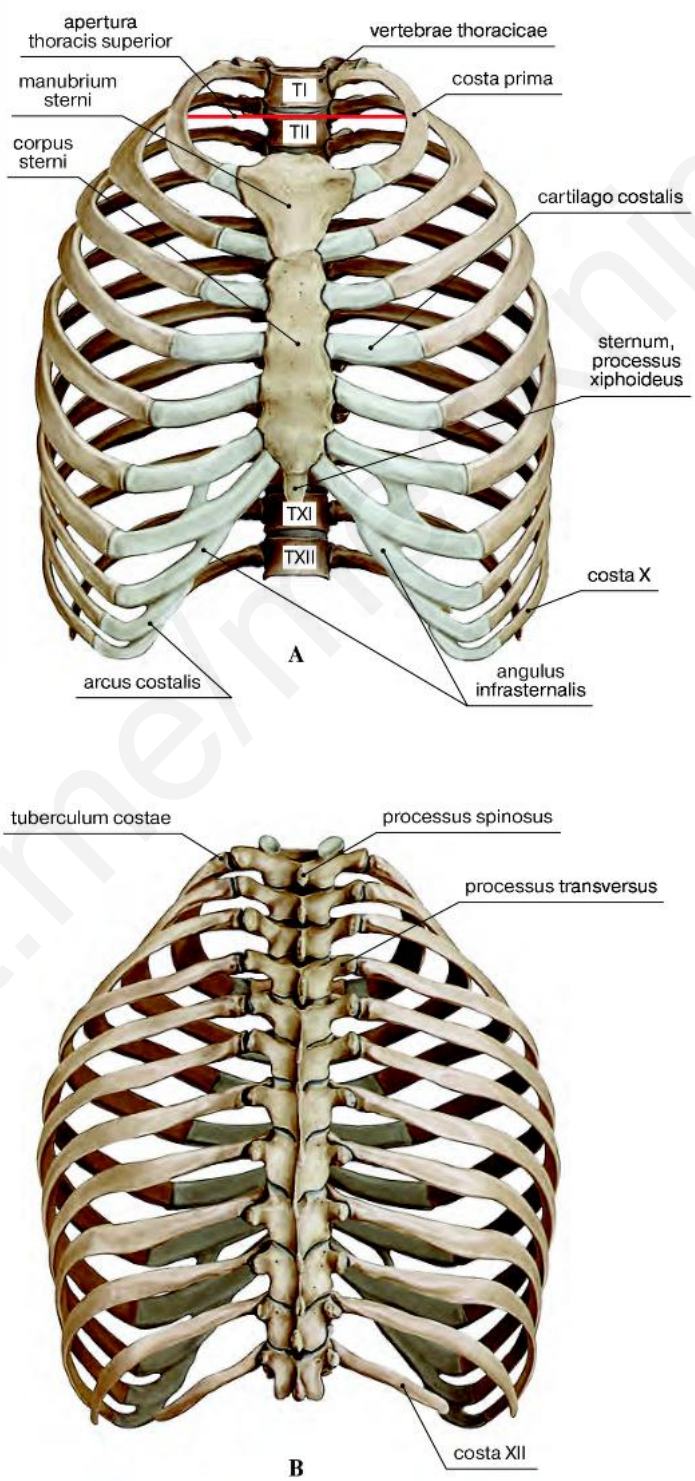

Рис. 5-39. Грудная клетка. Вид спереди (A), вид сзади (B)

https://t.me/mirknigi

Каждое ребро имеет костную (заднюю) и хрящевую (переднюю) части.
Костная часть ребра относится к длинным губчатым костям.
Различают:
- **истинные рёбра** (I–VII) – соединяющиеся с грудиной;
- **ложные рёбра** (VIII, IX, X) – хрящевые части которых соединяются между собой и прикрепляются к VII ребру;
- **колеблющиеся рёбра** (XI, XII) – не соединяются ни с грудиной, ни друг с другом, их передние концы свободно оканчиваются в мягких тканях переднебоковой стенки живота.

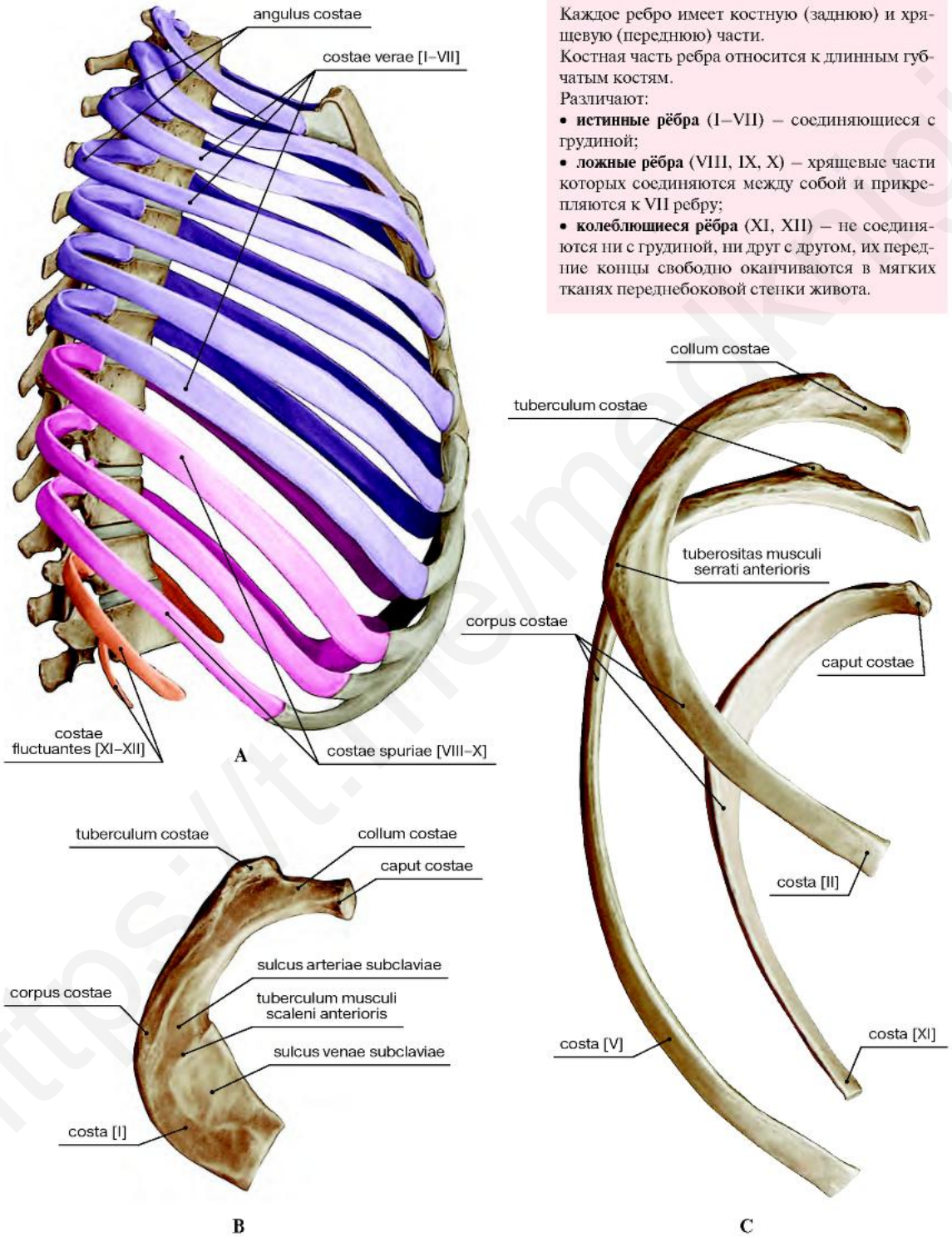

Рис. 5-40. Рёбра: общий вид (A); I ребро (B); II, V и XI рёбра (C)

https://t.me/medknigi

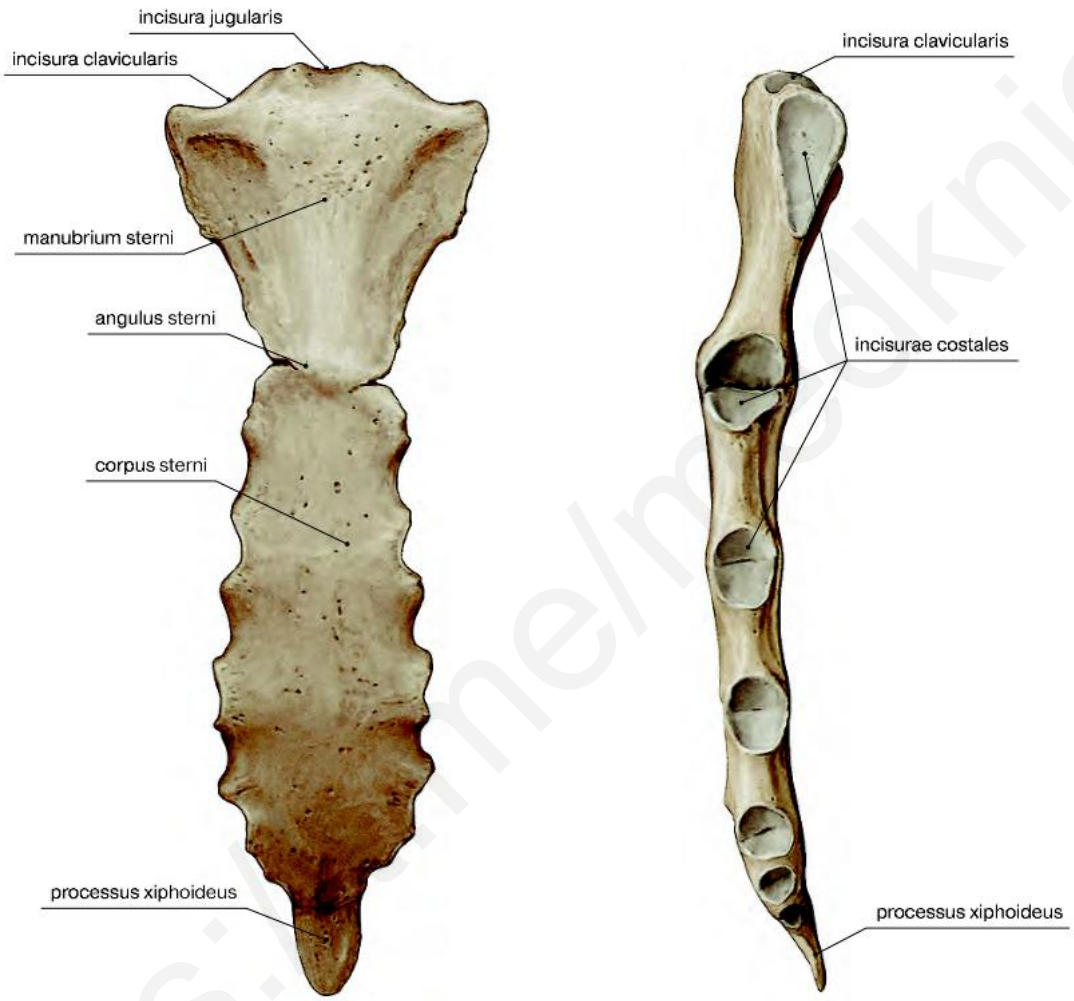

Рис. 5-41. Грудина. Вид спереди (А), вид сбоку (В)

Грудина (длинная губчатая кость) имеет три части – рукоятку, тело, мечевидный отросток. Рукоятка и тело соединяются посредством хряща, превращающегося у взрослого в симфиз. На месте соединения рукоятки и тела грудины образуется легко определяемый при пальпации угол грудины.

Угол грудины соответствует:

- межпозвоночному диску между IV и V грудными позвонками;
- прикреплению к грудине хрящей вторых рёбер;
- границе между верхним и нижним средостением;
- началу и окончанию дуги аорты;
- впадению непарной вены в верхнюю полую вену.

https://t.me/medknigi

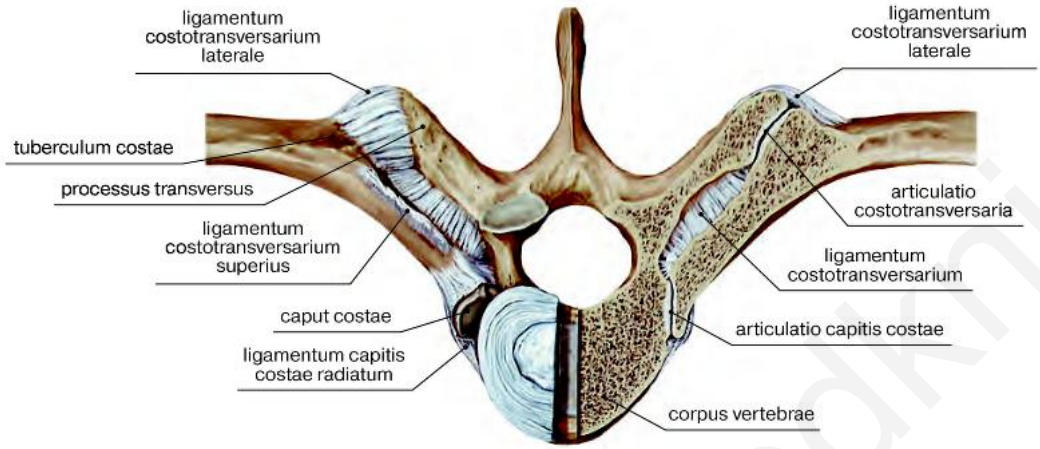

A

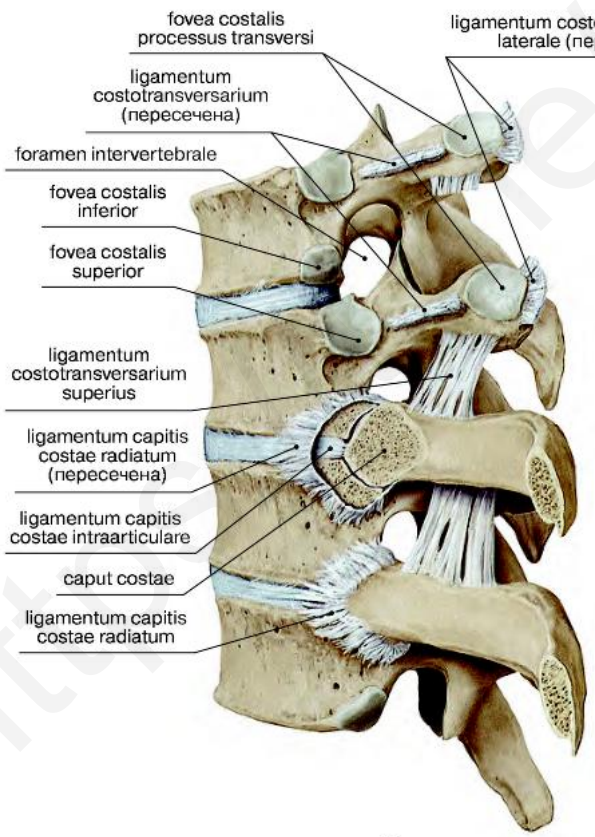

B

I–X рёбра соединяются с телами позвонков и с поперечными отростками, образуя **суставы головки ребра** и **рёберно-поперечные суставы**; XI и XII рёбра рёберно-поперечных суставов не образуют.

Головка I, XI и XII рёбер не имеет гребешка и сочленяется с рёберной ямкой соответствующего позвонка. У других рёбер головка сочленяется с верхней и нижней рёберными ямками соседних позвонков, имеет гребень головки ребра и **внутрисуставную связку головки ребра**. Капсулярная связка представлена **лучистой связкой головки ребра**.

Рёберно-поперечный сустав по форме является цилиндрическим. Капсулу сустава укрепляет капсульная **латеральная рёберно-поперечная связка**, пучки которой протягиваются от верхушки поперечного отростка к бугорку ребра своего уровня. Кроме того рёберно-позвоночные суставы укрепляются внекапсульными связками: **рёберно-поперечной связкой**, заполняющей рёберно-поперечное отверстие, и **верхней рёберно-поперечной связкой**, следующей от поперечного отростка к шейке нижележащего ребра и подвешивающей это ребро.

Сустав головки ребра и рёберно-поперечный сустав функционально являются комбинированным одноосным вращательным суставом, ось движения которого соответствует шейке ребра и обеспечивает при вращении поднимание и опускание передних концов рёбер (вдох– выдох).

Рис. 5-42. Соединения рёбер с позвонками: рёберно-позвоночные суставы на горизонтальном распиле (А); сустав головки ребра на парасагиттальном распиле (В)

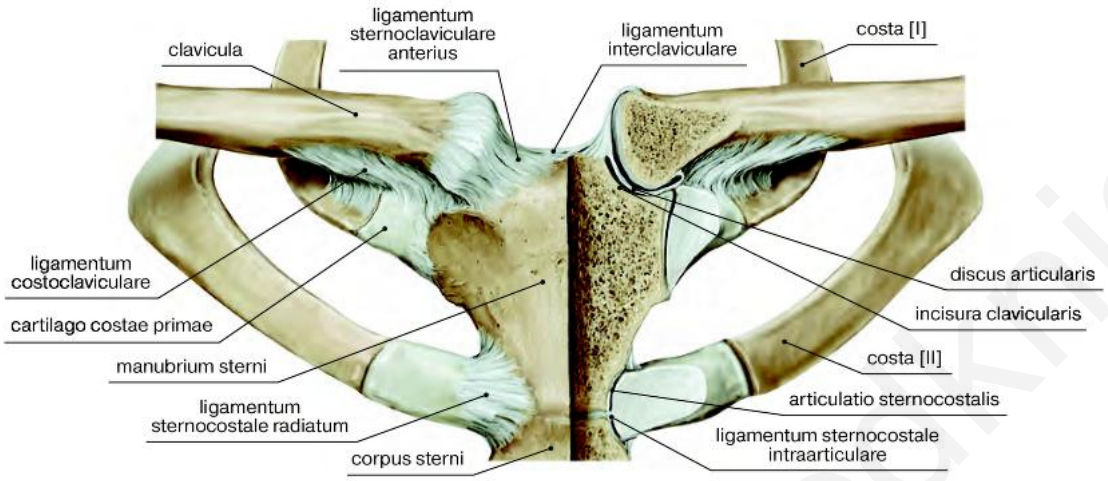

Рис. 5-43. Соединение рёбер с грудиной. Грудино-ключичный сустав

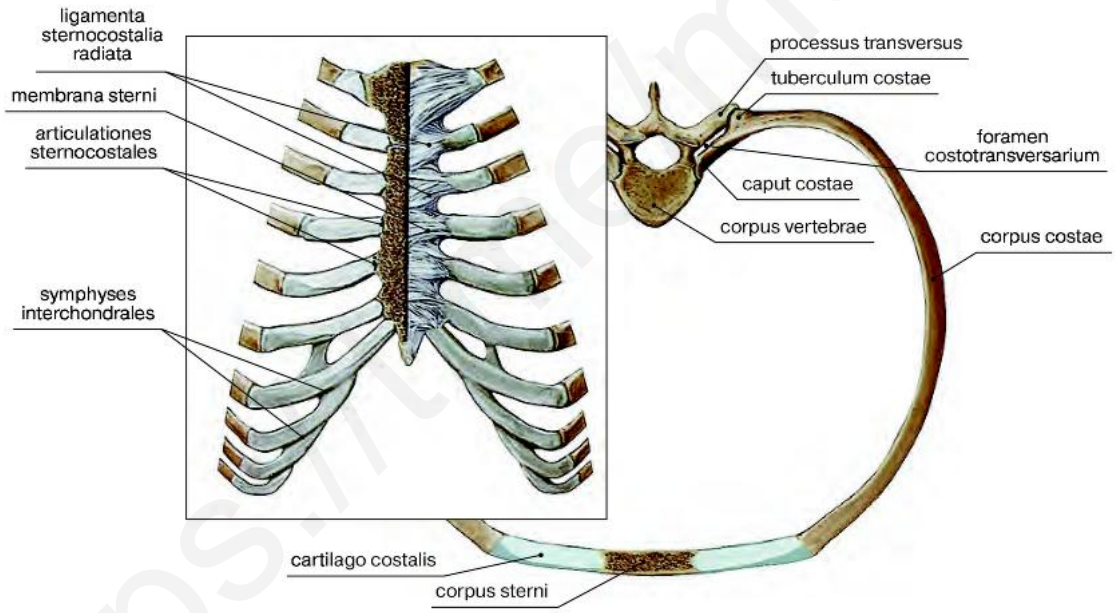

Рис. 5-44. Соединения рёбер.

- Непрерывные соединения рёбер с грудиной – **синхондроз** хрящевой части I ребра с грудиной.
- Прерывные соединения рёбер с грудиной – **суставы** между хрящевой частью II–VII рёбер с грудиной. Особенность соединения II ребра с грудиной – наличие **внутрисуставной грудино-рёберной связки**.

Капсульные связки – передние и задние **лучистые грудино-рёберные связки**.

- Соединения рёбер друг с другом:
  - **симфизы** между хрящевыми частями X, IX, VIII и VII рёбер;
  - **синдесмозы** – внутренняя и наружная межрёберные мембраны.
- I ребро соединяется **рёберно-ключичной связкой** с ключицей.
- Соединения грудины с ключицей:
  - непрерывные соединения грудины с ключицей: **синдесмоз – межключичная связка**;
  - прерывные соединения грудины с ключицей – **комплексный седловидный сустав**. Особенности сустава – по объему движений приближается к шаровидным; имеет внутрисуставной диск.

Капсульные связки – передняя и задняя **грудино-ключичная связки**

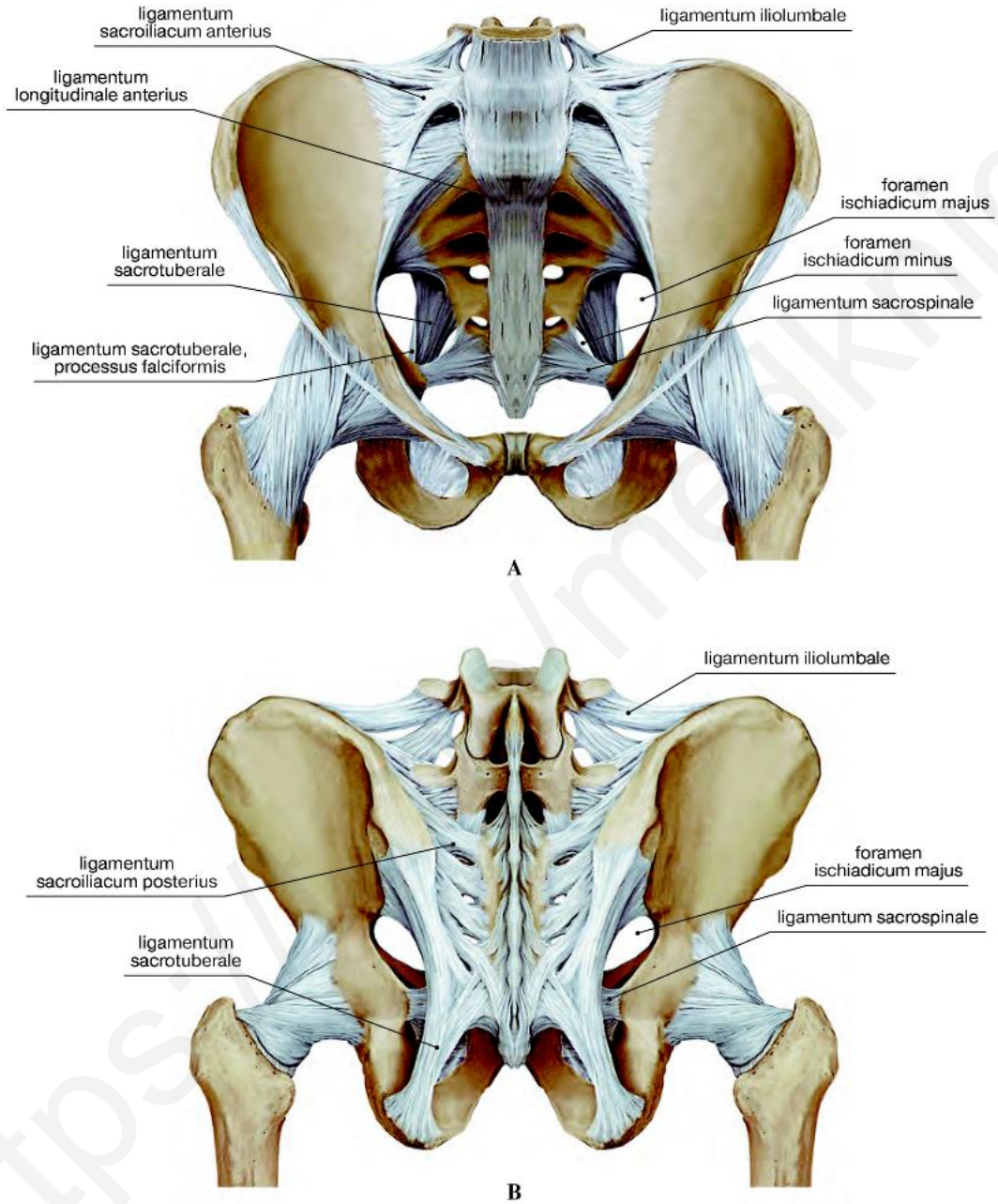

Рис. 5-45. Соединения позвоночного столба с костями таза. Вид спереди (А), вид сзади (В)

Крестцово-подвздошный сустав – плоский сустав между ушковидными поверхностями крестца и подвздошных костей.
Капсульные связки:
- передняя крестцово-подвздошная связка;
- задняя крестцово-подвздошная связка.

Внутрисуставная связка – межкостная крестцово-подвздошная связка.

Непрерывные соединения:
- крестцово-бугорная связка;
- крестцово-остистая связка.

М Ы Ш Ц Ы Т У Л О В И Щ А

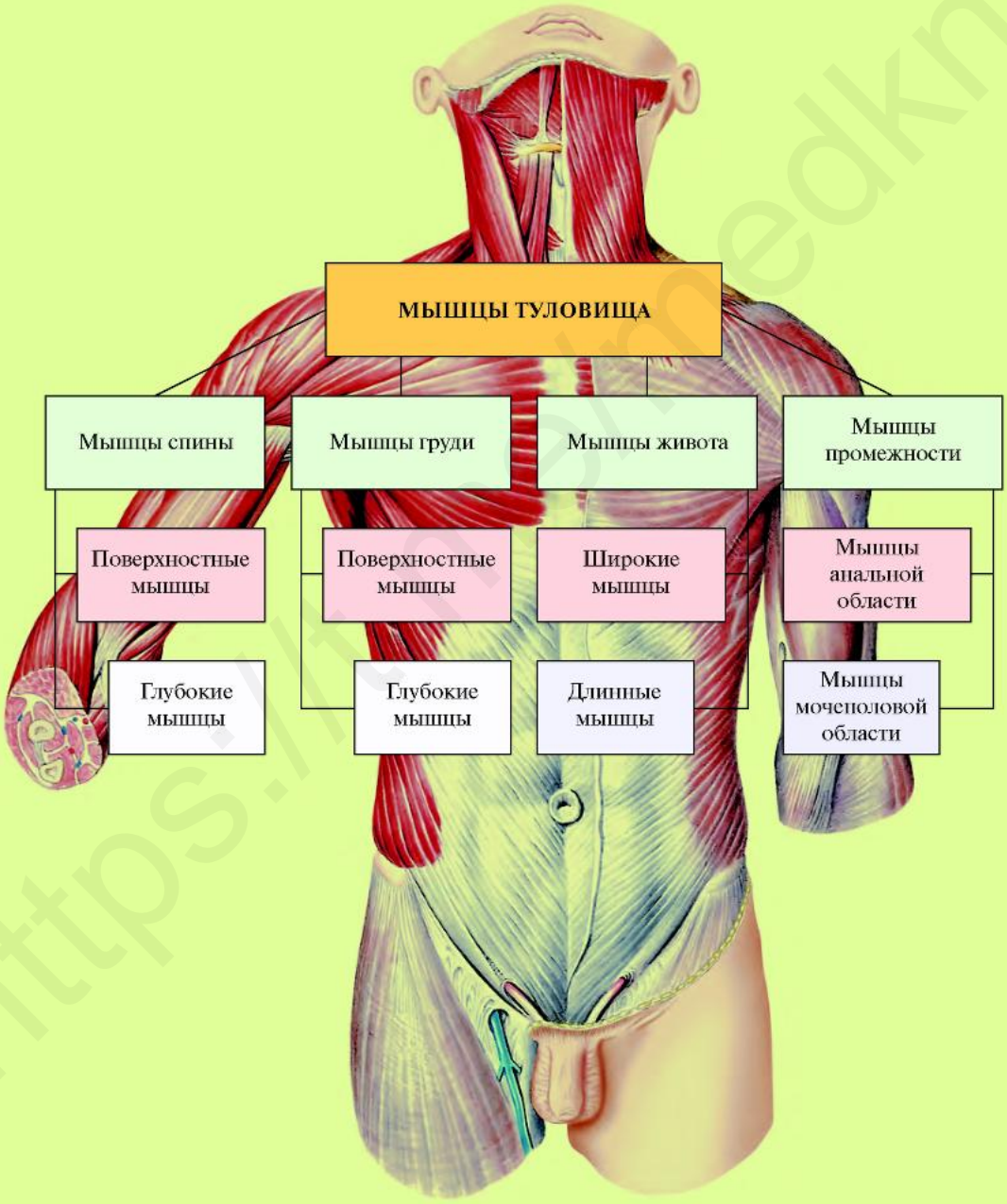

https://t.me/medknigi

Функциональная характеристика мышц спины

Мышца	Начало	Прикрепление	Функция	Иннервация
Поверхностная группа				
Мышцы, прикрепляющиеся к костям верхней конечности				
Трапециевидная мышца	Затылочная кость – наружный затылочный выступ, верхняя выйная линия Остистые отростки позвонков C_{VII}–T_{XII} Выйная связка Надостистая связка	Задняя поверхность наружной трети ключицы – верхние пучки акромиальный отросток и ость лопатки – средние пучки ость лопатки – нижние пучки	Двустороннее сокращение всех пучков – приближение лопатки к позвоночному столбу При фиксированной лопатке: двустороннее сокращение – запрокидывание головы назад; одностороннее сокращение – наклон головы в свою сторону Одновременное сокращение верхних и нижних пучков – подъем латерального угла и смещение нижнего угла вперед и латерально Верхние пучки поднимают лопатку, нижние пучки опускают лопатку	Добавочный нерв (XI), мышечные ветви C3, C4
Широчайшая мышца спины	Рёбра – VIII–XII Остистые отростки позвонков T_{VI}–L_V Срединный крестцовый гребень Задняя треть наружной губы подвздошного гребня Задняя пластинка пояснично-грудной фасции	Гребень малого бугорка плечевой кости	Приводит плечевую кость к туловищу Вращает плечевую кость внутрь Опускает плечевой пояс Тянет свободную верхнюю конечность, вращая её внутрь, назад к срединной плоскости*	Плечевое сплетение (грудоспинной нерв, C7, C8)
Мышца, поднимающая лопатку	Задние бугорки поперечных отростков позвонков C_I–C_{IV}	Верхний угол и верхняя часть медиального края лопатки	Поднимает лопатку, приближая её к срединной плоскости При фиксированной лопатке наклоняет в свою сторону шейный отдел позвоночного столба	Плечевое сплетение (дорсальный нерв лопатки, C4, C5)
Ромбовидные мышцы малая большая	Выйная связка Остистые отростки позвонков C_{VII},T_I Надостистая связка Остистые отростки позвонков T_I –T_{IV}	Медиальный край лопатки выше ости Медиальный край лопатки от ости до нижнего угла лопатки	Приближение лопатки к позвоночному столбу	Плечевое сплетение (дорсальный нерв лопатки, C4, C5)
Мышцы, прикрепляющиеся к рёбрам				
Верхняя задняя зубчатая мышца	Остистые отростки позвонков C_{VI}–T_{II}	Латеральнее углов II–V рёбер	Поднимает рёбра	Межрёберные нервы (Th1–Th4)
Нижняя задняя зубчатая мышца	Остистые отростки позвонков T_{XI}– L_{II}	IX–XII рёбра	Опускает рёбра	Межрёберные нервы (Th9–Th12)

*По образному выражению профессора М.Г. Привеса это движение напоминает движение дирижера симфонического оркестра, который достает носовой платок из кармана фалды фрака.

https://t.me/mkrig

Продолжение таблицы

Мышца	Начало	Прикрепление	Функция	Иннервация
Глубокая группа				
Длинные мышцы Остисто-поперечные мышцы				
Ременная мышца головы Ременная мышца шеи	Выйная связка Остистые отростки позвонков C_{III}–Th_{VI}	Сосцевидный отросток височной кости Верхняя выйная линия затылочной кости Задние бугорки поперечных отростков позвонков C_I, C_{II}	Одностороннее сокращение – поворот головы в соименную сторону Двустороннее сокращение – запрокидывание головы Одностороннее сокращение – наклон шейного отдела позвоночника Двустороннее сокращение – разгибание шейного отдела позвоночника	Задние ветви шейных спинно-мозговых нервов (C3–C4)
Мышца, выпрямляющая позвоночник				
Подвздошно-рёберная мышца (подвздошно-рёберная мышца поясницы, груди, шеи) Длиннейшая мышца (длиннейшая мышца груди, шеи, головы)	Дорсальная поверхность крестца Остистые отростки позвонков L_I –L_V Задняя часть подвздошного гребня Пояснично-грудная фасция *(без дополнительных точек)*	Задние углы рёбер Задние бугорки поперечных отростков позвонков C_{IV}–C_{VI} Поперечные отростки позвонков T_I–C_{VII} Рёбра II–XII Сосцевидный отросток височной кости	Разгибание позвоночника, удержание равновесия, обеспечение прямохождения, поддержание осанки *Дополнительные функции отдельных мышц:* опускание рёбер; запрокидывание головы; наклоны головы; поворот головы	Задние ветви шейных, грудных и поясничных спинномозговых нервов (C3–L4) Задние ветви шейных, грудных и поясничных спинномозговых нервов (C2–L5)
Остистая мышца (остистая мышца груди, шеи, головы)		Остистые отростки позвонков T_{II}–C_{IV}		
Поперечно-остистые мышцы				
Полуостистая мышца (полуостистая мышца груди, шеи, головы)	Поперечные отростки позвонков T_I –C_{VII}	Остистые отростки этого же уровня, перекидываясь через 4-6 позвонков Площадка между верхней и нижней выйными линиями	Разгибание позвоночника Вращение позвоночника в противоположную сторону *Дополнительная функция полуостистой мышцы головы* – запрокидывание головы	Задние ветви шейных, грудных и поясничных спинномозговых нервов (C2–L3)
Многораздельные мышцы (многораздельная мышца поясницы, груди, шеи)	Дорсальная поверхность крестца Поперечные и суставные отростки позвонков C_{IV} – L_V	Остистые отростки этого же уровня, перекидываясь через два позвонка		Задние ветви шейных и грудных спинномозговых нервов (C3–Th12)
Мышцы-вращатели (мышцы-вращатели поясницы, груди, шеи)	Поперечный отросток нижележащих позвонков	Основание остистого отростка вышележащего ребра	Разгибание соответствующих отделов позвоночника	Задние ветви шейных, грудных, поясничных (C3–L5) и первого крестцового (S1) спинномозговых нервов

https://t.me/medknigi

Окончание таблицы

Мышца	Начало	Прикрепление	Функция	Иннервация
Глубокая группа				
Короткие мышцы				
Межостистые мышцы (межостистые мышцы поясницы, груди, шеи)	Остистые отростки смежных шейных, грудных, поясничных позвонков		Наклоны в соответствующих отделах позвоночника	Задние ветви шейных, грудных и поясничных спинномозговых нервов (C3–L5)
Межпоперечные мышцы (межпоперечные мышцы поясницы, груди, шеи)	Верхушки смежных поперечных позвонков			Задние ветви шейных, грудных и поясничных спинномозговых нервов (C1–L4)
Мышцы, поднимающие рёбра (длинные и короткие)*	Поперечные отростки VII шейного и I–XI грудных позвонков	Угол ближайшего ребра	Опускают передние концы рёбер, уменьшая переднезадние размеры грудной клетки	Грудные спинномозговые нервы, межреберные нервы (C3, Th1–Th2, Th6–Th10)
Подзатылочные мышцы**:				
задняя большая прямая мышца головы;	Остистый отросток II шейного позвонка	Нижняя выйная линия затылочной кости	Наклоны головы назад (запрокидывание) при двустороннем сокращении, боковые наклоны при одностороннем сокращении с вращением головы	Подзатылочный нерв (C1)
задняя малая прямая мышца головы;	Задний бугорок атланта	Нижняя выйная линия затылочной кости		
нижняя косая мышца головы;	Остистый отросток II шейного позвонка	Поперечный отросток атланта		
верхняя косая мышца головы	Поперечный отросток атланта	Нижняя выйная линия затылочной кости		

*Могут рассматриваться как мышцы груди.
**Могут рассматриваться как мышцы шеи.

https://t.me/medkniga

Мышцы спины

Латинские термины	Эквиваленты	
	Русскоязычные	Англоязычные
A. vertebralis	Позвоночная артерия	Vertebral artery
Fascia nuchae	Выйная фасция	Nuchal fascia
Fascia thoracolumbalis, lamina media	Пояснично-грудная фасция, средняя пластинка	Thoracolumbar fascia, middle layer
Fascia thoracolumbalis, lamina anterior	Пояснично-грудная фасция, передняя пластинка	Thoracolumbar fascia, anterior layer
Costa XII	Двенадцатое (XII) ребро	Rib XII
M. erector spinae	Мышца, выпрямляющая позвоночник	Erector spinae
M. iliocostalis cervicis	Подвздошно-рёберная мышца шеи	Iliocostalis cervicis
M. iliocostalis lumborum	Подвздошно-рёберная мышца поясницы	Iliocostalis lumborum
M. iliocostalis lumborum, pars thoracica	Подвздошно-рёберная мышца поясницы, грудная часть	Iliocostalis lumborum, thoracic part
Mm. intertranversarii laterales lumborum	Латеральные межпоперечные мышцы поясницы	Lateral lumborum intertransversarii
Mm. intertranversarii mediales lumborum	Медиальные межпоперечные мышцы поясницы	Medial lumborum intertransversarii
Mm. intertranversarii posteriores mediales cervicis	Медиальные задние межпоперечные мышцы шеи	Medial posterior cervical intertransversarii
Mm. intertranversarii thoracis	Межпоперечные мышцы груди	Thoracic intertransversarii
M. latissimus dorsi	Широчайшая мышца спины	Latissimus dorsi
M. levator scapulae	Мышца, поднимающая лопатку	Levator scapulae
Mm. levatores costarum breves	Короткие мышцы, поднимающие рёбра	Levatores costarum breves
Mm. levatores costarum longi	Длинные мышцы, поднимающие рёбра	Levatores costarum longi
M. longissimus capitis	Длиннейшая мышца головы	Longissimus capitis
M. longissimus cervicis	Длиннейшая мышца шеи	Longissimus cervicis
M. longissimus thoracis	Длиннейшая мышца груди	Longissimus thoracis
M. longissimus thoracis, pars lumbalis	Длиннейшая мышца груди, поясничная часть	Longissimus thoracis, lumbar part
M. multifidus cervicis	Многораздельная мышца шеи	Multifidus cervicis
M. multifidus lumborum	Многораздельная мышца поясницы	Multifidus lumborum
M. multifidus thoracis	Многораздельная мышца груди	Multifidus thoracis
M. obliquus capitis inferior	Нижняя косая мышца головы	Obliquus capitis inferior
M. obliquus capitis superior	Верхняя косая мышца головы	Obliquus capitis superior
M. rectus capitis posterior major	Большая задняя прямая мышца головы	Rectus capitis posterior major
M. rectus capitis posterior minor	Малая задняя прямая мышца головы	Rectus capitis posterior minor
M. rhomboideus major	Большая ромбовидная мышца	Rhomboid major
M. rhomboideus minor	Малая ромбовидная мышца	Rhomboid minor
M. rotatores thoracis	Мышцы-вращатели груди	Rotatores thoracis
M. semispinalis capitis	Полуостистая мышца головы	Semispinalis capitis
M. semispinalis cervicis	Полуостистая мышца шеи	Semispinalis cervicis
M. semispinalis thoracis	Полуостистая мышца груди	Semispinalis thoracis
M. serratus posterior inferior	Нижняя задняя зубчатая мышца	Serratus posterior inferior
M. serratus posterior superior	Верхняя задняя зубчатая мышца	Serratus posterior superior
M. spinalis cervicis	Остистая мышца шеи	Spinalis thoracis
M. spinalis thoracis	Остистая мышца груди	Spinalis cervicis
M. splenius capitis	Ременная мышца головы	Splenius capitis
M. splenius cervicis	Ременная мышца шеи	Splenius cervicis
M. trapezius	Трапециевидная мышца	Trapezius
N. occipitalis major	Большой затылочный нерв	Greater occipital nerve
N. suboccipitalis	Подзатылочный нерв	Suboccipital nerve

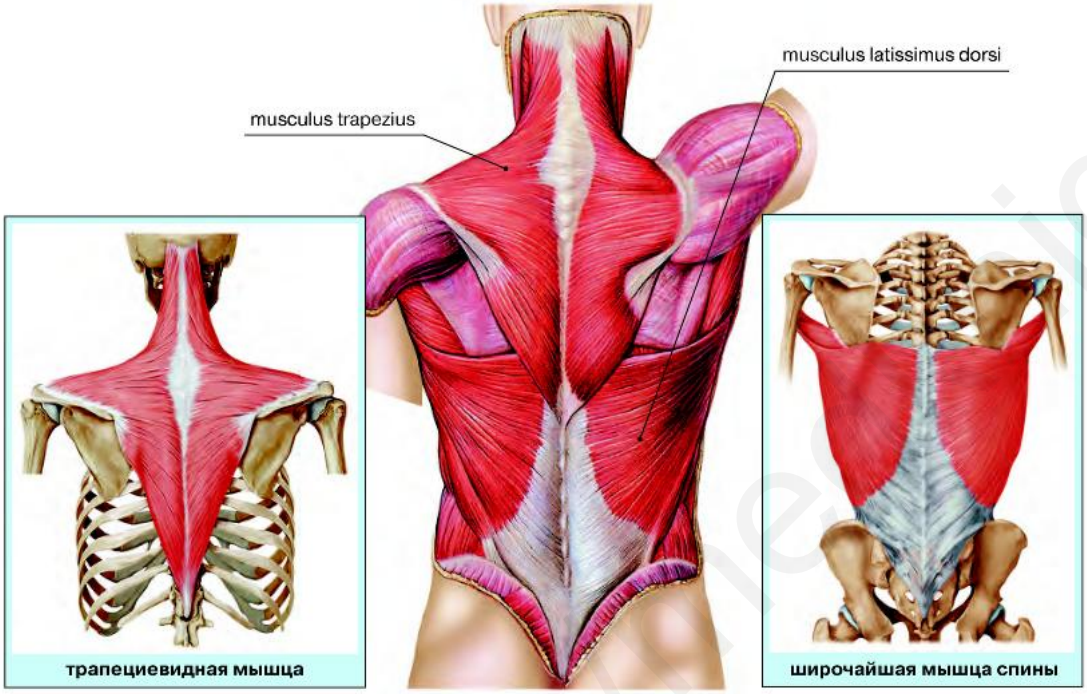

Рис. 5-46. Поверхностные мышцы спины. Мышцы, прикрепляющиеся к костям верхней конечности

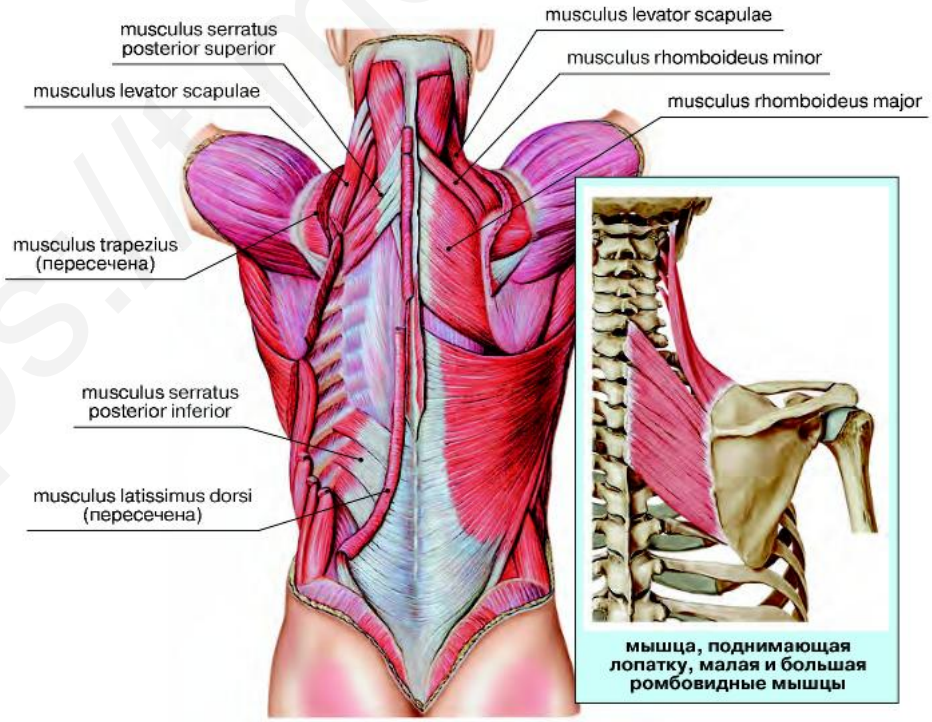

Рис. 5-47. Поверхностные мышцы спины. Мышцы, прикрепляющиеся к костям верхней конечности (справа). Мышцы, прикрепляющиеся к рёбрам (слева)

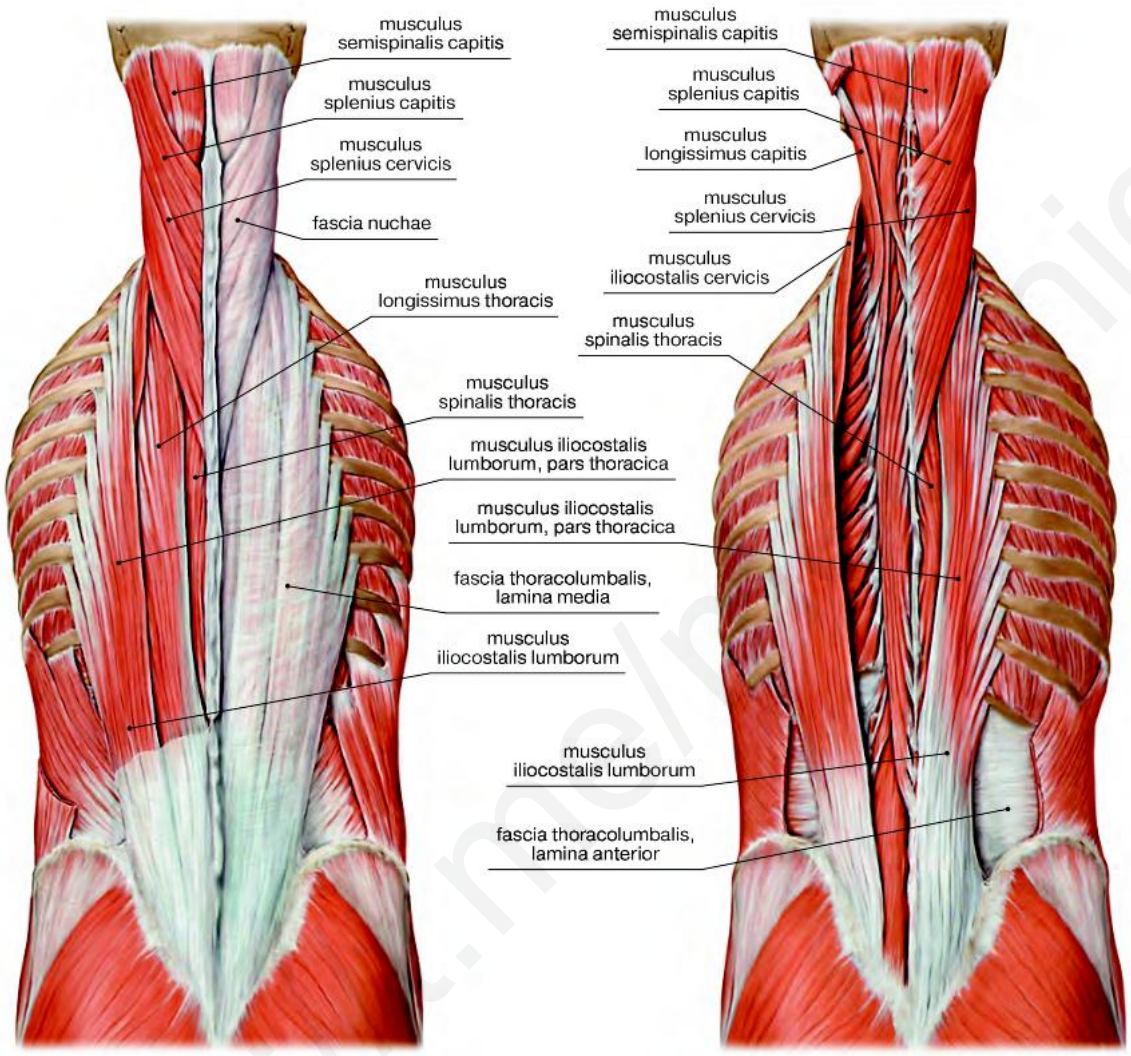

Рис. 5-48. Глубокая фасция (А) и глубокие мышцы (В) спины.

К глубоким мышцам спины относят:

- первый слой:
  - ♦ ременная мышца головы;
  - ♦ ременная мышца шеи;
  - ♦ мышца, выпрямляющая позвоночник;
- второй слой:
  - ♦ поперечно-остистые мышцы;
- третий слой:
  - ♦ межостистые мышцы шеи, груди и поясницы;
  - ♦ межпоперечные мышцы шеи, груди и поясницы;
  - ♦ подзатылочные мышцы.

Поверхностная (подкожная) фасция спины выражена слабо. **Мышечная (собственная) фасция** на задней поверхности шеи носит название **выйной фасции**, которая может рассматриваться как часть поверхностного листка фасции шеи, образующей влагалища для мышц шеи. **Мышечная (собственная) фасция** спины называется **пояснично-грудной фасцией**. Её листки покрывают поверхностные и глубокие мышцы спины. При этом средний и передний листки образуют влагалище для мышцы, выпрямляющей позвоночник

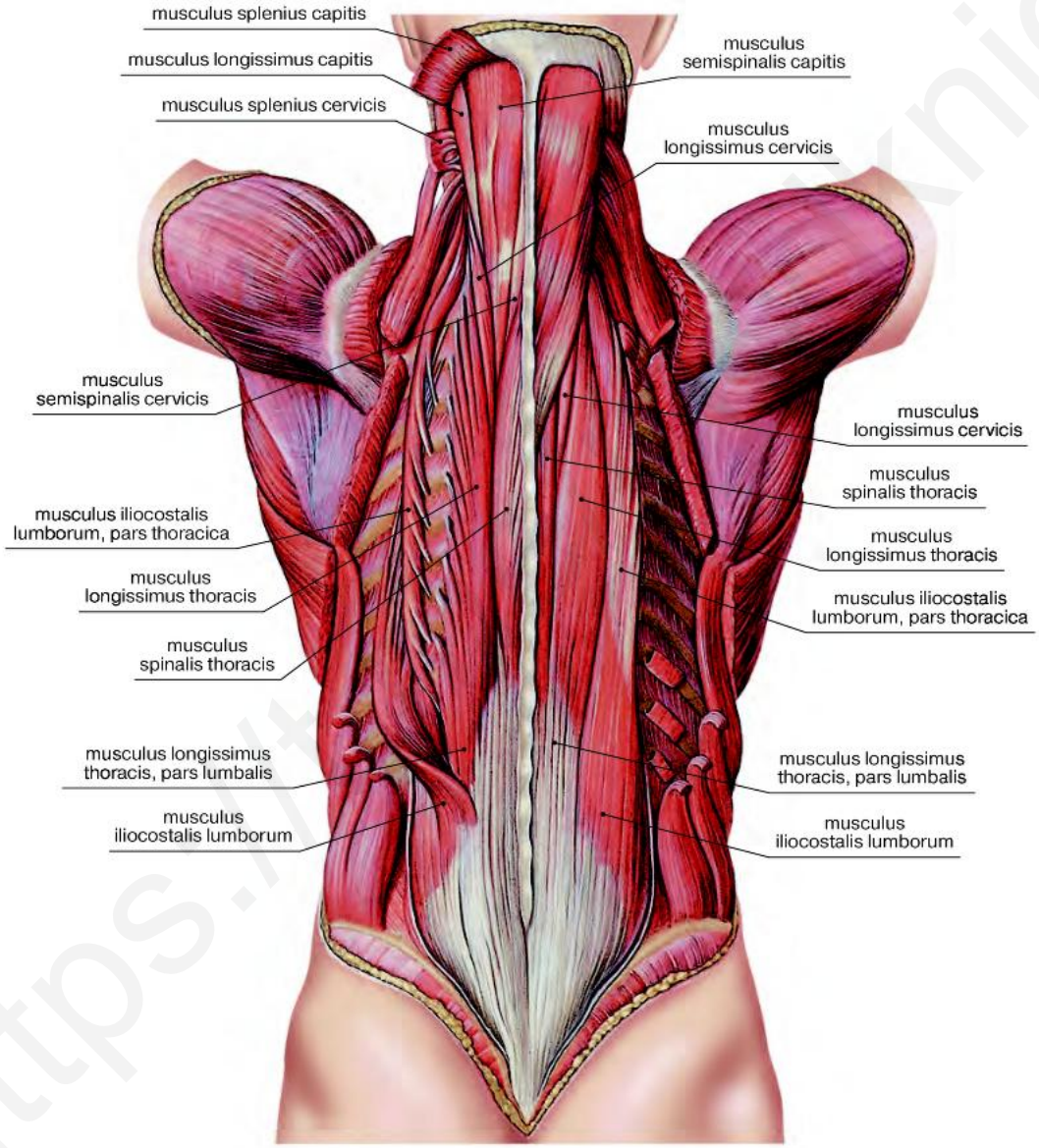

Рис. 5-49. Мышца, выпрямляющая позвоночник: подвздошно-рёберная мышца, длиннейшая мышца, остистая мышца

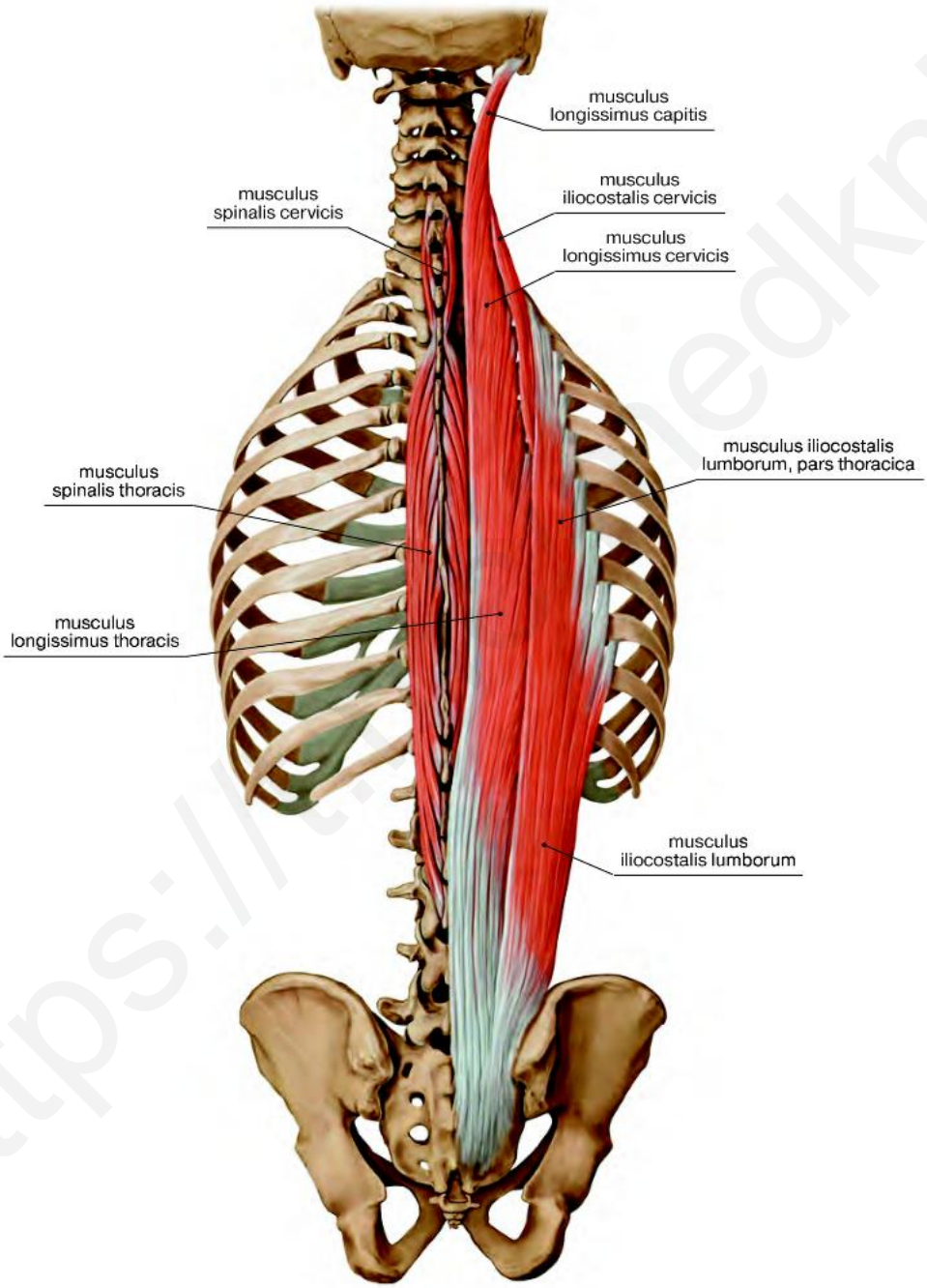

Рис. 5-50. Остистая мышца

https://t.me/medknigi

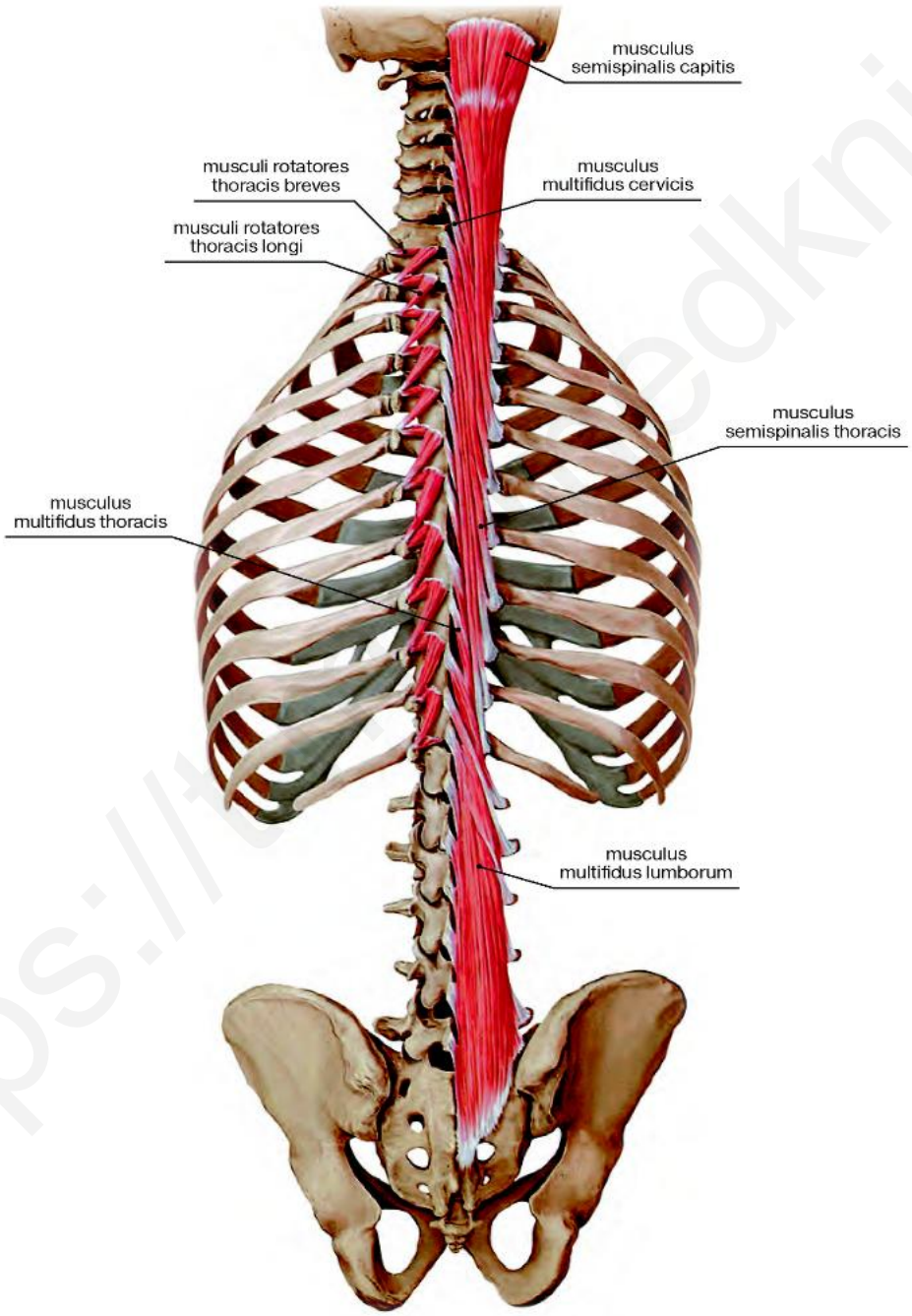

Рис. 5-51. Поперечно-остистые мышцы: многораздельные мышцы, полуостистая мышца, мышцы-вращатели

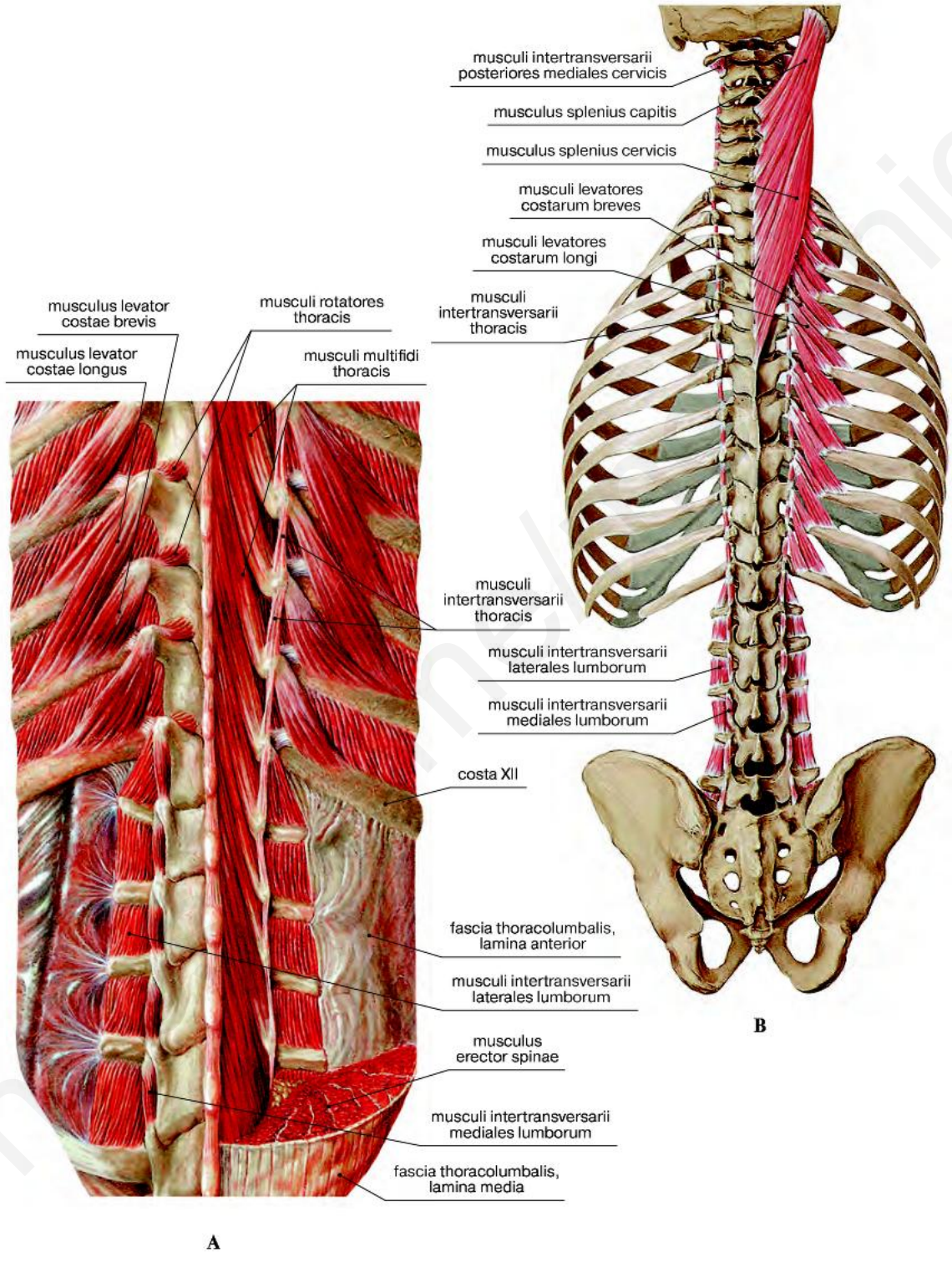

Рис. 5-52. Глубокие мышцы спины. А – после удаления мышцы, выпрямляющей позвоночник. В – межпоперечные мышцы шеи, груди и поясницы

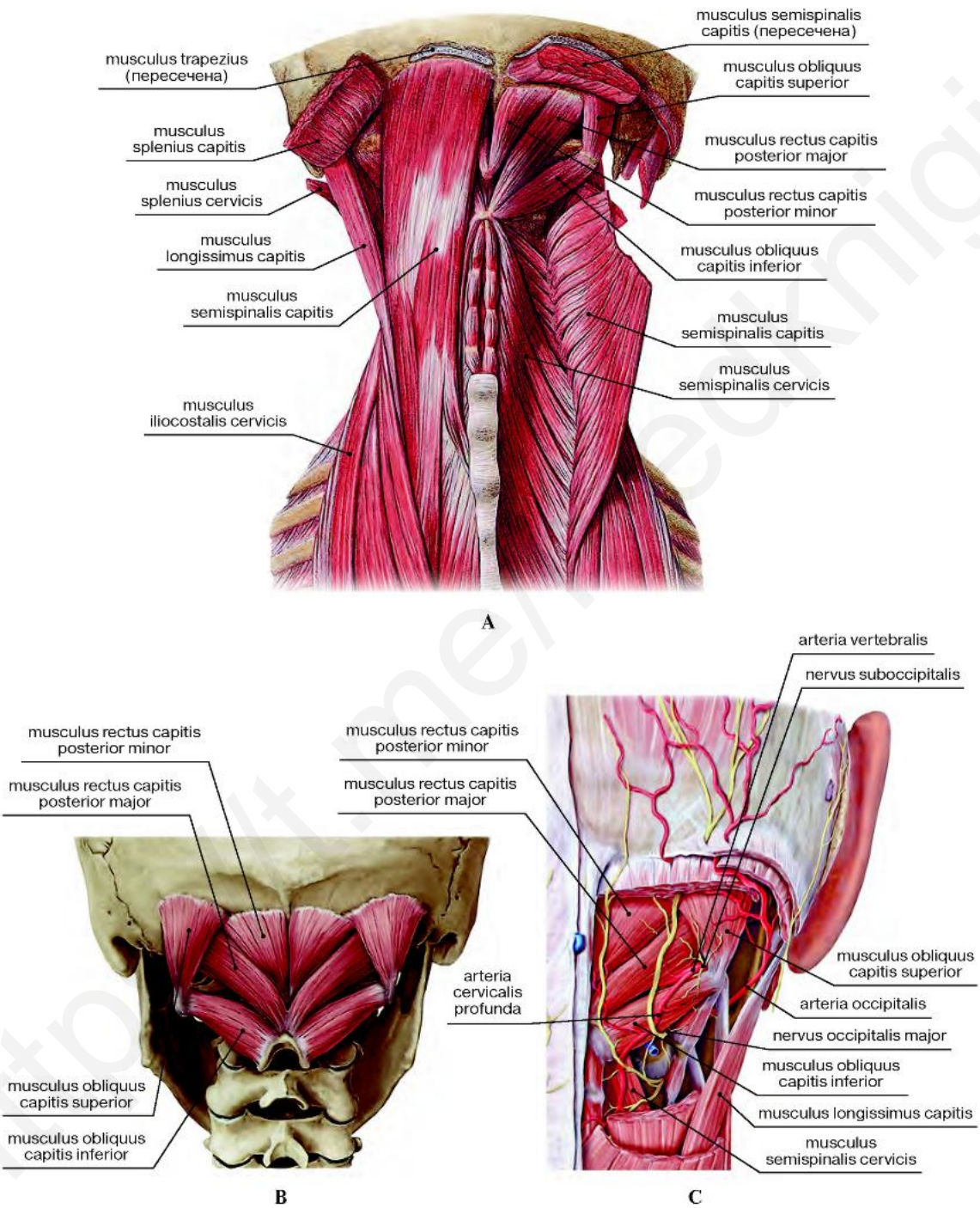

Рис. 5-53. Подзатылочные мышцы. Общий вид (A). Точки фиксации, вид сзади (B). Топография выйной области (C).

Верхний выйный треугольник:
- большая задняя прямая мышца головы;
- верхняя косая мышца головы;
- нижняя косая мышца головы.

Содержит позвоночную артерию, подзатылочный нерв.

Нижний выйный треугольник:
- нижняя косая мышца головы;
- полуостистая мышца шеи;
- длиннейшая мышца головы.

Содержит большой затылочный нерв.

Аускультационный треугольник ограничен:
- наружным краем трапециевидной мышцы;
- верхним краем широчайшей мышцы спины;
- нижним краем большой ромбовидной мышцы.

Дно треугольника – задняя поверхность грудной клетки.

Размеры треугольника увеличиваются при отведении руки выше горизонтальной плоскости.

Примечание. Имеет значение при выслушивании задних отделов лёгких и вскрытии предлопаточных щелей.

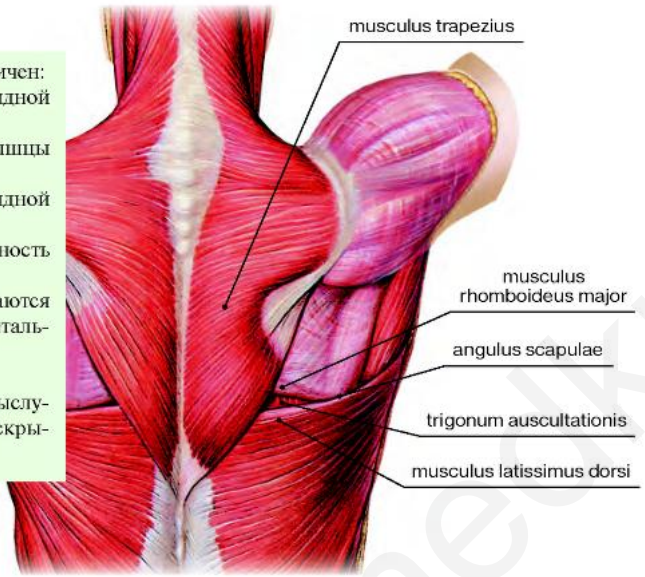

Рис. 5-54. Топография аускультационного треугольника

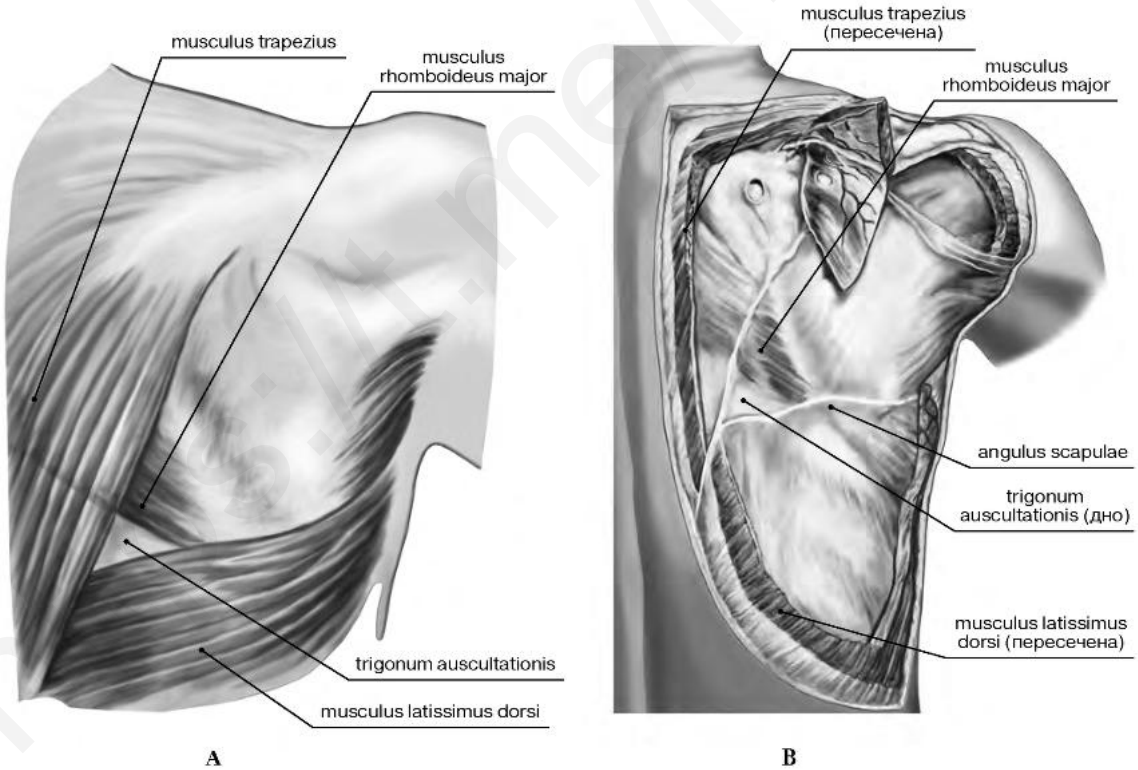

Рис. 5-55. Аускультационный (окололопаточный) треугольник (по: Хирургическая анатомия груди / под ред. А.Н. Максименкова. – Л., М., 1955, с. 62 (А), 61 (В)):
А – границы аускультационного треугольника; В – дно аускультационного треугольника после иссечения трапециевидной мышцы и широчайшей мышцы спины (обозначены контуры их фасциальных покровов)

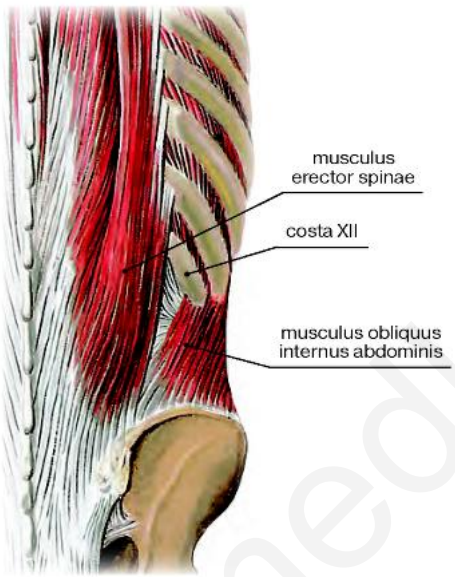

A

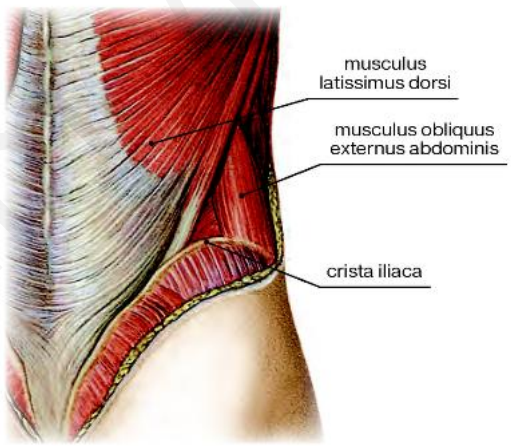

B

Рис. 5-56. Поясничные треугольники. А – верхний поясничный треугольник (треугольник Лесгафта–Грюнфельда). В – нижний поясничный треугольник (треугольник Petit).

Верхний поясничный треугольник ограничен:
медиально – наружным краем мышцы, разгибающей позвоночник;
латерально – внутренним краем внутренней косой мышцы живота;
вверху – XII ребром.
Дно треугольника – передняя пластинка пояснично-грудной фасции, пронзаемая подрёберными нервом и артерией.

Нижний поясничный треугольник ограничен:
медиально – широчайшей мышцей спины;
внизу – подвздошным гребнем;
снаружи – наружной косой мышцей живота.
Дно треугольника – внутренняя косая мышца живота.

Поясничные треугольники являются местом выхода поясничных грыж.

https://t.me/medknigi

Окончание таблицы

Мышца	Начало	Прикрепление	Функция	Иннервация
Диафрагма (грудобрюшная преграда*)				
Диафрагма: поясничная часть правая и левая ножка;	Тела I–IV поясничных позвонков – правая и I–III позвонков – левая, медиальная и латеральная дугообразные связки	Сухожильный центр	Изменение объема грудной и брюшной полостей, изменение внутрибрюшного давления	Шейное сплетение, диафрагмальный нерв (C3–C5)
рёберная часть;	Внутренняя поверхность VI–VII рёбер			
грудинная часть	Задняя поверхность тела и мечевидного отростка грудины			

*Отсутствующий в IAT термин, что противоречит принципам формирования терминов: диафрагма рта, диафрагма таза, мочеполовая диафрагма, диафрагма (турецкого) седла.

https://t.me/medknig

Мышцы груди

Латинские термины	Эквиваленты	
	Русскоязычные	Англоязычные
Acromion	Акромион	Acromion
Anulus inguinalis superficialis	Поверхностное паховое кольцо	Superficial inguinal ring
A. thoracoacromialis, ramus deltoideus	Грудоакромиальная артерия, дельтовидная ветвь	Thoracoacromial artery, deltoid branch
A. thoracoacromialis, ramus pectoralis	Грудоакромиальная артерия, грудная ветвь	Thoracoacromial artery, pectoral branch
Clavicula	Ключица	Clavicle
Costa	Ребро	Rib
Fascia axillaris	Подмышечная фасция	Axillary fascia
Fascia brachii	Фасция плеча	Brachial fascia
Fascia clavipectoralis	Ключично-грудная фасция	Clavipectoral fascia
Fascia deltoidea	Дельтовидная фасция	Deltoid fascia
Fascia endothoracica, pars costalis	Внутригрудная фасция, рёберная часть	Endothoracic fascia, costal part
Fascia investiens superficialis	Поверхностная выстилающая фасция (живота)	Superficial investing fascia
Fascia pectoralis	Грудная фасция	Pectoral fascia
Fascia thoracica	Собственная грудная фасция	Thoracic fascia
Fossa axillaris	Подмышечная ямка	Axillary fossa
Linea alba	Белая линия (живота)	Linea alba
Linea semilunaris	Полулунная линия	Linea semilunaris
Ligamentum inguinale	Паховая связка	Inguinal ligament
Ligamentum suspensorium axillae	Связка, подвешивающая подмышечную фасцию	Suspensory ligament of axilla
M. biceps brachii	Двуглавая мышца плеча	Biceps brachii
M. deltoideus	Дельтовидная мышца	Deltoid
M. intercostalis internus	Внутренняя межрёберная мышца	Internal intercostal muscle
M. intercostalis externus	Наружная межрёберная мышца	External intercostal muscle
M. latissimus dorsi	Широчайшая мышца спины	Latissimus dorsi
M. obliquus externus abdominis	Наружная косая мышца живота	External oblique
M. obliquus internus abdominis	Внутренняя косая мышца живота	Internal oblique
M. pectoralis major	Большая грудная мышца	Pectoralis major
M. pectoralis minor	Малая грудная мышца	Pectoralis minor
M. platysma	Подкожная мышца шеи	Platysma
M. serratus anterior	Передняя зубчатая мышца	Serratus anterior
M. subclavius	Подключичная мышца	Subclavius
M. trapezius	Трапециевидная мышца	Trapezius
Pleura parietalis, pars costalis	Париетальная плевра, рёберная часть	Parietal pleura, costal part
Processus coracoideus	Клювовидный отросток	Coracoid process
Sternum	Грудина	Sternum
Sulcus bicipitalis medialis	Медиальная плечевая борозда	Medial bicipital groove
Sulcus deltoideopectoralis	Дельтовидно-грудная борозда	Deltopectoral groove
Trigonum deltoideopectorale	Дельтовидно-грудной треугольник	Deltopectoral triangle
Umbilicus	Пупок	Umbilic
V. axillalis	Подмышечная вена	Axillary vein
V. cephalica	Латеральная вена руки	Cephalic vein

https://vk.com/medknigi

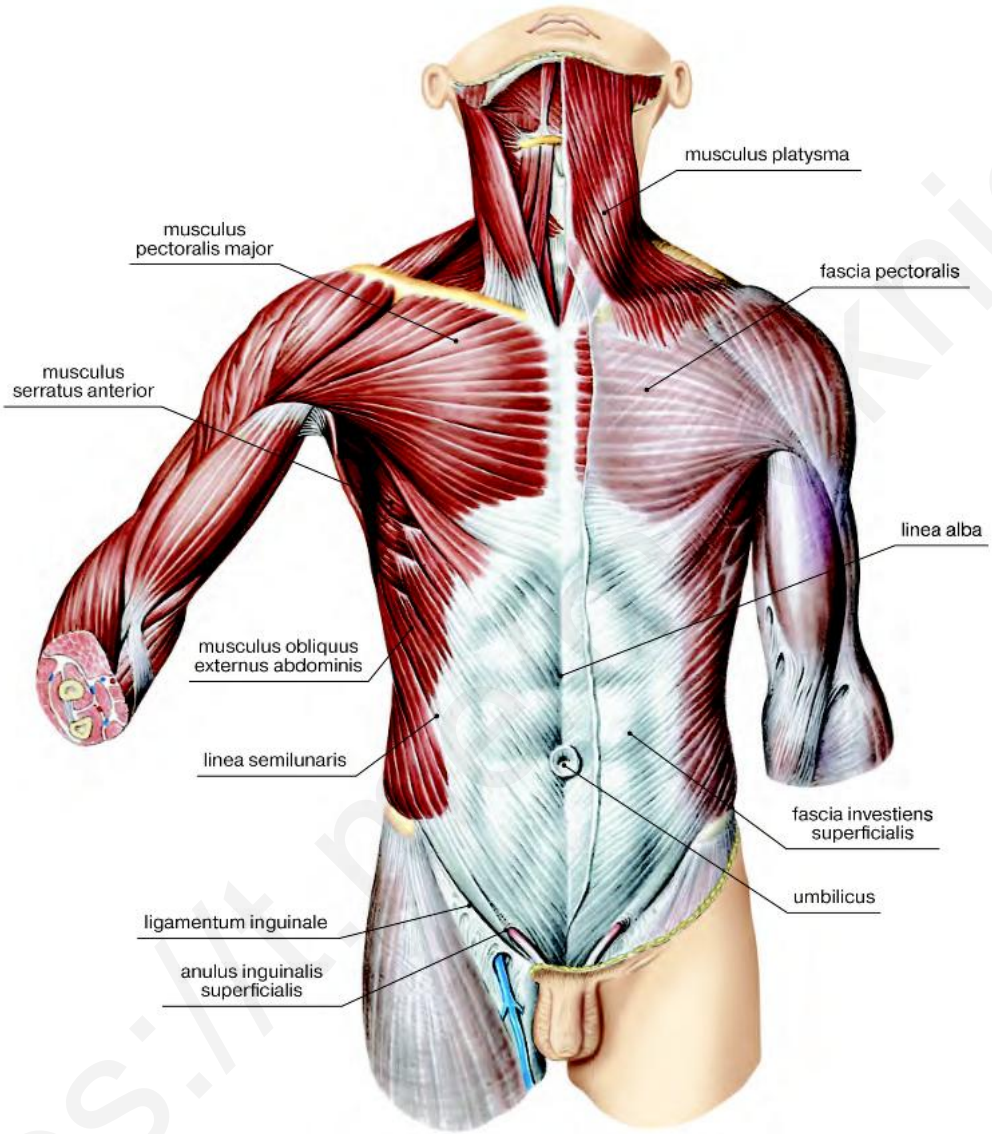

Рис. 5-57. Фасции и мышцы туловища (вид спереди).

Мышцы груди делятся на:

поверхностные, прикрепляющиеся к костям верхней конечности:

- большая грудная мышца;
- малая грудная мышца;
- подключичная мышца;
- передняя зубчатая мышца;

глубокие, аутохтонные мышцы:

- *наружные*:
  - наружные межрёберные;
  - мышцы, поднимающие рёбра;
- *внутренние*:
  - внутренние межрёберные;
  - поперечная мышца груди;
  - подрёберные мышцы.

К мышцам груди относят и грудобрюшную преграду – диафрагму

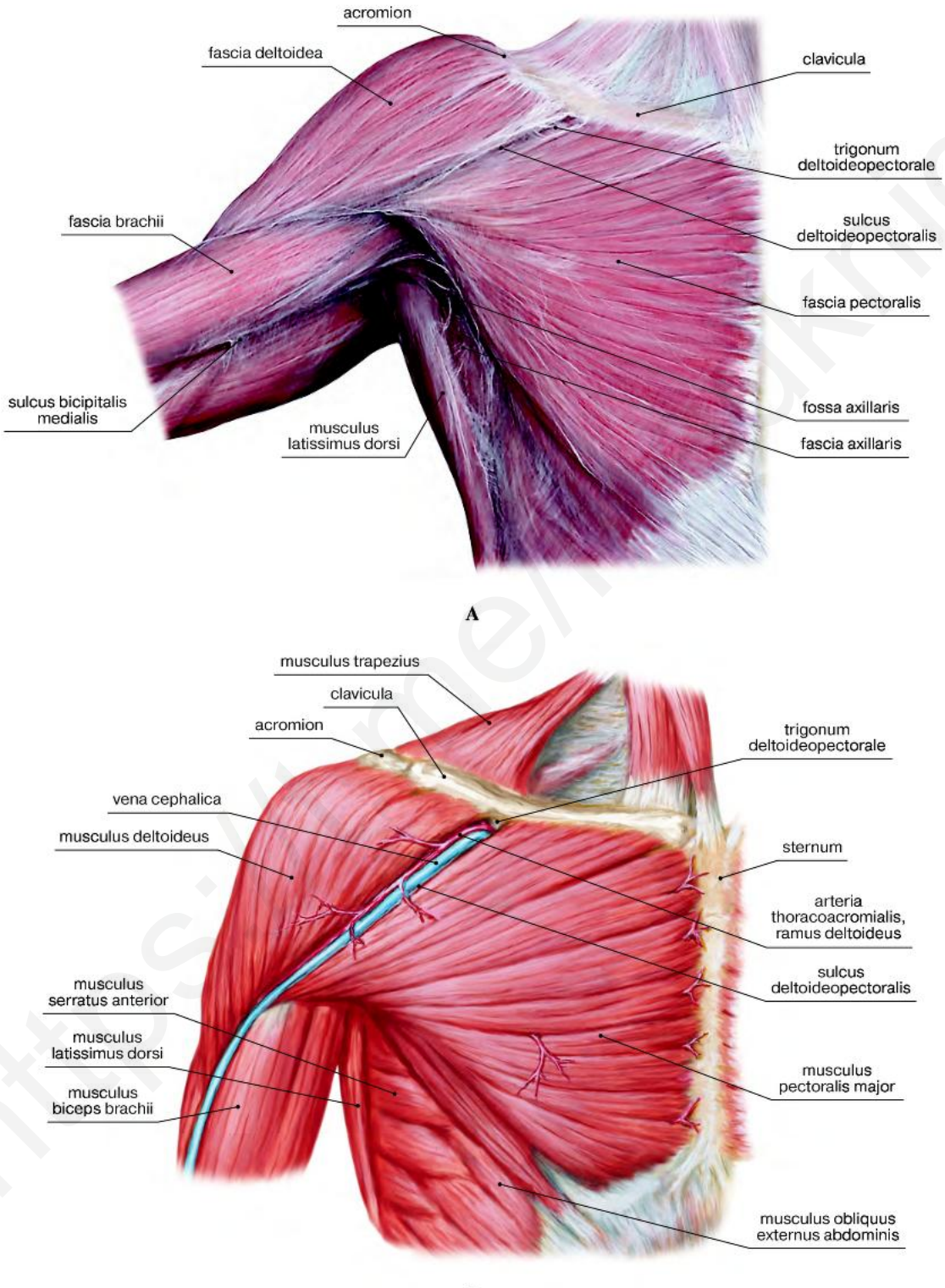

Рис. 5-58. Грудная фасция (А) и большая грудная мышца (В)

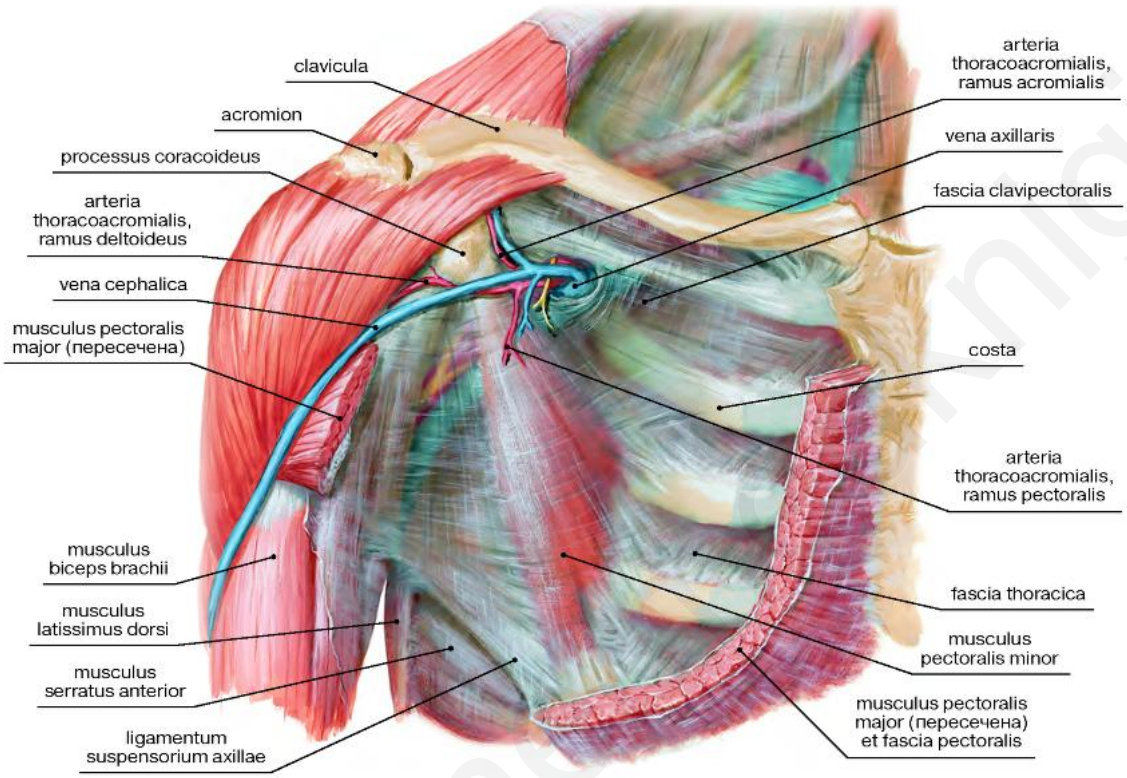

Рис. 5-59. Фасции груди после иссечения большой грудной мышцы

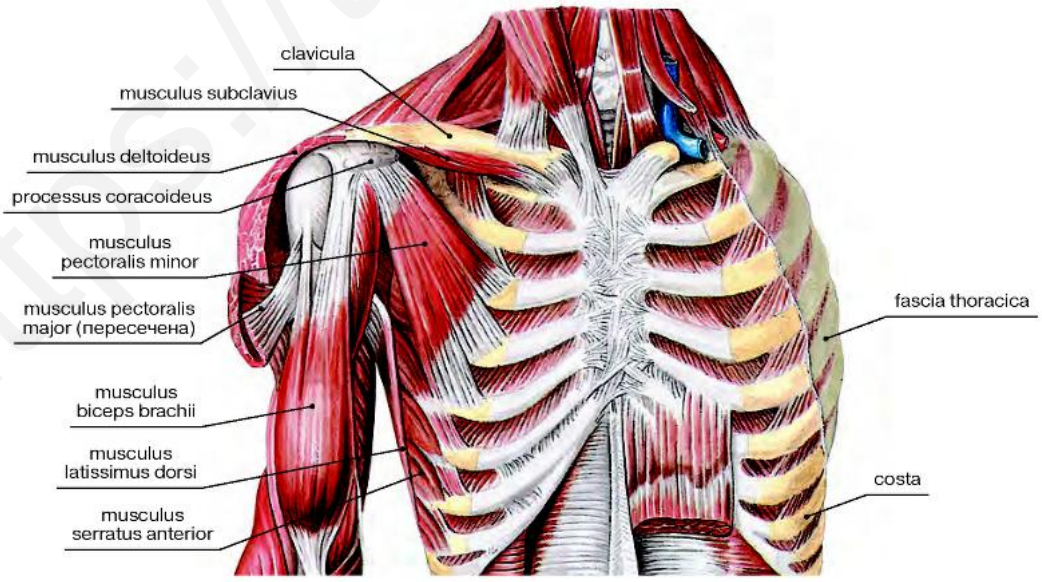

Рис. 5-60. Малая грудная и подключичная мышцы после иссечения ключично-грудной фасции

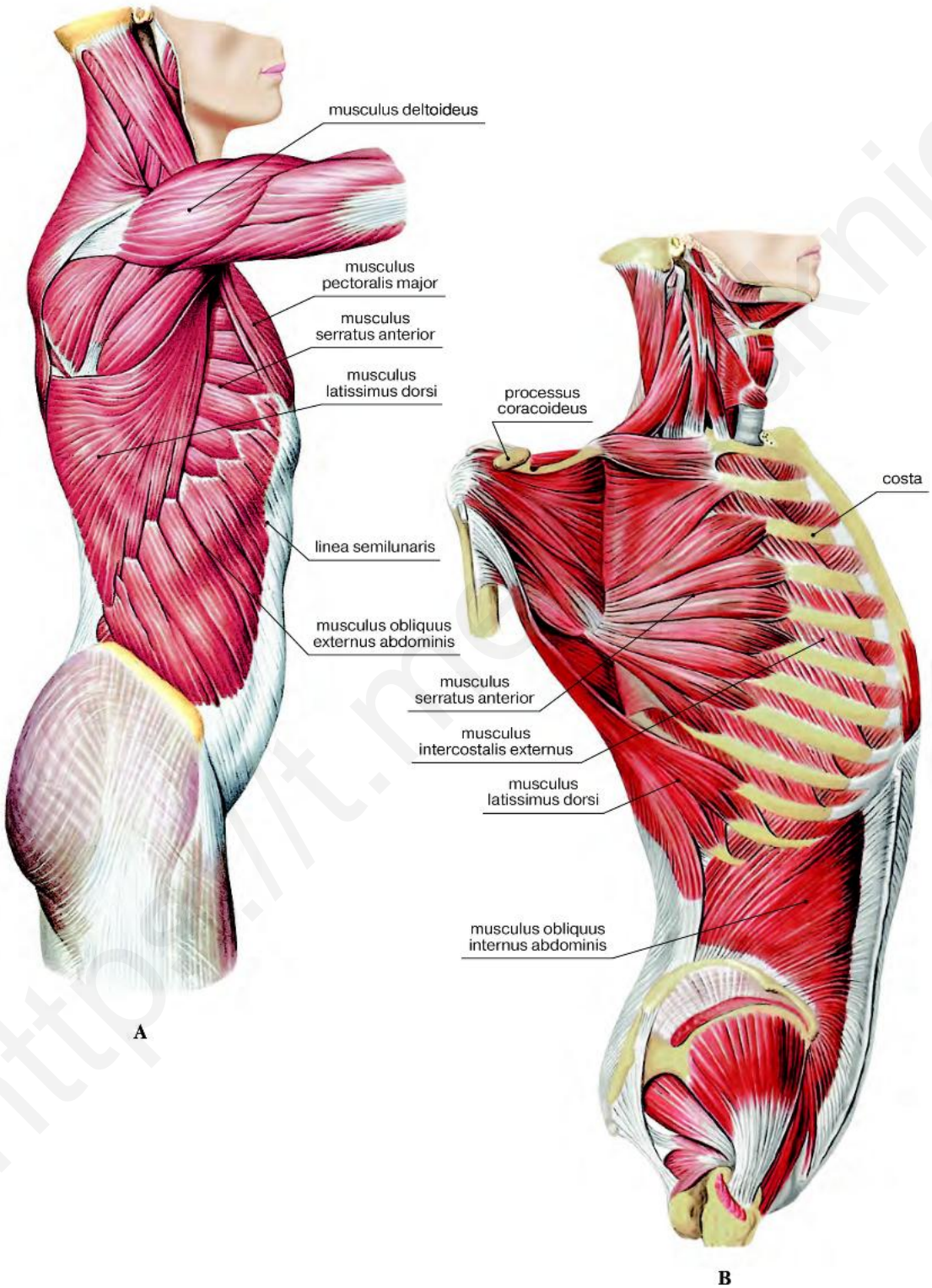

Рис. 5-61. Поверхностные (А) и глубокие (В) мышцы груди. Вид сбоку

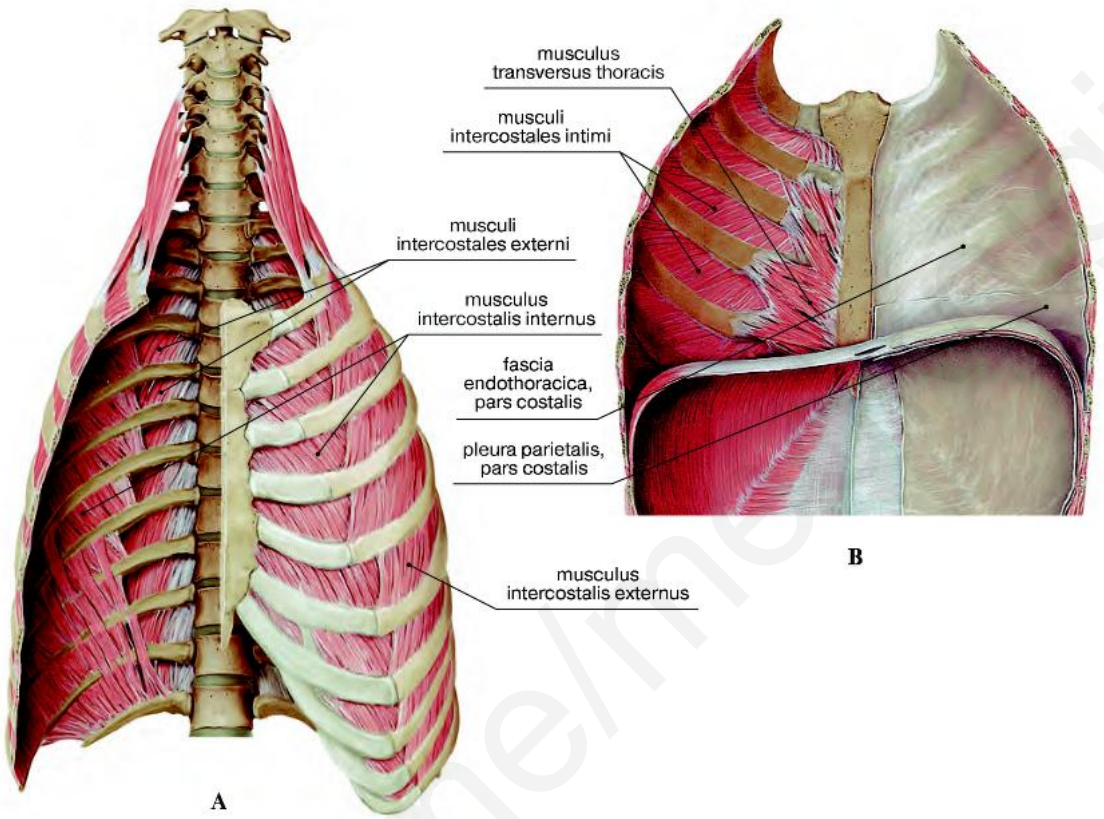

Рис. 5-62. Глубокие мышцы груди: межрёберные мышцы (А); внутригрудная фасция и внутренние мышцы груди (В).

Фасции груди

PNA	IAT	Традиционная отечественная анатомическая и топографо-анатомическая терминология
–	–	Fascia pectoralis superficialis (subcutanea)
		Fascia pectoralis propria (muscularis)[1]
Fascia pectoralis	Fascia pectoralis	Fascia (lamina) pectoralis**
Fascia clavipectoralis	Fascia clavipectoralis	Fascia (lamina) clavipectoralis**
Fascia thoracica*	Fascia thoracica	Fascia (lamina) thoracica**
Fascia endothoracica*	Fascia endothoracica	**Fascia endothoracica** Fascia diaphragmatica* (superior)

Fascia pectoralis superficialis (subcutanea) – поверхностная (подкожная) грудная фасция, образует капсулу молочной железы, перегородки между её дольками и подвешивающую связку молочной железы.

[1] Термин употреблен, исходя из общей классификации фасций: поверхностная (подкожная), собственная (мышечная), внутриполостная.

Fascia pectoralis – грудная фасция (собственная, мышечная), образует влагалище для большой грудной мышцы.

Fascia clavipectoralis – ключично-грудная фасция, образует влагалища для подключичной и малой грудной мышц, подключичной вены. По нижнему краю большой грудной мышцы сливается с предыдущей и образует **подмышечную фасцию**.

Fascia thoracica – собственная грудная фасция, покрывает наружную поверхность рёбер, грудины, наружные межрёберные мышцы.

Fascia endothoracica – внутригрудная фасция, выстилает внутреннюю поверхность рёбер, грудины, внутренние грудные мышцы. Внизу переходит в верхнюю диафрагмальную фасцию.

*Предложение Советской номенклатурной комиссии для включения в PNA.

**Отмеченные фасции являются листками собственной (мышечной) фасции груди.

Топография груди

Латинские термины	Эквиваленты	
	Русскоязычные	Англоязычные
Aorta thoracica	Грудная аорта	Thoracic aorta
A. axillaris	Подмышечная артерия	Axillary artery
A. intercostalis	Межрёберная артерия	Intercostal artery
Caput humeri	Головка плечевой кости	Head of humerus
Cavitas peritonealis, recessus subphrenicus	Брюшинная полость, поддиафрагмальное углубление	Peritoneal cavity, subphrenic space
Clavicula	Ключица	Clavicle
Centrum tendineum	Сухожильный центр	Central tendon
Costa	Ребро	Rib
Crus dextrum	Правая ножка	Right crus
Crus sinistrum	Левая ножка	Left crus
Diaphragma	Диафрагма	Diaphragm
Fascia axillaris	Подмышечная фасция	Axillary fascia
Fascia clavipectoralis	Ключично-грудная фасция	Clavipectoral fascia
Fascia endothoracica, pars costalis	Внутригрудная фасция (рёберная часть)	Fascia endothoracica, costal part
Fascia pectoralis	Грудная фасция	Pectoral fascia
Foramen venae cavae	Отверстие нижней полой вены	Caval opening
Hiatus aorticus	Аортальное отверстие	Aortic hiatus
Hiatus oesophageus	Пищеводное отверстие	Oesophageal hiatus
Ligamentum arcuatum laterale	Латеральная дугообразная связка	Lateral arcuate ligament
Ligamentum arcuatum mediale	Медиальная дугообразная связка	Medial arcuate ligament
Ligamentum arcuatum medianum	Срединная дугообразная связка	Median arcuate ligament
Membrana intercostalis externa	Наружная межрёберная мембрана	External intercostal membrane
Membrana intercostalis interna	Внутренняя межрёберная мембрана	Internal intercostal membrane
M. coracobrachialis, tendo	Клювовидно-плечевая мышца, сухожилие	Coracobrachialis, tendon
M. infraspinatus	Подостная мышца	Infraspinatus
Mm. intercostales externi	Наружные межрёберные мышцы	External intercostal muscles
Mm. intercostales interni	Внутренние межрёберные мышцы	Internal intercostal muscles
Mm. intercostales intimi	Самые внутренние межрёберные мышцы	Innermost intercostal muscles
M. latissimus dorsi	Широчайшая мышца спины	Latissimus dorsi
M. pectoralis major	Большая грудная мышца	Pectoralis major
M. pectoralis minor	Малая грудная мышца	Pectoralis minor
M. psoas major	Большая поясничная мышца	Psoas major
M. quadratus lumborum	Квадратная мышца поясницы	Quadratus lumborum
M. serratus anterior	Передняя зубчатая мышца	Serratus anterior
M. subclavius	Подключичная мышца	Subclavius
M. subscapularis	Подлопаточная мышца	Subscapularis
M. supraspinatus	Надостная мышца	Supraspinatus
M. teres major	Большая круглая мышца	Teres major
M. teres minor	Малая круглая мышца	Teres minor
M. transversus thoracis	Поперечная мышца груди	Transversus thoracis
M. trapezius	Трапециевидная мышца	Trapezius
M. triceps brachii, caput longum, tendo	Трехглавая мышца плеча, длинная головка, сухожилие	Triceps brachii, long head, tendon
N. intercostalis	Межрёберный нерв	Intercostal nerve
Nodi lymphoidei axillares	Подмышечные (лимфатические) узлы	Axillary lymph nodes
Oesophagus	Пищевод	Oesophagus
Pars costalis diaphragmatis	Рёберная часть диафрагмы	Costal part of diaphragm
Pars lumbalis diaphragmatis	Поясничная часть диафрагмы	Lumbar part of diaphragm
Pars sternalis diaphragmatis	Грудинная часть диафрагмы	Sternal part of diaphragm
Plexus brachialis	Плечевое сплетение	Brachial plexus
Pleura parietalis, pars costalis	Париетальная плевра, рёберная часть	Parietal pleura, costal part
Pleura visceralis	Висцеральная плевра	Visceral pleura
Pulmo	Лёгкое	Lung
Recessus costodiaphragmaticus	Рёберно-диафрагмальный синус (латеральный)	Costodiaphragmatic recess
Scapula	Лопатка	Scapula
Spatium subpectorale superficiale	Поверхностное субпекторальное пространство	Superficial subpectoral space
Spina scapulae	Ость лопатки	Spine of scapula
Trigonum lumbocostale	Пояснично-рёберный треугольник	Lumbocostal triangle
Trigonum sternocostale	Грудино-рёберный треугольник	Sternocostal triangle
Vasa axillaria	Подмышечные сосуды	Axillary vessels
V. axillaris	Подмышечная вена	Axillary vein
V. cava inferior	Нижняя полая вена	Inferior vena cava
V. intercostalis	Межрёберная вена	Intercostal vein

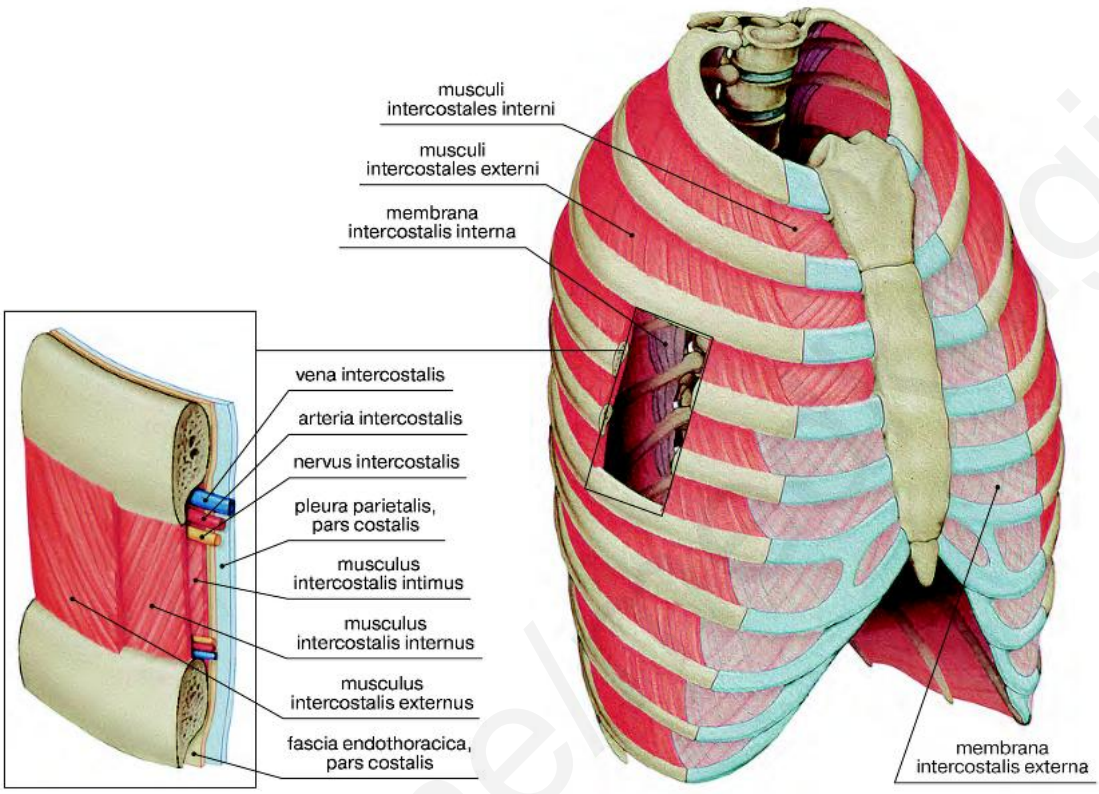

A

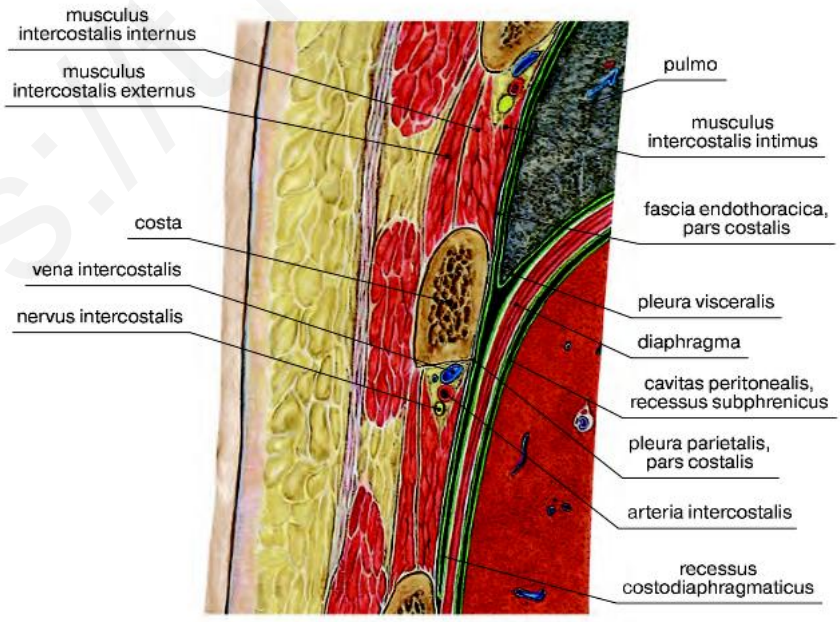

B

Рис. 5-63. Межрёберные мышцы (A) и топография межрёберного промежутка (B)

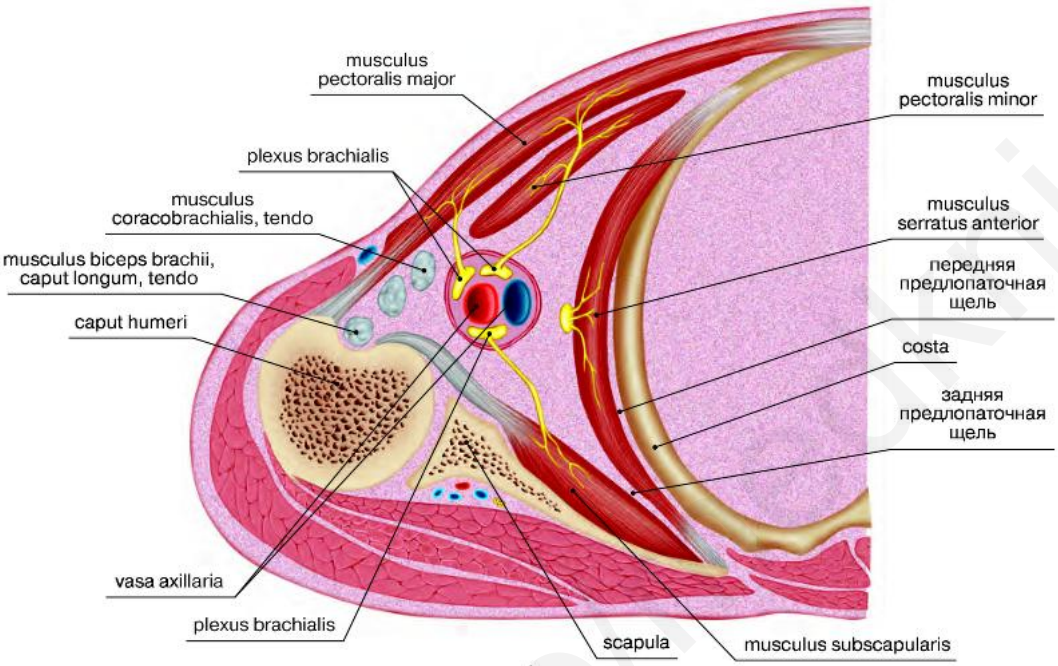

A

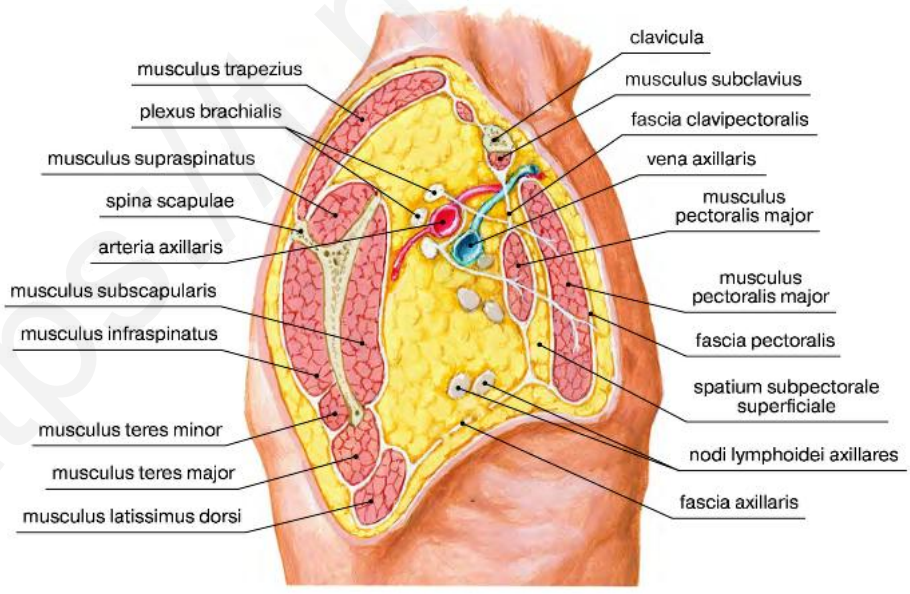

B

Рис. 5-64. Фасции и клетчаточные пространства груди на горизонтальном (А) и парасагиттальном (В) распиле туловища

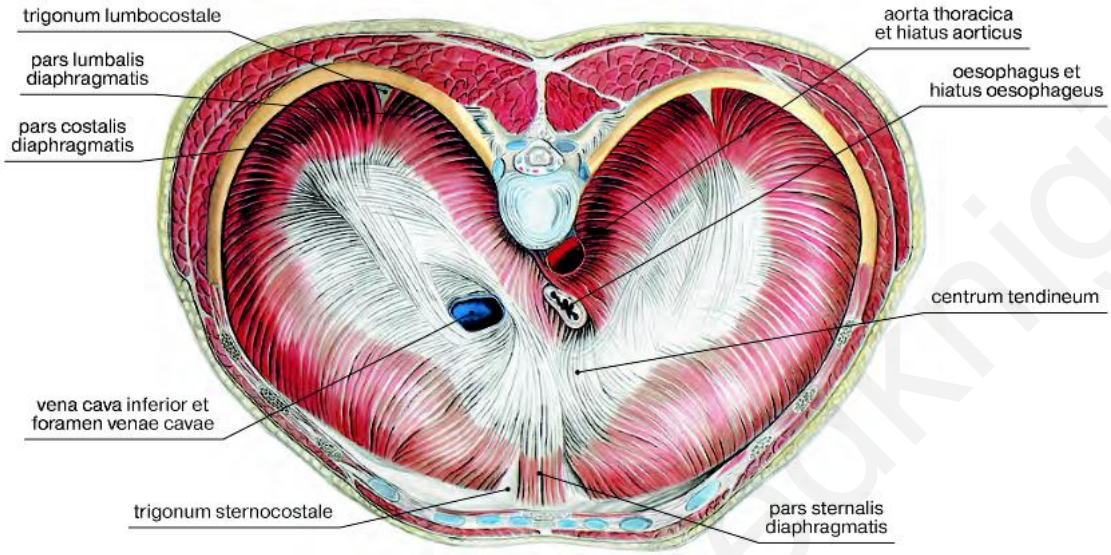

Рис. 5-65. Диафрагма (вид сверху)

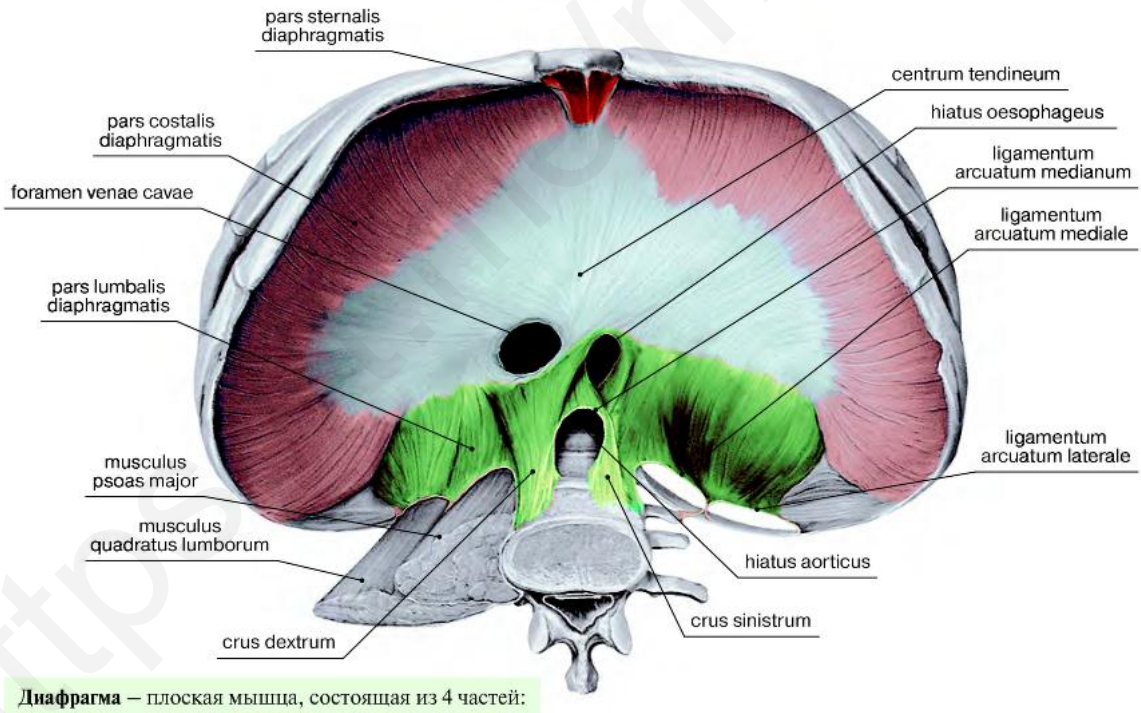

Рис. 5-66. Диафрагма (вид снизу)

Диафрагма – плоская мышца, состоящая из 4 частей:
- грудинная часть;
- рёберная часть;
- поясничная часть;
- сухожильный центр, который объединяет три выше обозначенные части.

Слабые места диафрагмы:
- отверстия между мышечными частями, прикрытые сверху плеврой, снизу – брюшиной:
  – грудино-рёберный треугольник (парный);
  – пояснично-рёберный треугольник (парный);
- пищеводное отверстие.

Грудинная часть диафрагмы
Рёберная часть диафрагмы
Поясничная часть диафрагмы

https://t.me/medknigi

Функциональная характеристика мышц живота*

Мышца	Начало	Прикрепление	Функция	Иннервация
Длинные мышцы				
Прямая мышца живота	Хрящ V–VII рёбер Мечевидный отросток грудины	Лобковый бугорок, лобковый симфиз	Опускание рёбер, наклоны туловища вперед, вбок	Грудные нервы – межрёберные нервы (Th5–Th12) Поясничное сплетение – подвздошно-подчревный нерв (Th12, L1)
Пирамидальная мышца	Верхняя ветвь лобковой кости между лобковым бугорком и симфизом	Нижний отдел белой линии живота	Напрягает апоневроз прямой мышцы живота	
Широкие мышцы				
Наружная косая мышца живота	Восемь нижних рёбер	Передний отдел наружной губы гребня подвздошной кости Лобковый бугорок Лобковый симфиз Белая линия живота	Вращение туловища в противоположную сторону Наклоны туловища Опускает рёбра Функция брюшного пресса	Грудные нервы – межрёберные нервы (Th5–Th12) Поясничное сплетение – подвздошно-подчревный нерв (Th12, L1), подвздошно-паховый нерв (L1)
Внутренняя косая мышца живота	Наружные две трети паховой связки Промежуточная линия гребня подвздошной кости Пояснично-грудная фасция	3–4 нижних ребра Белая линия живота	Вращение туловища в свою сторону Наклоны туловища Опускает рёбра Функция брюшного пресса	Грудные нервы – межрёберные нервы (Th6–Th12) Поясничное сплетение – подвздошно-подчревный нерв (Th12, L1), подвздошно-паховый нерв (L1)
Поперечная мышца живота	Наружная часть паховой связки Внутренняя губа гребня подвздошной кости Пояснично-грудная фасция Хрящи нижних 6 рёбер	Белая линия живота	Функция брюшного пресса	Грудные нервы – межрёберные нервы (Th7–Th12) Поясничное сплетение – подвздошно-подчревный нерв (Th12, L1), подвздошно-паховый нерв (L1)

* Мышцы стенок полости живота включают: грудобрюшную преграду (диафрагму), мышцы задней стенки (квадратная мышца поясницы, большая и малая поясничная мышцы, подвздошная мышца), мышцы переднебоковой стенки (перечисленные выше мышцы области живота), мышцы нижней стенки полости живота (мышца, поднимающая задний проход).

https://t.me/medknigi

Мышцы живота

Латинские термины	Эквиваленты	
	Русскоязычные	Англоязычные
Anulus inguinalis superficialis	Поверхностное паховое кольцо	Superficial inguinal ring
Arcus costalis	Рёберная дуга	Costal margin
A. epigastrica superior	Верхняя надчревная артерия	Superior epigastric artery
Crista iliaca	Подвздошный гребень	Iliac crest
Falx inguinalis	Паховый серп	Inguinal falx
Fascia investiens abdominis superficialis	Поверхностная выстилающая фасция живота	Superficial investing fascia
Fascia lata	Широкая фасция (бедра)	Fascia lata
Fascia transversalis	Поперечная фасция	Transversalis fascia
Funiculus spermaticus	Семенной канатик	Spermatic cord
Intersectiones tendineae	Сухожильные перемычки	Tendinous intersections
Ligamentum fundiforme penis	Пращевидная связка полового члена	Fundiforme ligament of penis
Ligamentum inguinale	Паховая связка	Inguinal ligament
Ligamentum pectineum	Гребенчатая связка	Pectineal ligament
Ligamentum reflexum	Загнутая связка	Reflected ligament
Ligamentum suspensorium penis	Связка, подвешивающая половой член	Suspensory ligament of penis
Ligamentum teres hepatis	Круглая связка печени	Round ligament of the liver
Linea alba	Белая линия	Linea alba
Linea semilunaris	Полулунная линия	Linea semilunaris
M. cremaster	Мышца, поднимающая яичко	Cremaster
M. obliquus externus abdominis	Наружная косая мышца живота	External oblique
M. obliquus externus abdominis, aponeurosis	Наружная косая мышца живота, апоневроз	External oblique, aponeurosis
M. pectoralis major	Большая грудная мышца	Pectoralis major
M. pyramidalis	Пирамидальная мышца	Pyramidalis
M. rectus abdominis	Прямая мышца живота	Rectus abdominis
M. serratus anterior	Передняя зубчатая мышца	Serratus anterior
M. transversus abdominis	Поперечная мышца живота	Transversus abdominis
M. transversus abdominis, aponeurosis	Поперечная мышца живота, апоневроз	Transversus abdominis, aponeurosis
Peritoneum parietale	Париетальная брюшина	Parietal peritoneum
Plica umbilicalis mediana	Срединная пупочная складка	Median umbilical fold
Plica umbilicalis medialis	Медиальная пупочная складка	Medial umbilical fold
Spatium extraperitoneale	Внебрюшинное пространство	Extraperitoneal space
Spatium retroinguinale	Позадипаховое пространство	Retro-inguinal space
Spatium retropubicum	Позадилобковое пространство	Retropubic space
Spina iliaca anterior superior	Верхняя передняя подвздошная ость	Anterior superior iliac spine
Sternum	Грудина	Sternum
Tela subcutanea abdominis	Подкожная ткань живота	Subcutaneous tissue of abdomen
Tela subcutanea abdominis, panniculus adiposus	Подкожная ткань живота, жировой слой	Subcutaneous tissue of abdomen, fatty layer
Tela subcutanea abdominis, stratum membranosum	Подкожная ткань живота, мембранозный слой	Subcutaneous tissue of abdomen, membranous layer
Umbilicus	Пупок	Umbilicus
Vagina musculi recti abdominis, lamina anterior	Влагалище прямой мышцы живота, передняя пластинка	Rectus sheath, anterior layer
Vagina musculi recti abdominis, lamina posterior	Влагалище прямой мышцы живота, задняя пластинка	Rectus sheath, posterior layer
Vagina musculi recti abdominis, linea arcuata	Влагалище прямой мышцы живота, дугообразная линия	Rectus sheath, arcuate line
Vasa epigastrica inferiora	Нижние надчревные сосуды	Inferior epigastric vessels
Vasa femoralia	Бедренные сосуды	Femoral vessels
V. circumflexa ilium superficialis	Поверхностная вена, огибающая подвздошную кость	Superficial circumflex iliac vein
V. epigastrica superficialis	Поверхностная надчревная вена	Superficial epigastric vein
V. thoracoepigastrica	Грудонадчревная вена	Thoracoepigastric vein
Vesica urinaria	Мочевой пузырь	Urinary bladder

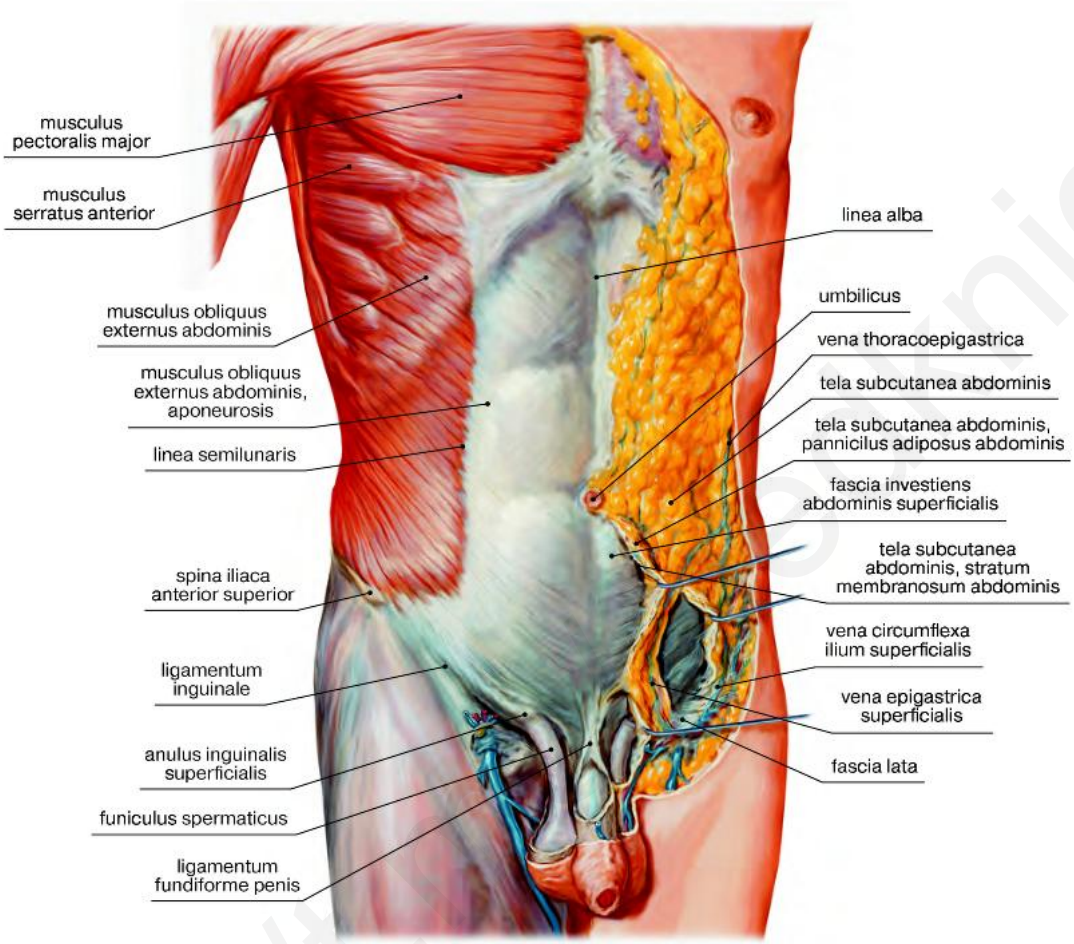

Рис. 5-67. Переднебоковая стенка живота. Справа – отпрепарированы мышцы; слева – удален кожный покров; внизу – частично иссечена подкожная жировая клетчатка

Фасции живота

IAT	Традиционная отечественная анатомическая и топографо-анатомическая терминология
Tela subcutanea abdominis	**Fascia abdominis superficialis (subcutanea)**
Panniculus adiposus abdominis Stratum membranosum abdominis	Lamina externa (фасция Кампера) Lamina interna (фасция Скарпа, Томпсона)
Fasciae investientis abdominis	**Fascia abdominis propria (muscularis)***
Fascia investiens superficialis	Lamina** superficialis
Fascia investiens intermedia	Lamina media
Fascia investiens profunda	Lamina profunda
Fascia endoabdominalis Fascia transversalis Fascia iliopsoas Fascia umbilicalis	**Fascia endoabdominalis*** Fascia transversalis Fascia iliopsoas* Fascia umbilicalis* Fascia diaphragmatica (inferior)*

* Предложение Советской номенклатурной комиссии для включения в PNA.
** Термин «пластинка» более логичен и подчеркивает отношение части к целому (фасции), как и в других областях тела человека.

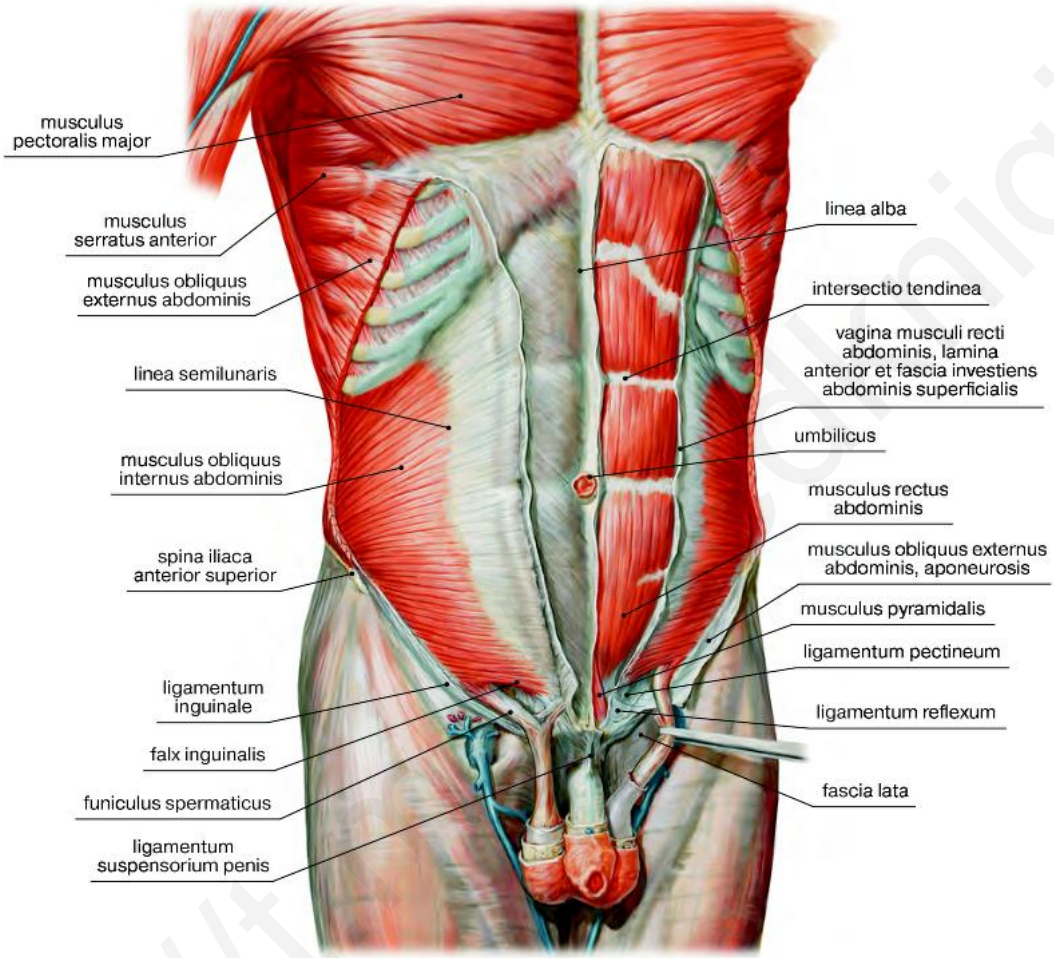

Рис. 5-68. Мышцы живота.

Верхняя граница живота:
- рёберные дуги, образованные хрящами VII, VIII, IX и X рёбер;
- мечевидный отросток грудины.

Нижняя граница живота:
- подвздошные гребни;
- передние верхние подвздошные ости;
- лобковые бугорки;
- паховая складка, точнее – линия, соединяющая передние верхние подвздошные ости и лобковые бугорки, соответствующая паховой связке;
- лобковый симфиз.

Боковые границы живота:
- задние подмышечные линии.

Мышцы живота:
- длинные (прямая мышца, пирамидальная мышца);
- широкие (наружная косая мышца, внутренняя косая мышца, поперечная мышца).

К мышцам полости живота относят мышцы, образующие переднебоковую, верхнюю, заднюю, нижнюю стенки полости

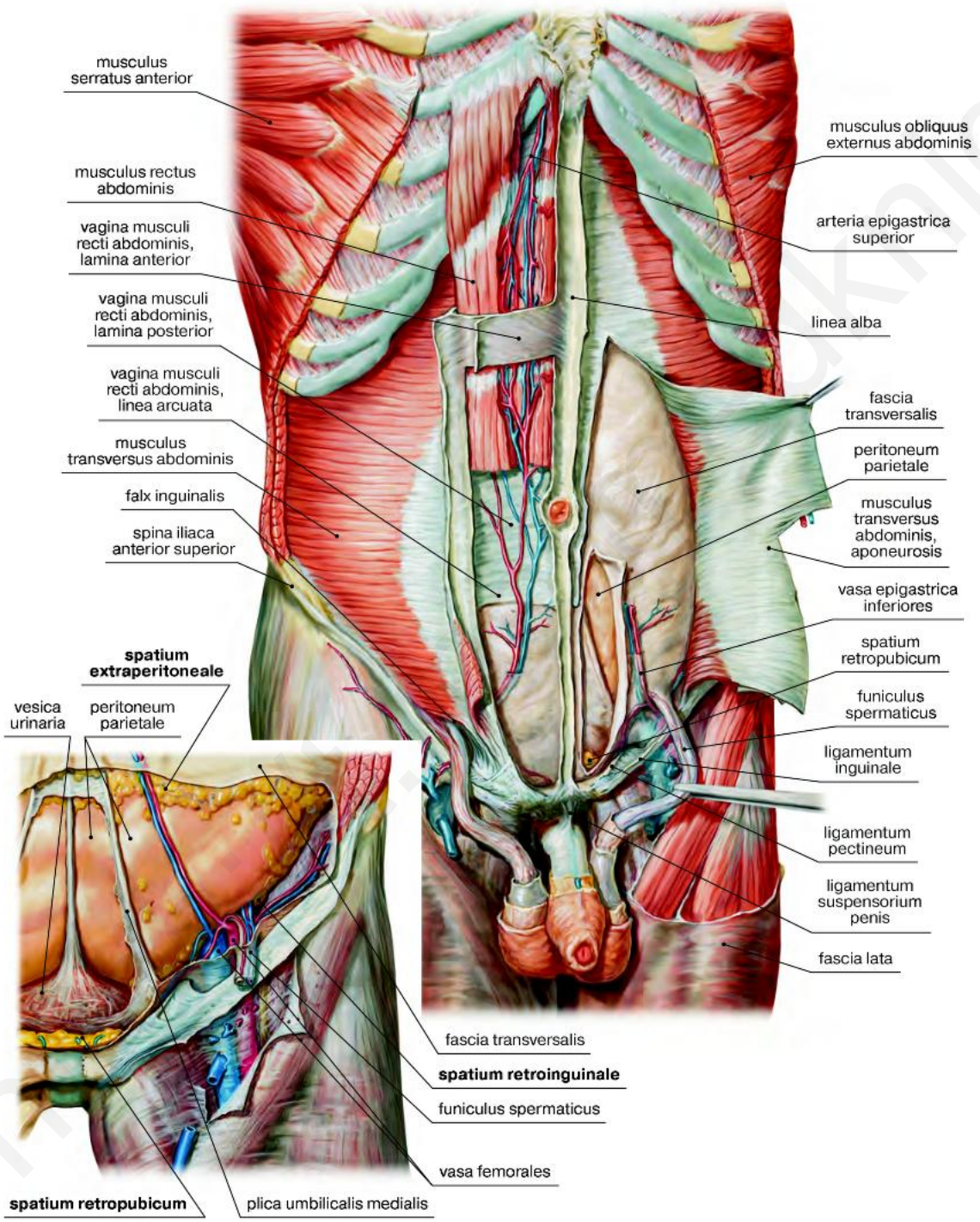

Рис. 5-69. Послойное строение переднебоковой стенки живота.

Одной из особенностей переднебоковой стенки живота является наличие слоя рыхлой соединительной ткани между поперечной фасцией и брюшиной, выраженного соответственно паховой и лобковой областям, где образуются предбрюшинные (внебрюшинные) пространства – **позадилобковое** и **позадипаховое**.

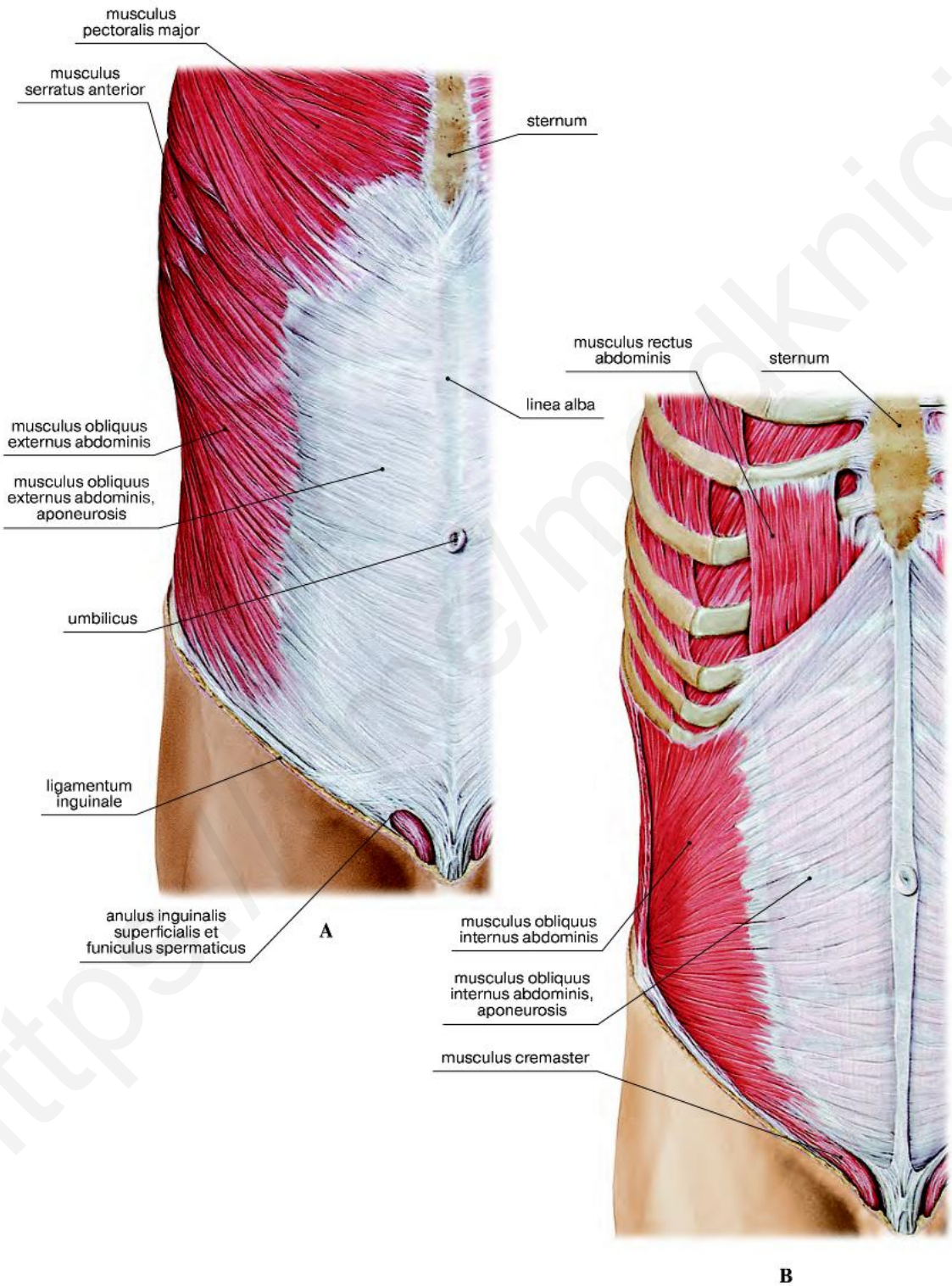

Рис. 5-70. Мышцы живота (вид спереди): наружная (A) и внутренняя (B) косые мышцы живота

https://vk.com/medknigi

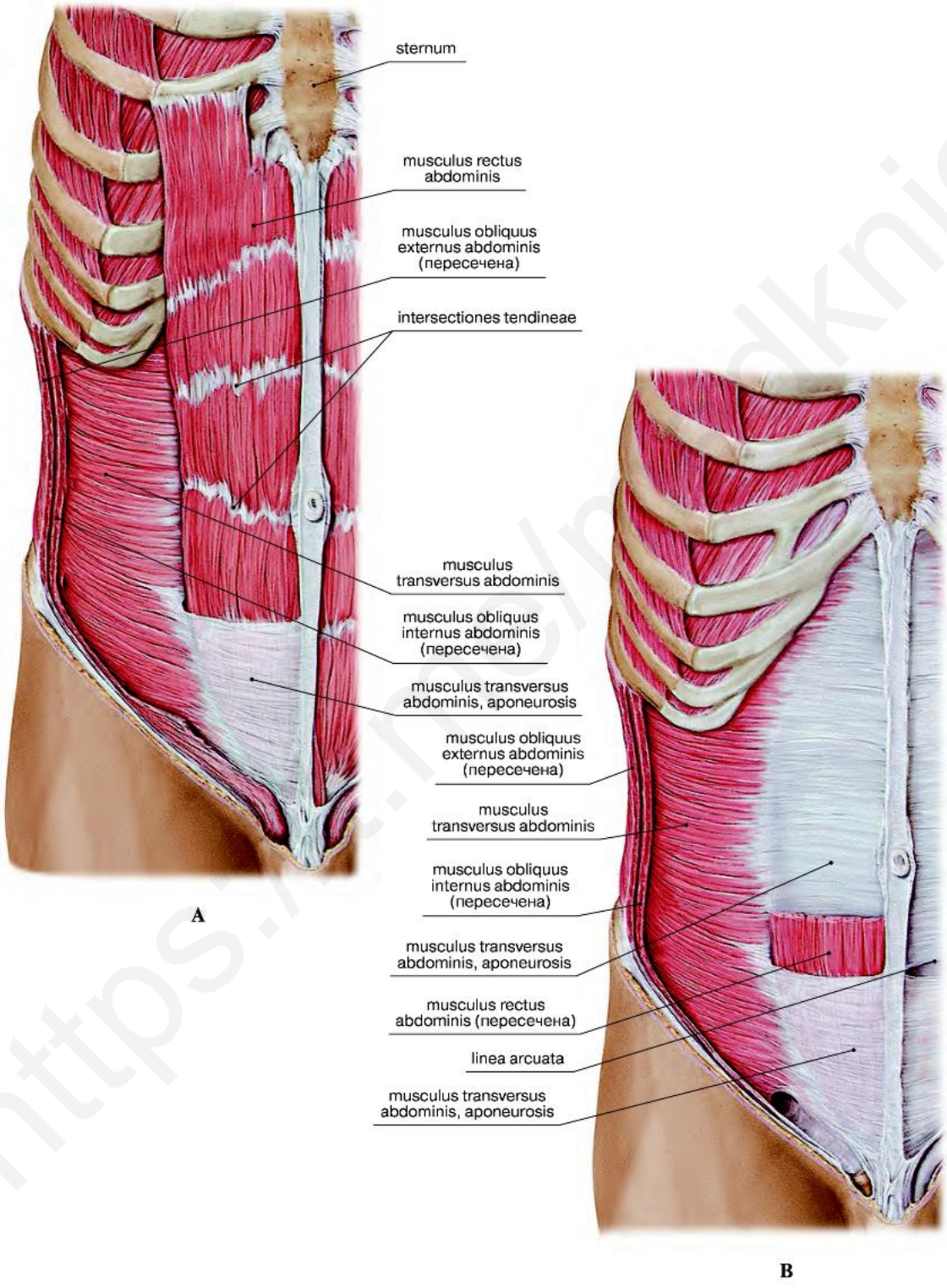

Рис. 5-71. Поперечная мышца живота и её апоневроз ниже дугообразной линии (А), поперечная мышца живота и её апоневроз выше дугообразной линии (В) (вид спереди)

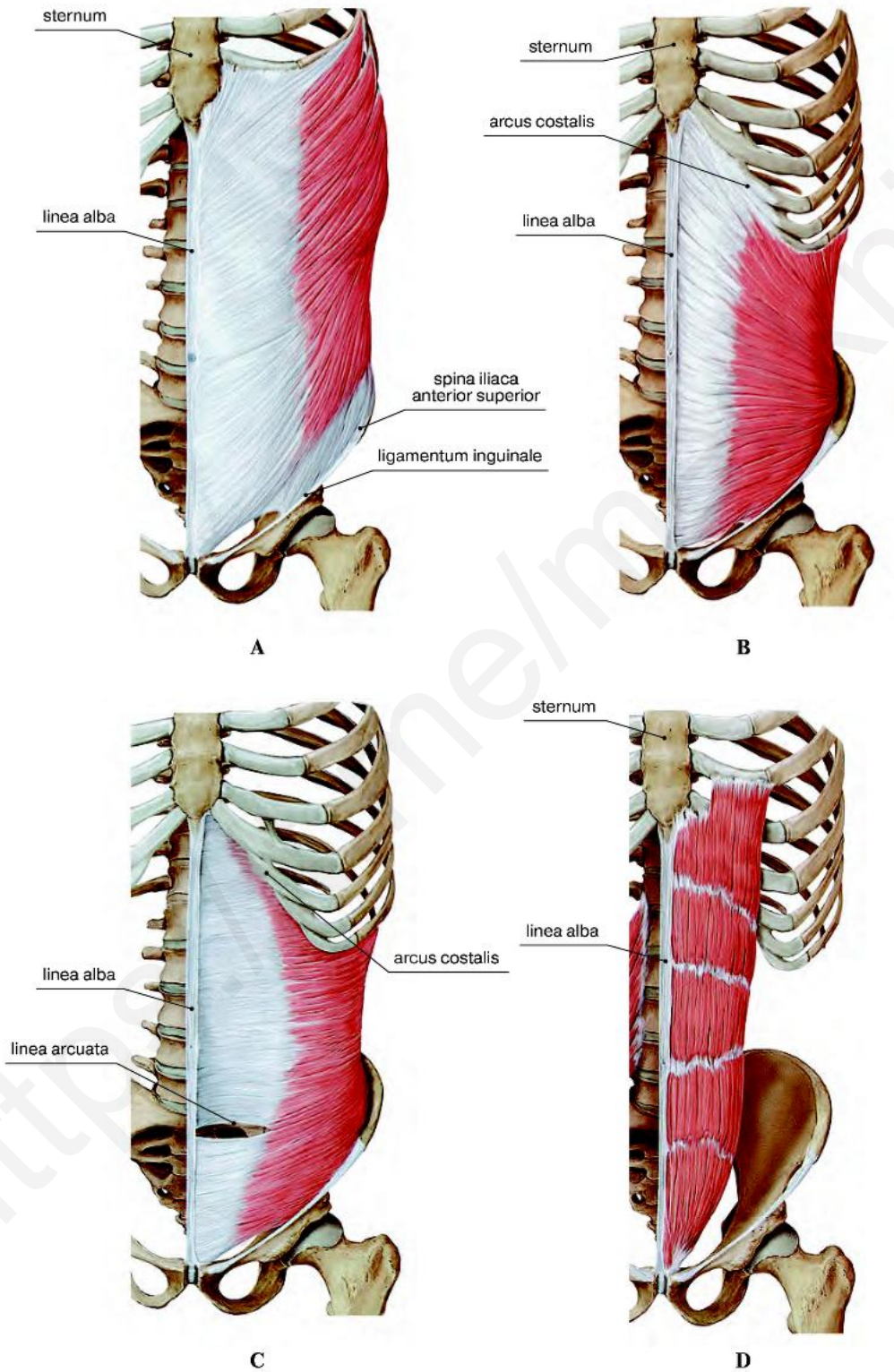

Рис. 5-72. Широкие мышцы живота: наружная косая мышца живота (A), внутренняя косая мышца живота (B), поперечная мышца живота (C), прямая мышца живота и пирамидальная мышца (D)

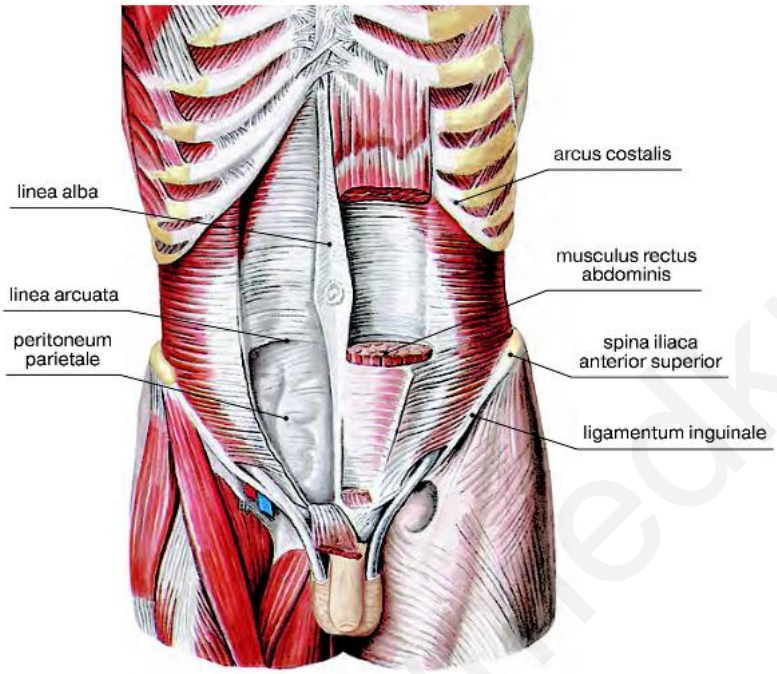

Рис. 5-73. Влагалище прямой мышцы живота (вид спереди)

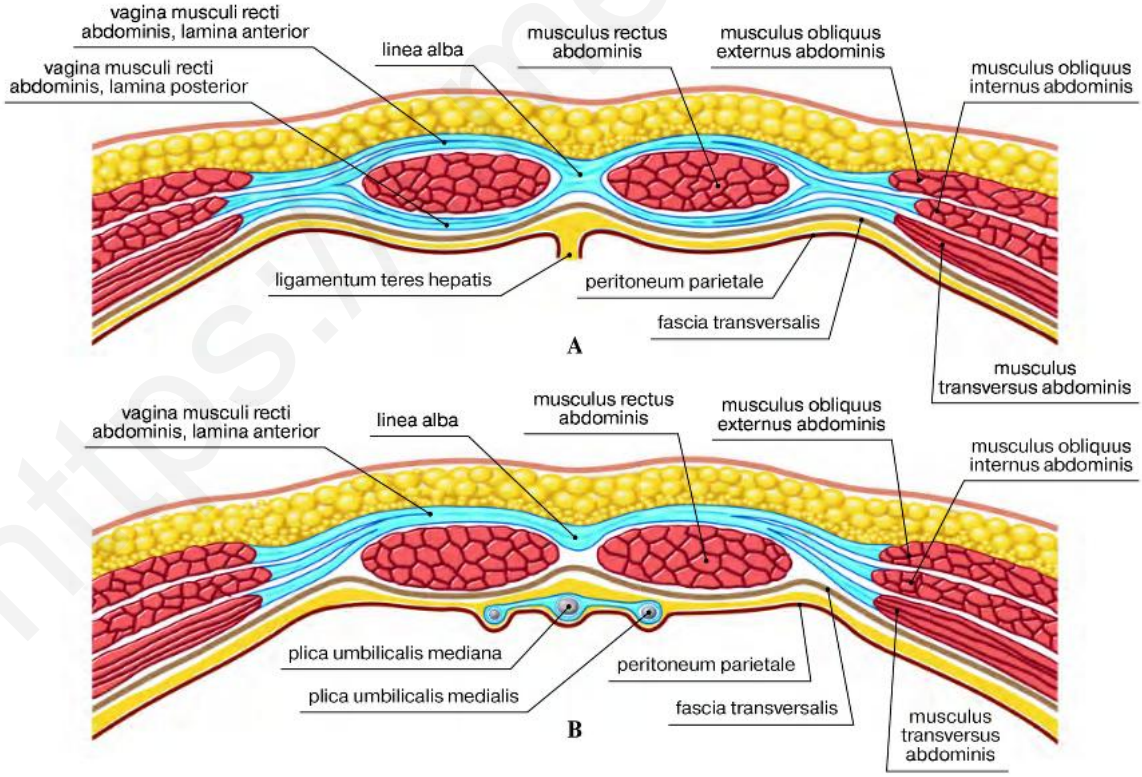

Рис. 5-74. Стенки влагалища прямой мышцы живота (поперечное сечение). А – выше дугообразной линии. В – ниже дугообразной линии

https://t.me/medknigi

Топография мышц живота

Латинские термины	Эквиваленты	
	Русскоязычные	Англоязычные
Anulus inguinalis superficialis	Поверхностное паховое кольцо	Superficial inguinal ring
A. cremasterica	Кремастерная артерия	Cremasteric artery
A. circumflexa ilium profunda	Глубокая артерия, огибающая подвздошную кость	Deep circumflex iliac artery
A. epigastrica inferior	Нижняя надчревная артерия	Inferior epigastric artery
A. femoralis	Бедренная артерия	Femoral artery
A. obturatoria	Запирательная артерия	Obturator artery
Cavitas peritonealis	Брюшинная полость	Peritoneal cavity
Crus mediale	Медиальная ножка	Medial crus
Crus laterale	Латеральная ножка	Lateral crus
Diaphragma	Диафрагма (грудобрюшная преграда)	Diaphragm
Ductus deferens	Семявыносящий проток	Ductus deferens
Epididymis	Придаток яичка	Epididymis
Fascia cremasterica	Фасция мышцы, поднимающей яичко	Cremasteric fascia
Fascia investiens abdominis superficialis	Поверхностная выстилающая фасция живота	Superficial investing fascia
Fascia spermatica externa	Наружная семенная фасция	External spermatic fascia
Fascia spermatica interna	Внутренняя семенная фасция	Internal spermatic fascia
Fascia transversalis	Поперечная фасция	Transversalis fascia
Fibrae intercrurales	Межножковые волокна	Intercrural fibres
Fossa inguinalis lateralis	Латеральная паховая ямка	Lateral inguinal fossa
Fossa inguinalis medialis	Медиальная паховая ямка	Medial inguinal fossa
Fossa supravesicalis	Надпузырная ямка	Supravesical fossa
Funiculus spermaticus	Семенной канатик	Spermatic cord
Gubernaculum testis	Проводник яичка	Gubernaculum testis
Ligamentum falciforme	Серповидная связка	Falciform ligament
Ligamentum inguinale	Паховая связка	Inguinal ligament
Ligamentum interfoveolare	Межножковая связка	Interfoveolar ligament
Ligamentum reflexum	Загнутая связка	Reflected ligament
Ligamentum teres hepatis	Круглая связка печени	Round ligament of the liver
Ligamentum teres uteri	Круглая связка матки	Round ligament of uterus
M. cremaster	Мышца, поднимающая яичко	Cremaster
M. iliacus	Подвздошная мышца	Iliacus
M. obliquus externus abdominis	Наружная косая мышца живота	External oblique
M. obliquus externus abdominis, aponeurosis	Наружная косая мышца живота, апоневроз	External oblique, aponeurosis
M. obliquus internus abdominis	Внутренняя косая мышца живота	Internal oblique
M. psoas major	Большая поясничная мышца	Psoas major
M. rectus abdominis	Прямая мышца живота	Rectus abdominis
M. transversus abdominis	Поперечная мышца живота	Transversus abdominis
N. genitofemoralis, ramus genitalis	Бедренно-половой нерв, половая ветвь	Genitofemoral nerve, genital branch
N. iliohypogastricus	Подвздошно-подчревный нерв	Iliohypogastric nerve
N. ilioinguinalis	Подвздошно-паховый нерв	Ilio-inguinal nerve
Os pubis	Лобковая кость	Pubis
Peritoneum parietale	Париетальная брюшина	Parietal peritoneum
Plexus pampiniformis	Лозовидное сплетение	Pampiniform plexus
Plica umbilicalis lateralis	Латеральная пупочная складка	Lateral umbilical fold
Plica umbilicalis medialis	Медиальная пупочная складка	Medial umbilical fold
Plica umbilicalis mediana	Срединная пупочная складка	Median umbilical fold
Processus vaginalis peritonei	Влагалищный отросток брюшины	Processus vaginalis
Scrotum	Мошонка	Scrotum
Testis	Яичко	Testis
Umbilicus	Пупок	Umbilicus
Vagina musculi recti abdominis, lamina posterior	Влагалище прямой мышцы живота, задняя пластинка	Rectus sheath, posterior layer
Vagina musculi recti abdominis, linea arcuata	Влагалище прямой мышцы живота, дугообразная линия	Rectus sheath, arcuate line
Vasa testicularia	Яичковые сосуды	Testicular vessels
V. femoralis	Бедренная вена	Femoral vein

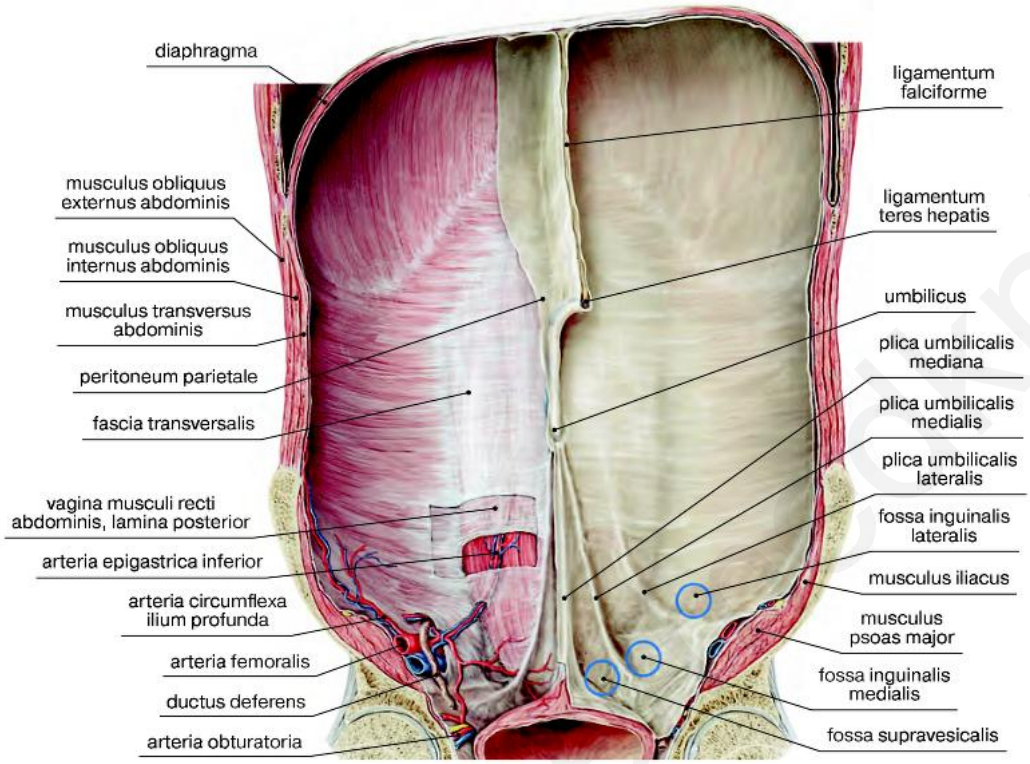

Рис. 5-75. Топография задней поверхности передней брюшной стенки (вид сзади)

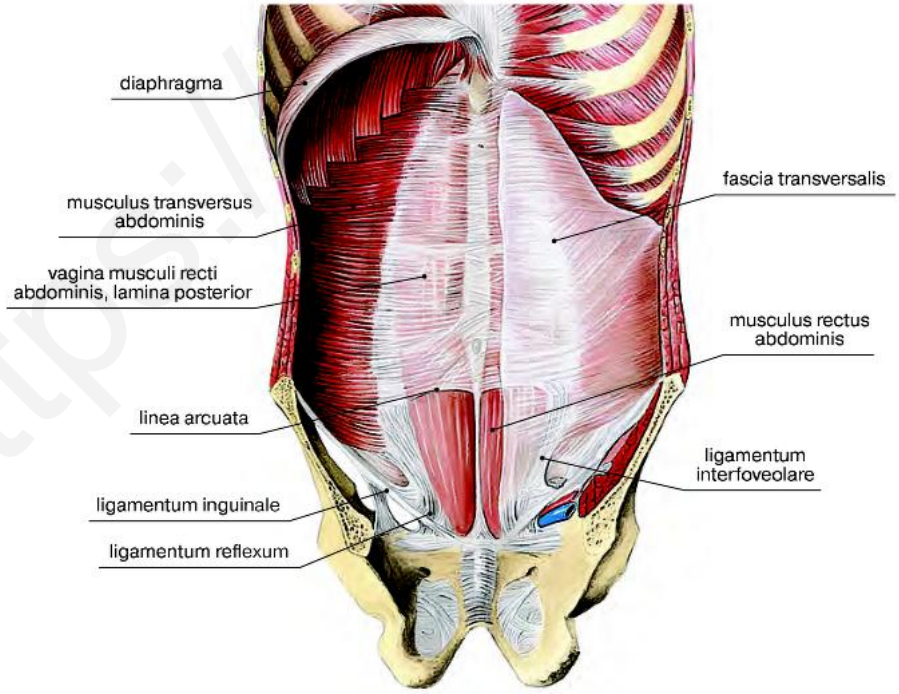

Рис. 5-76. Задняя поверхность передней брюшной стенки после удаления брюшины

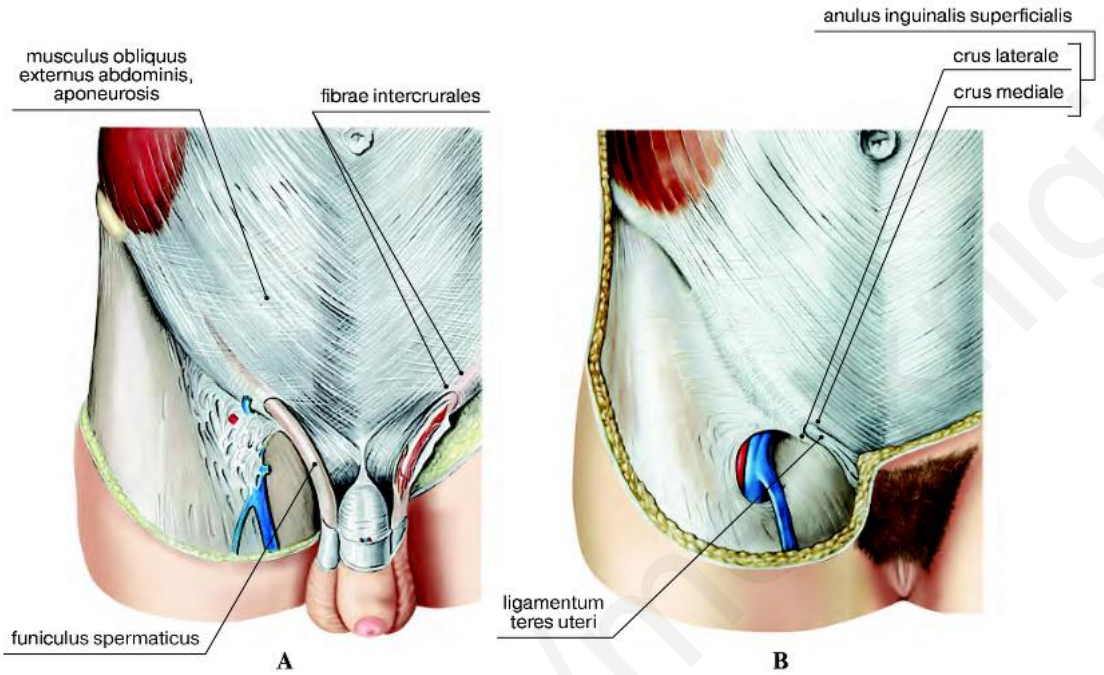

Рис. 5-77. Поверхностное кольцо пахового канала мужчины (A) и женщины (B)

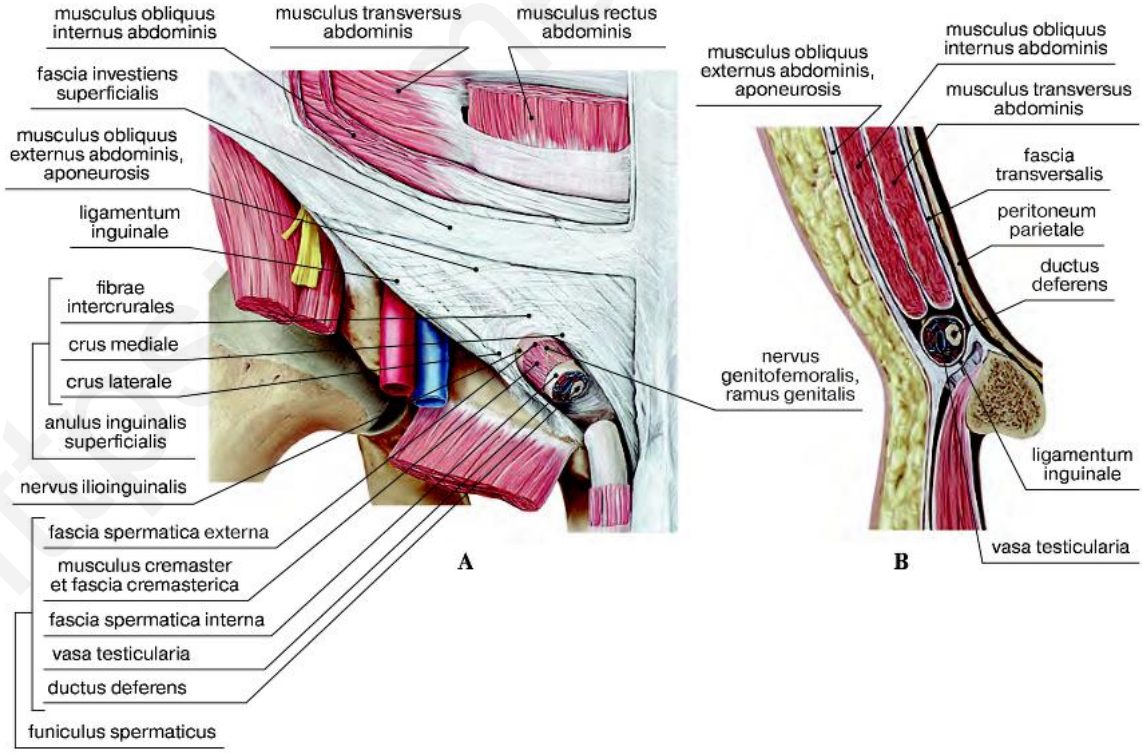

Рис. 5-78. Передняя стенка живота в паховой области. A – послойное строение. B – сагиттальное сечение вблизи поверхностного пахового кольца

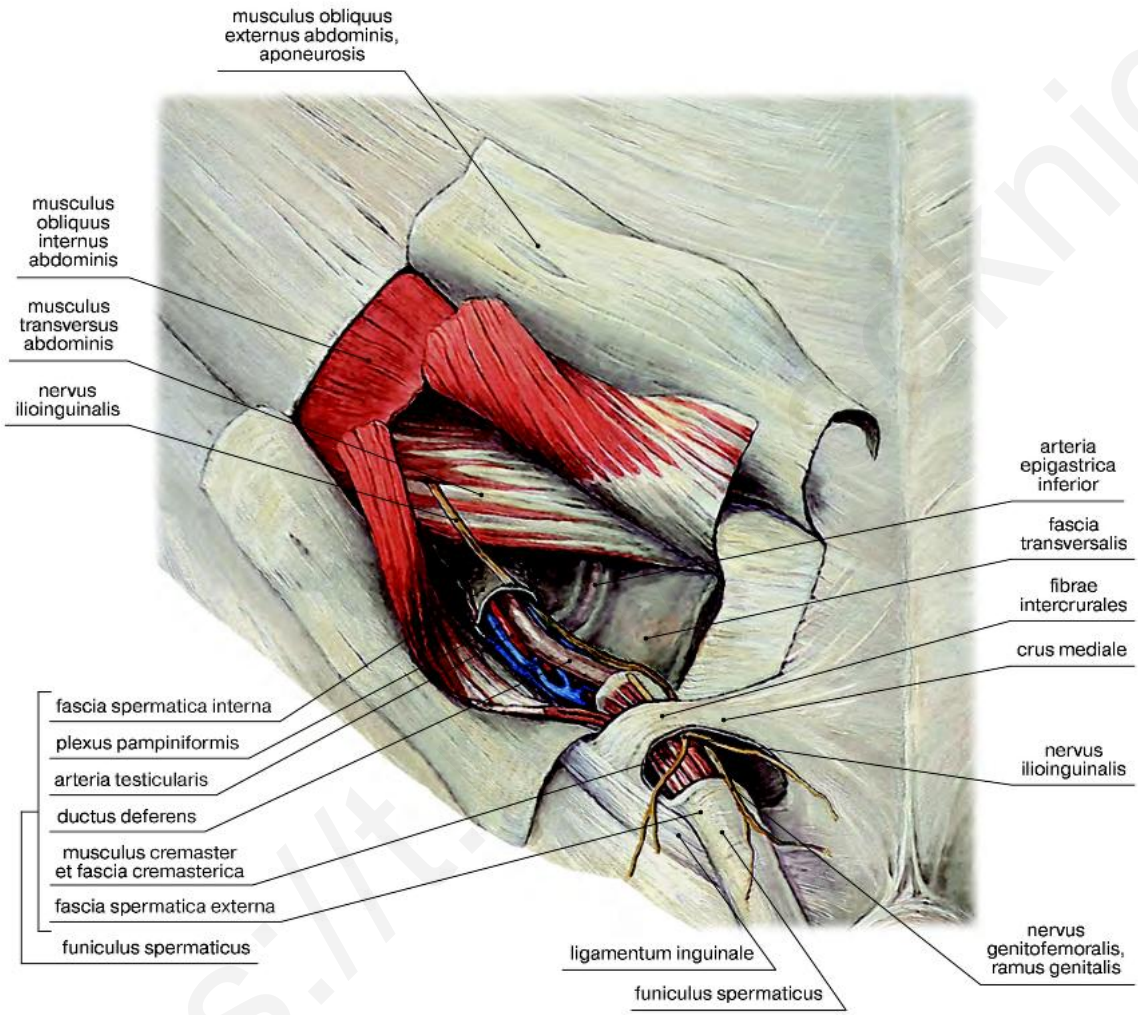

Рис. 5-79. Строение стенок пахового канала.

Передняя стенка – апоневроз наружной косой мышцы живота, внутренняя косая мышца живота. **Верхняя стенка** – нижний край поперечной мышцы живота. **Задняя стенка** – поперечная фасция и брюшина. **Нижняя стенка** – паховая связка.

Такое строение стенок имеет паховый канал у человека с развитой мускулатурой и овально-щелевидной формой пахового промежутка (паховый промежуток – пространство между нижним краем внутренней косой мышцы живота и паховой связкой). Но обычно в анатомической учебной литературе приводится иное строение передней стенки пахового канала, когда фиксируется внимание учащихся на участии внутренней косой мышцы живота в строении верхней стенки пахового канала, что встречается у лиц, предрасположенных к грыженосительству (при треугольной форме пахового промежутка и высоком уровне фиксации внутренней косой мышцы живота к паховой связке), или у грыженосителя, когда нижний край внутренней косой мышцы живота смещается вверх. Именно это строение передней стенки (слабость передней стенки) видят хирурги при вскрытии пахового канала

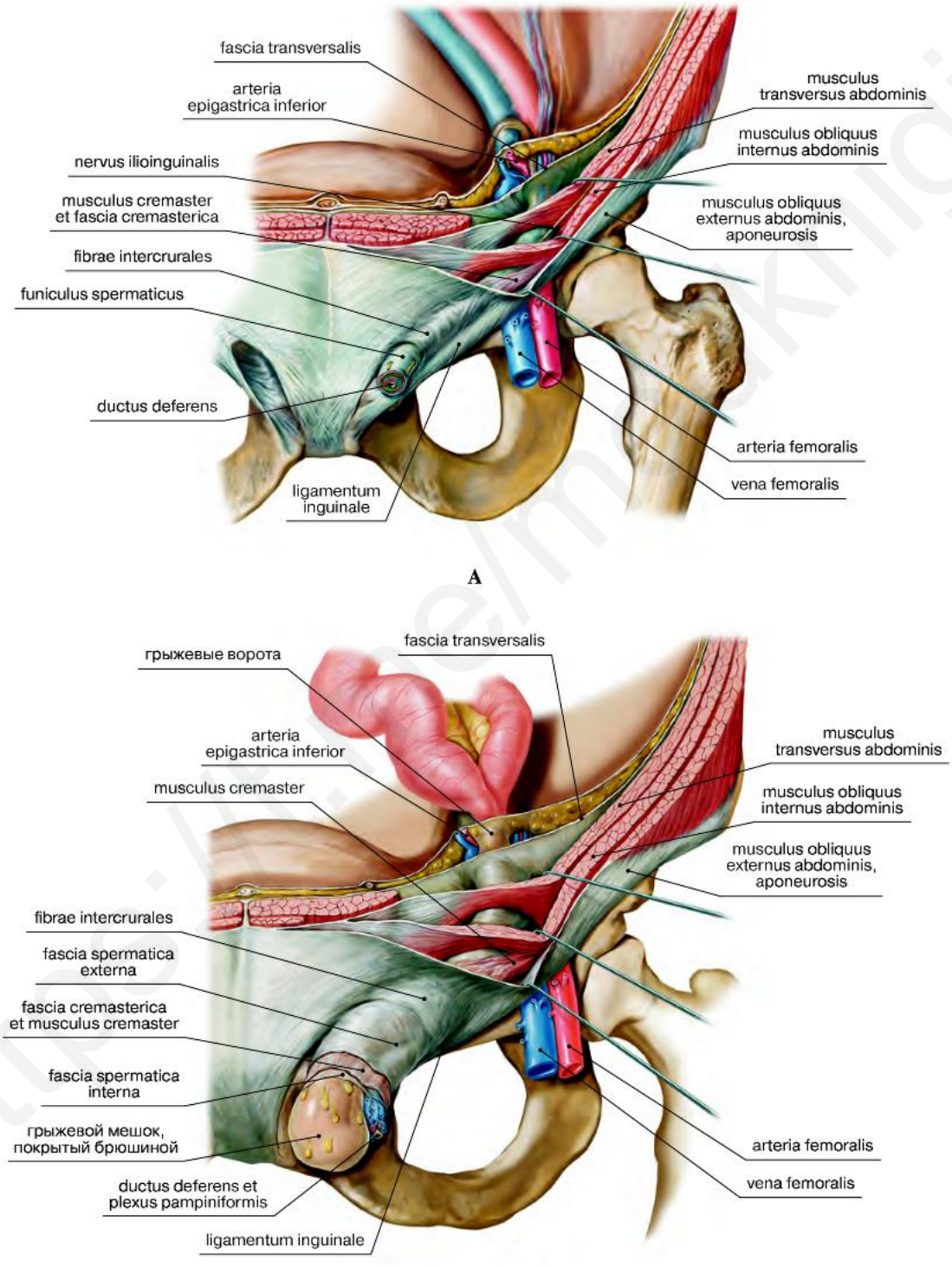

Рис. 5-80. Послойное строение передней стенки живота в паховой области у здорового (А) и грыженосителя (В)

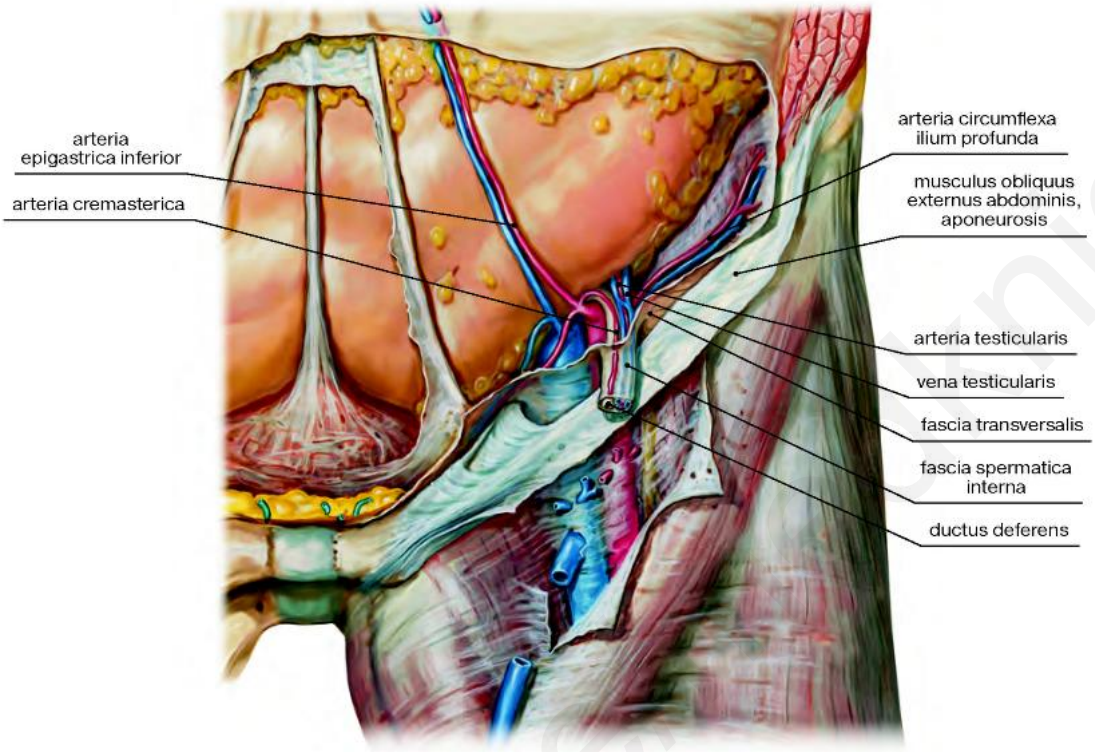

A

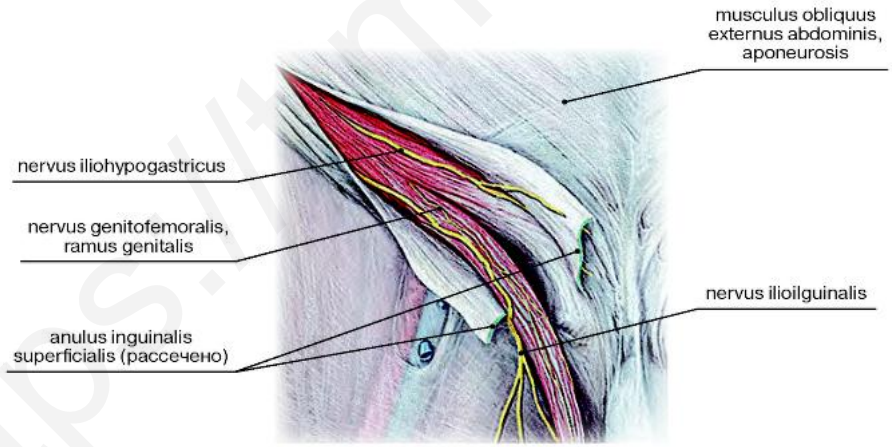

B

Рис. 5-81. Топография сосудов (А) и нервов (В), сопровождающих семенной канатик.

Основные факторы, влияющие на формирование паховых грыж:

- незавершенность опускания яичка в мошонку;
- незаращение влагалищного отростка брюшины;
- высота пахового промежутка (у мужчин высокий, у женщин низкий), связанная с половыми особенностями таза;
- врожденная или приобретенная слабость передней стенки пахового канала в результате фиксации внутренней косой мышцы живота к наружной трети паховой связки;
- слабое развитие мышц стенок живота, регулирующих внутрибрюшное давление.

Паховые грыжи чаще развиваются у мужчин, чем у женщин

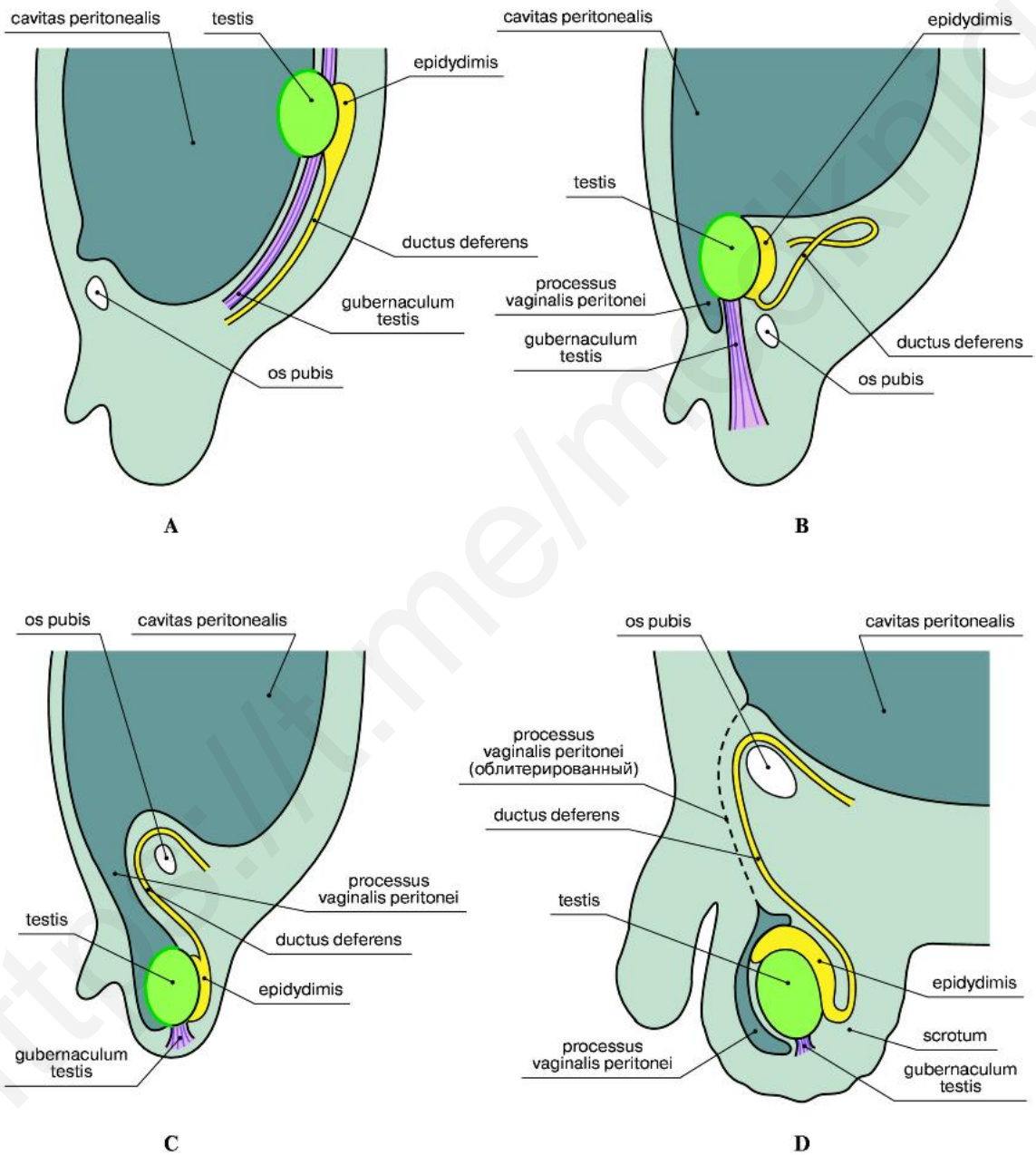

Рис. 5-82. Этапы опускания яичка (сагиттальное сечение).
A – 2 месяца внутриутробного развития. B – 3 месяца внутриутробного развития.
C – новорожденный. D – после облитерации влагалищного отростка брюшины

Функциональная характеристика мышц промежности

Мышца	Начало	Прикрепление	Функция	Иннервация
Поверхностная группа				
Мышцы мочеполовой области				
Поверхностная поперечная мышца промежности	Седалищная кость	Центр промежности	Укрепление центра промежности Способствует эрекции	Крестцовое сплетение – мышечные ветви промежностной части полового нерва (S1–S4)
Седалищно-пещеристая мышца	Седалищный бугор	Белочная оболочка пещеристого тела полового члена (клитора)	Способствует эрекции	
Луковично-губчатая мышца	Шов на нижней поверхности луковицы полового члена Сухожильный центр промежности	Тыльная поверхность белочной оболочки полового члена	Способствует эрекции	
Уретровагинальный сфинктер		Тыльная поверхность белочной оболочки клитора	Суживает вход влагалища	
Мышцы анальной области				
Наружный сфинктер заднего прохода	Верхушка копчика	Центр промежности	Сжимает (закрывает) анальный канал	
Глубокая группа				
Мышцы мочеполовой области				
Глубокая поперечная мышца промежности	Ветви седалищной и лобковой костей	Центр промежности	Сжимает мочеиспускательный канал, влагалище	Крестцовое сплетение – мышечные ветви промежностной части полового нерва (S1–S4)
Наружный сфинктер мочеиспускательного канала	Мышца состоит преимущественно из циркулярных волокон, окружающих мочеиспускательный канал, простату, влагалище		Сжимает мочеиспускательный канал, влагалище	
Мышцы анальной области				
Мышца, поднимающая задний проход	Внутренняя поверхность нижней ветви лобковой кости Сухожильная дуга мышцы, поднимающей задний проход	Стенка прямой кишки Стенка мочевого пузыря Оболочка простаты Стенка влагалища	Поднимает тазовое дно Подтягивает вперед и вверх задний проход Суживает просвет влагалища	
Копчиковая мышца	Седалищная ость	Край нижних крестцовых и копчиковых позвонков	Укрепляет заднюю часть тазового дна	Копчиковое сплетение, мышечные ветви (S4,5, Co1)

https://t.me/medknigi

Фасции промежности

Латинские термины	Эквиваленты	
	Русскоязычные	Англоязычные
Anus	Задний проход	Anus
Centrum perineale, centrum perinei	Центр промежности	Perineal body
Corpus anococcygeum	Заднепроходно-копчиковое тело	Anococcygeal body
Fascia inferior diaphragmatis pelvis	Нижняя фасция диафрагмы таза	Inferior fascia of pelvic diaphragm
Fascia penis profunda	Глубокая фасция полового члена	Fascia profunda of penis
Fascia obturatoria	Запирательная фасция	Obturator fascia
Fascia perinei	Фасция промежности	Perineal fascia
Ligamentum sacrospinale	Крестцово-остистая связка	Sacrospinous ligament
Membrana perinei	Промежностная мембрана	Perineal membrane
M. bulbospongiosus	Луковично-губчатая мышца	Bulbospongiosus
M. gluteus maximus	Большая ягодичная мышца	Gluteus maximus
M. iliococcygeus	Подвздошно-копчиковая мышца	Iliococcygeus
M. ischiocavernosus	Седалищно-пещеристая мышца	Ischiocavernosus
M. levator ani	Мышца, поднимающая задний проход	Levator ani
M. obturatorius internus	Внутренняя запирательная мышца	Obturatorius internus
M. pubococcygeus	Лобково-копчиковая мышца	Pubococcygeus
M. puborectalis	Лобково-прямокишечная мышца	Puborectalis
M. sphincter ani externus	Наружный сфинктер заднего прохода	External anal sphincter
M. sphincter ani externus, pars profunda	Наружный сфинктер заднего прохода, глубокая часть	External anal sphincter, deep part
M. sphincter ani externus, pars subcutanea	Наружный сфинктер заднего, прохода, подкожная часть	External anal sphincter, subcutaneous part
M. sphinter ani externus, pars superficialis	Наружный сфинктер заднего прохода, поверхностная часть	External anal sphincter, superficial part
M. transversus perinei superficialis	Поверхностная поперечная мышца промежности	Superficial transverse perineal muscle
Ramus ossis ischii	Ветвь седалищной кости	Ramus of ischium
Tuber ischiadicum	Седалищный бугор	Ischial tuberosity

Термины

Традиционные и номенклатурные	Международная анатомическая терминология (IAT)
Поверхностная (подкожная) фасция промежности	Перепончатый слой подкожной ткани промежности
Поверхностный листок собственной фасции промежности (поверхностная фасция промежности BNA, PNA)	Фасция промежности, поверхностная выстилающая фасция промежности, глубокая выстилающая фасция промежности*
Средний листок собственной фасции промежности (нижняя фасция мочеполовой диафрагмы BNA, PNA)	Мембрана промежности
Глубокий листок собственной фасции промежности (верхняя фасция мочеполовой диафрагмы BNA, PNA)	Термины «мочеполовая диафрагма» и «верхняя фасция мочеполовой диафрагмы» не рекомендованы к использованию**
Сухожильный центр промежности	Центр промежности, тело промежности
Заднепроходно-копчиковая связка	Заднепроходно-копчиковое тело

* Глубокая выстилающая фасция промежности в англоязычной литературе – отроги фасции промежности, образующие фасциальные влагалища для поверхностной поперечной мышцы промежности, для седалищно-пещеристой и луковично-губчатой мышц.

** Термин «мочеполовая диафрагма» широко используется в отечественной и зарубежной литературе, а верхняя фасция мочеполовой диафрагмы именуется в англоязычной литературе как фасция глубокой поперечной мышцы промежности.

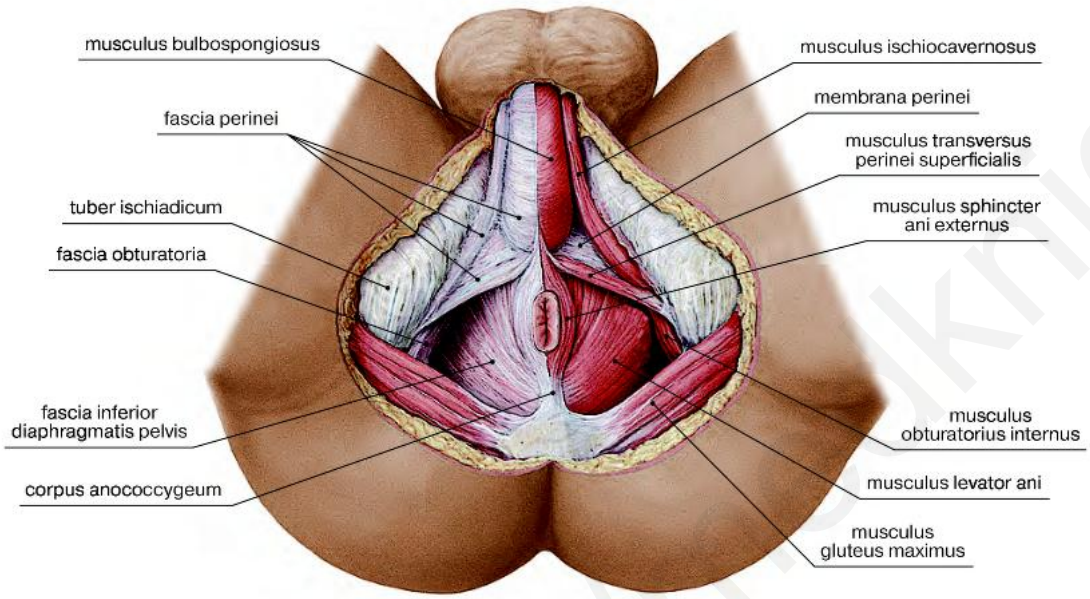

A

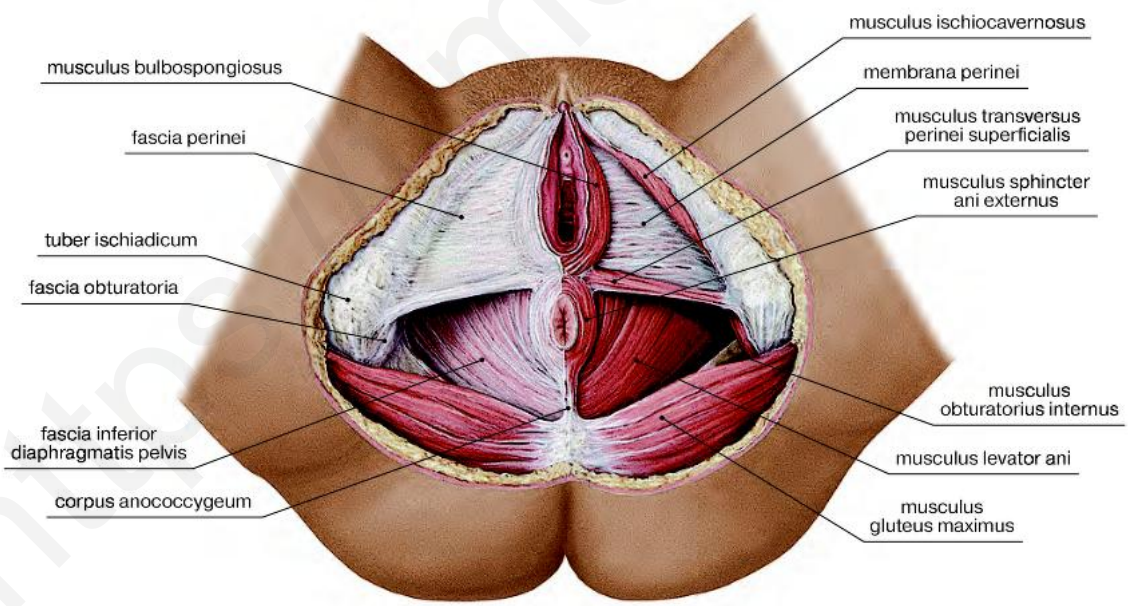

B

Рис. 5-83. Фасции и мышцы мужской (А) и женской (В) промежности

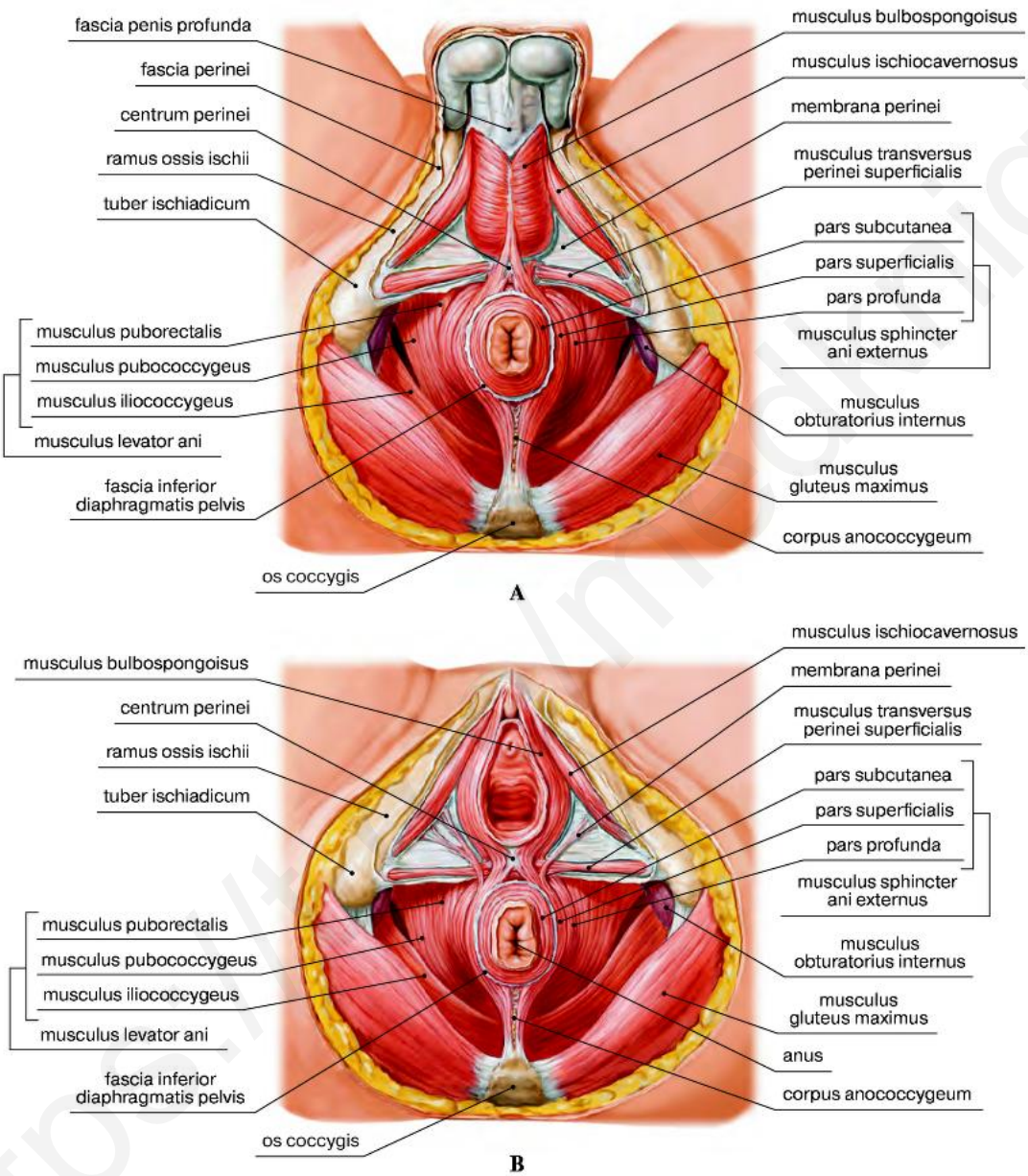

Рис. 5-84. Мышцы и фасции мужской (А) и женской (В) промежности.

Мышцы промежности делят по глубине залегания и по положению

Мышцы мочеполовой области:

- поверхностные (поверхностная поперечная мышца промежности, седалищно-пещеристая мышца, луковично-губчатая мышца);
- глубокие (глубокая поперечная мышца промежности, наружный сфинктер уретры), образующие мочеполовую диафрагму.

Мышцы анальной области:

- поверхностные мышцы (наружный сфинктер заднего прохода);
- глубокие мышцы (мышца, поднимающая задний проход, копчиковая мышца).

Мышцу, поднимающую задний проход, копчиковую мышцу относят и к нижней стенке полости живота – они входят в состав диафрагмы таза, закрывающей выход из полости малого таза.

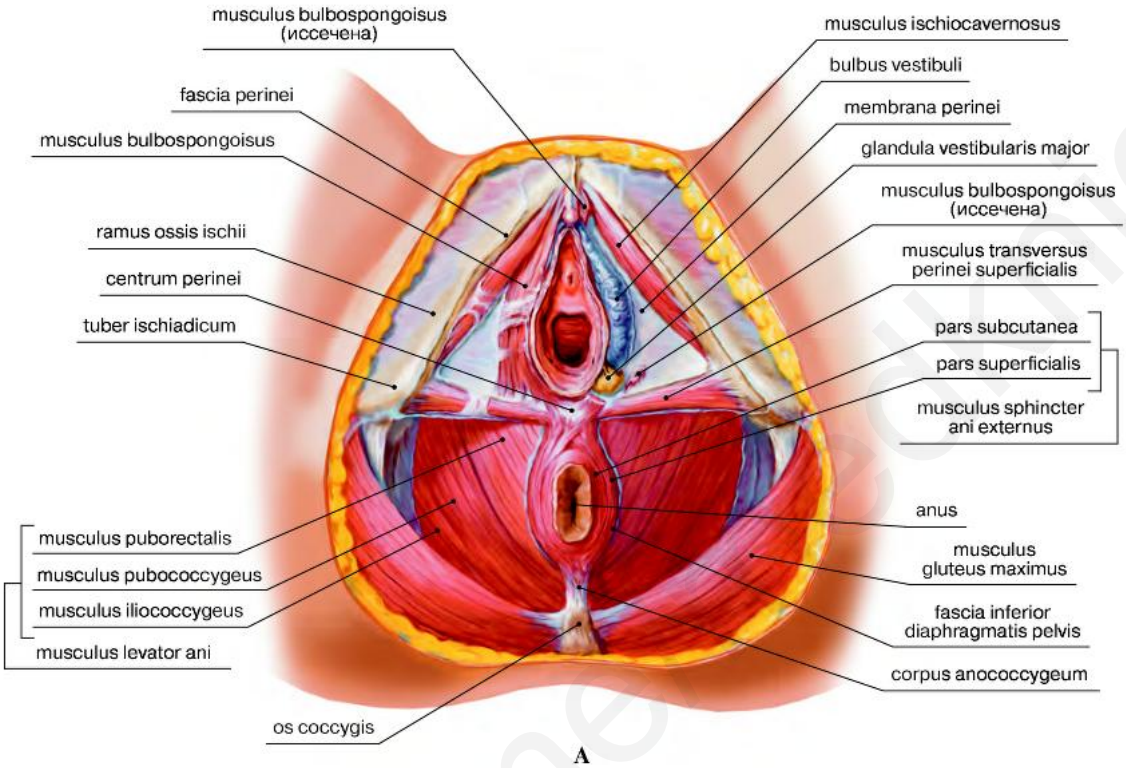

A

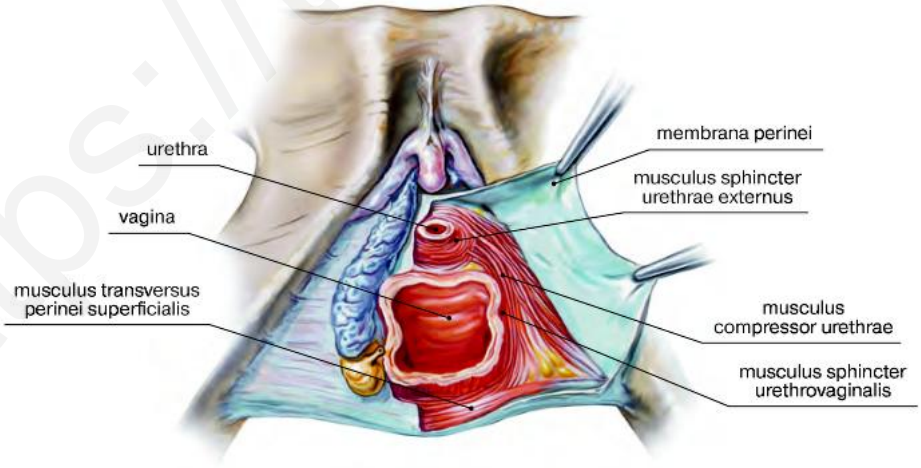

B

Рис. 5-85. Мышцы и фасции мочеполовой области женской промежности (A, B)

https://t.me/medkingi

Мышцы промежности

Латинские термины	Эквиваленты	
	Русскоязычные	Англоязычные
Anus	Задний проход	Anus
Arcus tendineus musculi levatoris ani	Сухожильная дуга мышцы, поднимающей задний проход	Tendinous arch of levator ani
Canalis analis	Заднепроходный канал	Anal canal
A. dorsalis penis	Дорсальная артерия полового члена	Dorsal artery of penis
A. profunda penis	Глубокая артерия полового члена	Deep artery of penis
Centrum perinei	Центр промежности	Perineal centrum
Corpus anococygeum	Заднепроходно-копчиковое тело	Anococcygeal body
Corpus perineale	Тело промежности	Perineal body
Fascia diaphragmatis urogenitalis superior	Верхняя фасция мочеполовой диафрагмы	Superior fascia of urogenital diaphragm
Fibrae prerectales	Впередипрямокишечные волокна	Prerectal fibers
Hiatus urogenitalis	Мочеполовая щель	Urogenital hiatus
Ligamentum pubicum inferius	Нижняя лобковая связка	Inferior pubic ligament
Ligamentum sacrospinale	Крестцово-остистая связка	Sacrospinous ligament
Ligamentum sacrotuberale	Крестцово-бугорная связка	Sacroruberous ligament
Membrana perinei	Промежностная мембрана	Perineal membrane
M. bulbospongiosus	Луковично-губчатая мышца	Bulbospongiosus
M. ischiococcygeus	Седалищно-копчиковая мышца	Ischiococcygeus
M. gluteus maximus	Большая ягодичная мышца	Gluteus maximus
M. ischiocavernosus	Седалищно-пещеристая мышца	Ischiocavernosus
M. iliococcygeus	Подвздошно копчиковая мышца	Iliococcygeus
M. levator ani	Мышца, поднимающая задний проход	Levator ani
M. obturatorius internus	Внутренняя запирательная мышца	Obturatorius internus
M. piriformis	Грушевидная мышца	Piriformis
M. pubococcygeus	Лобково-копчиковая мышца	Pubococcygeus
M. puborectalis	Лобково-прямокишечная мышца	Puborectalis
M. sphincter ani externus	Наружный сфинктер заднего прохода	External anal sphincter
M. transversus perinei profundus	Глубокая поперечная мышца промежности	Deep transverse perineal muscle
M. transversus perinei superficialis	Поверхностная поперечная мышца промежности	Superficial transverse perineal muscle
Os coccygis	Копчик	Coccyx
Ramus ossis ischii	Ветвь седалищной кости	Ramus of ischium
Spatium retropubicum	Позадилобковое пространство	Retropubic space
Symphysis pubica	Лобковый симфиз	Pubic symphysis
Tuber ischiadicum	Седалищный бугор	Ischial tuberosity
Urethra	Мочеиспускательный канал	Urethra
Vagina	Влагалище	Vagina
V.dorsalis profunda penis	Глубокая дорсальная вена полового члена	Deep vein of penis

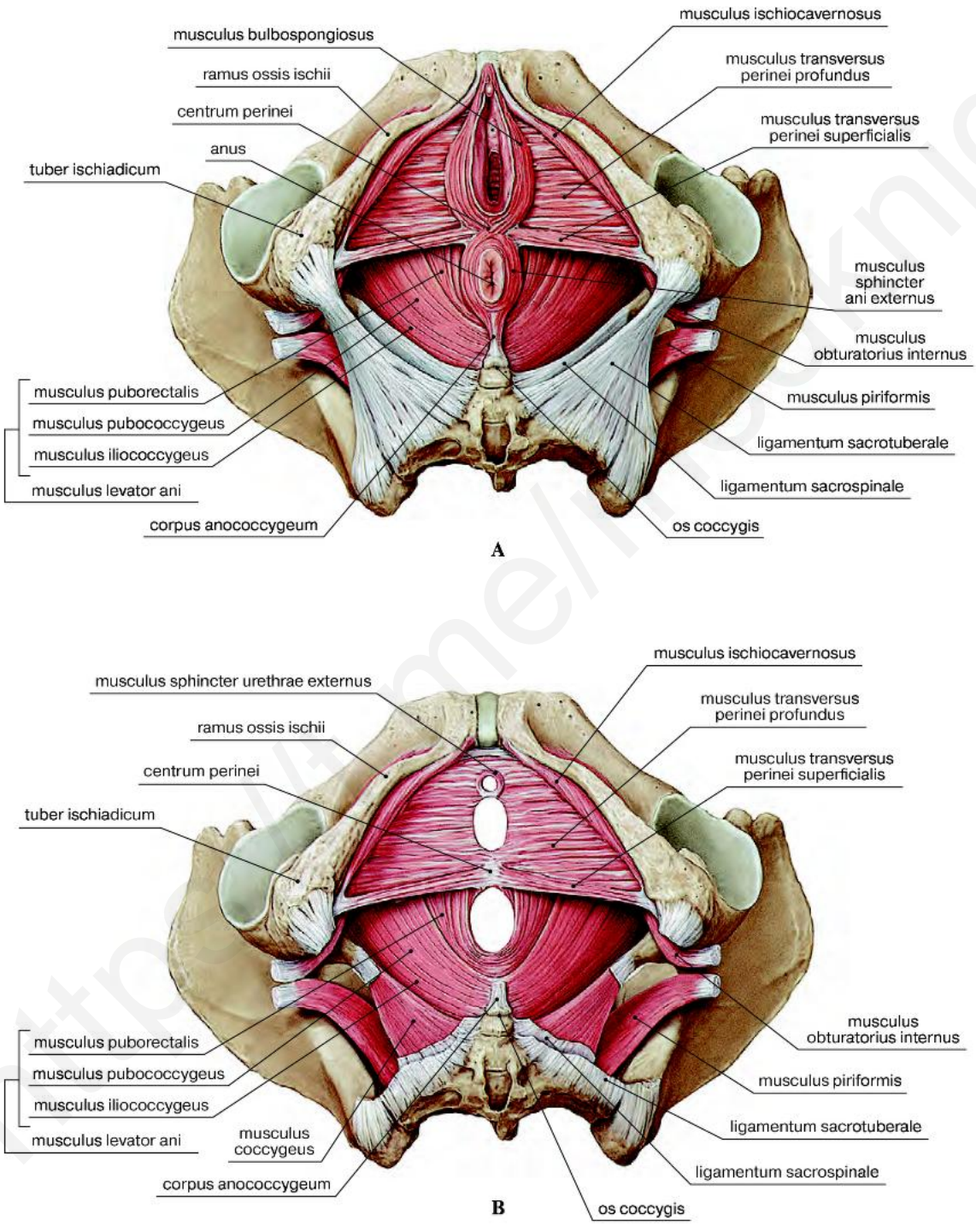

Рис. 5-86. Мышцы женской промежности (вид снизу)

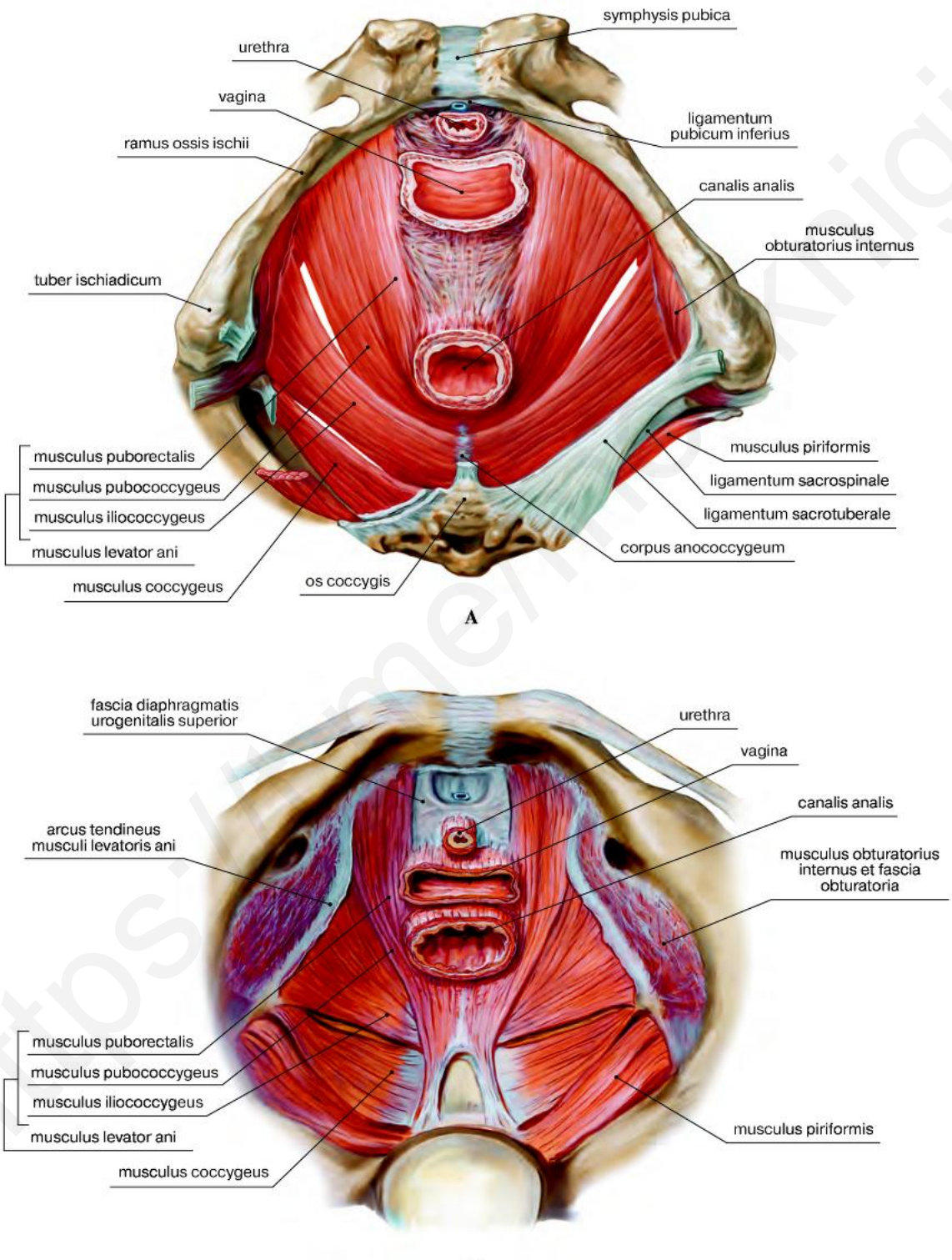

Рис. 5-87. Мышцы женской промежности. А – вид снизу. В – вид сверху

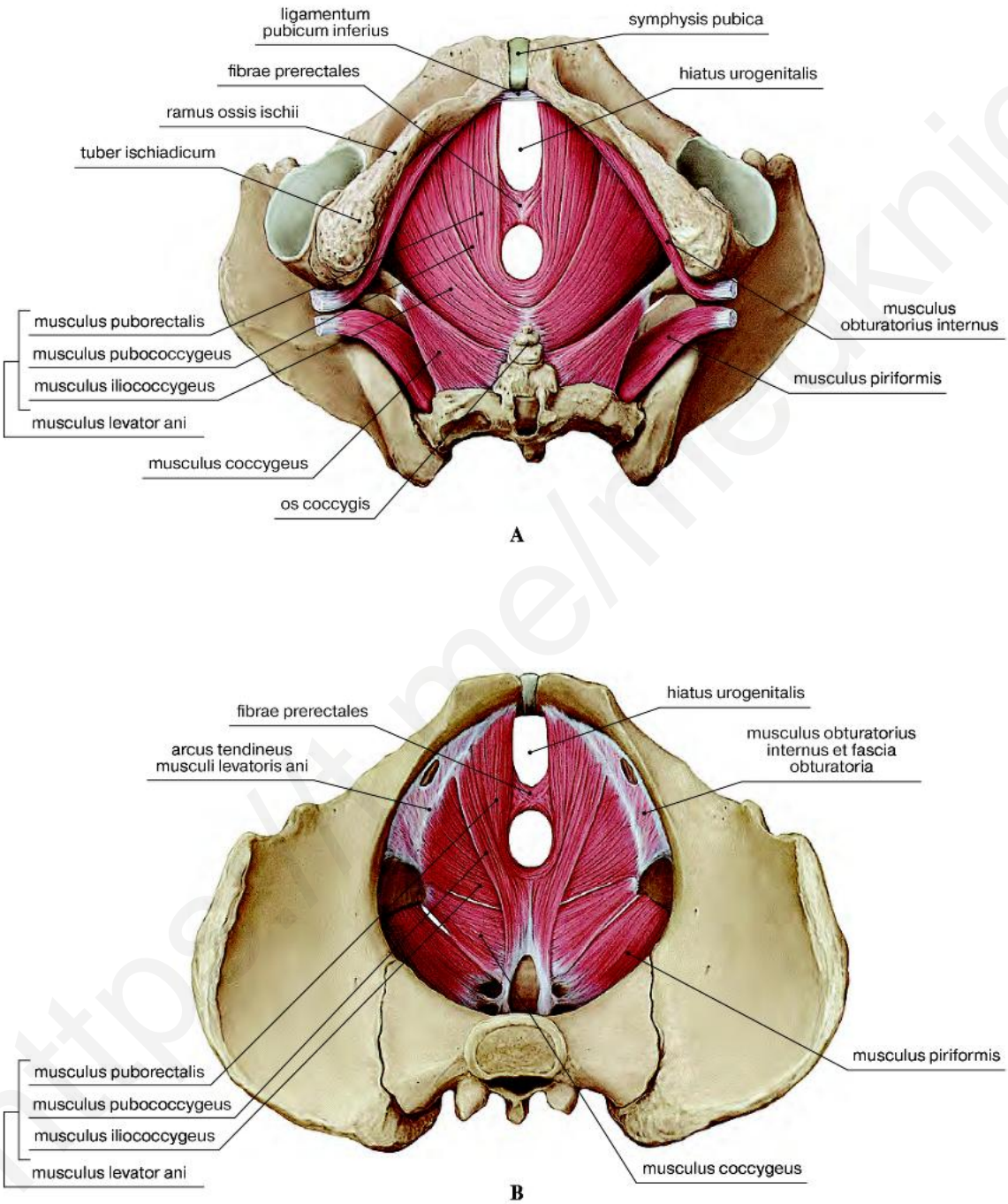

Рис. 5-88. Мочеполовая щель диафрагмы таза. Вид снизу (A), вид сверху (B)

https://t.me/medknigi

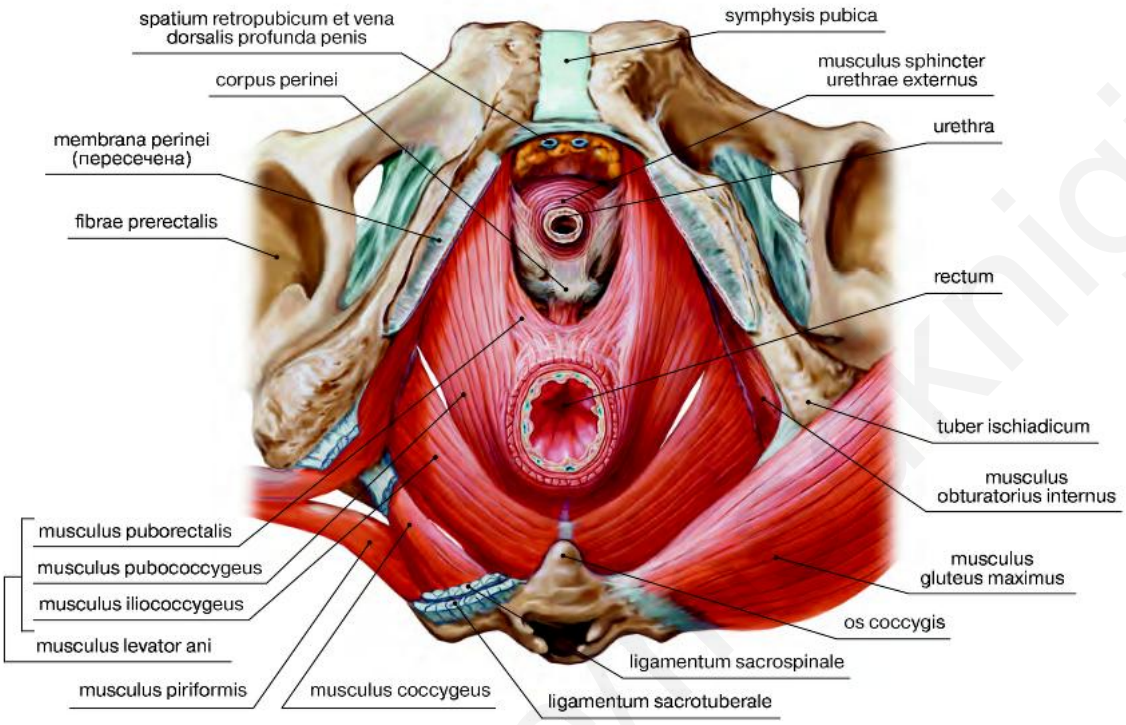

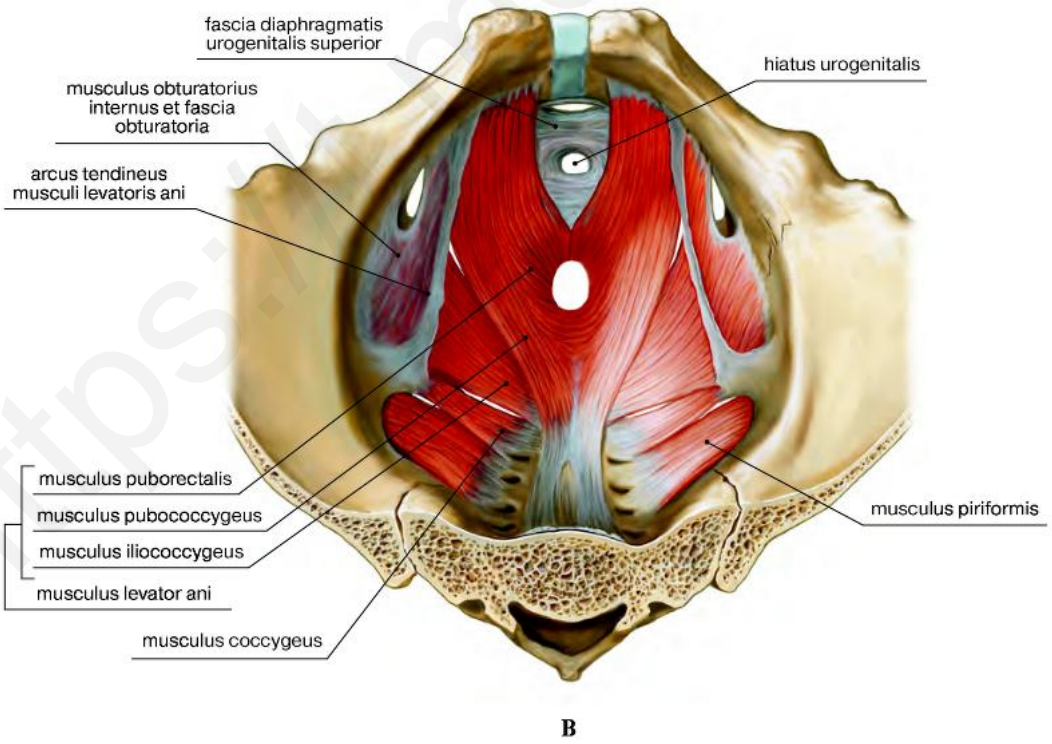

Рис. 5-89. Мышцы мужской промежности после удаления поперечных мышц промежности. А – вид снизу. В – вид сверху

https://t.me/medknigi

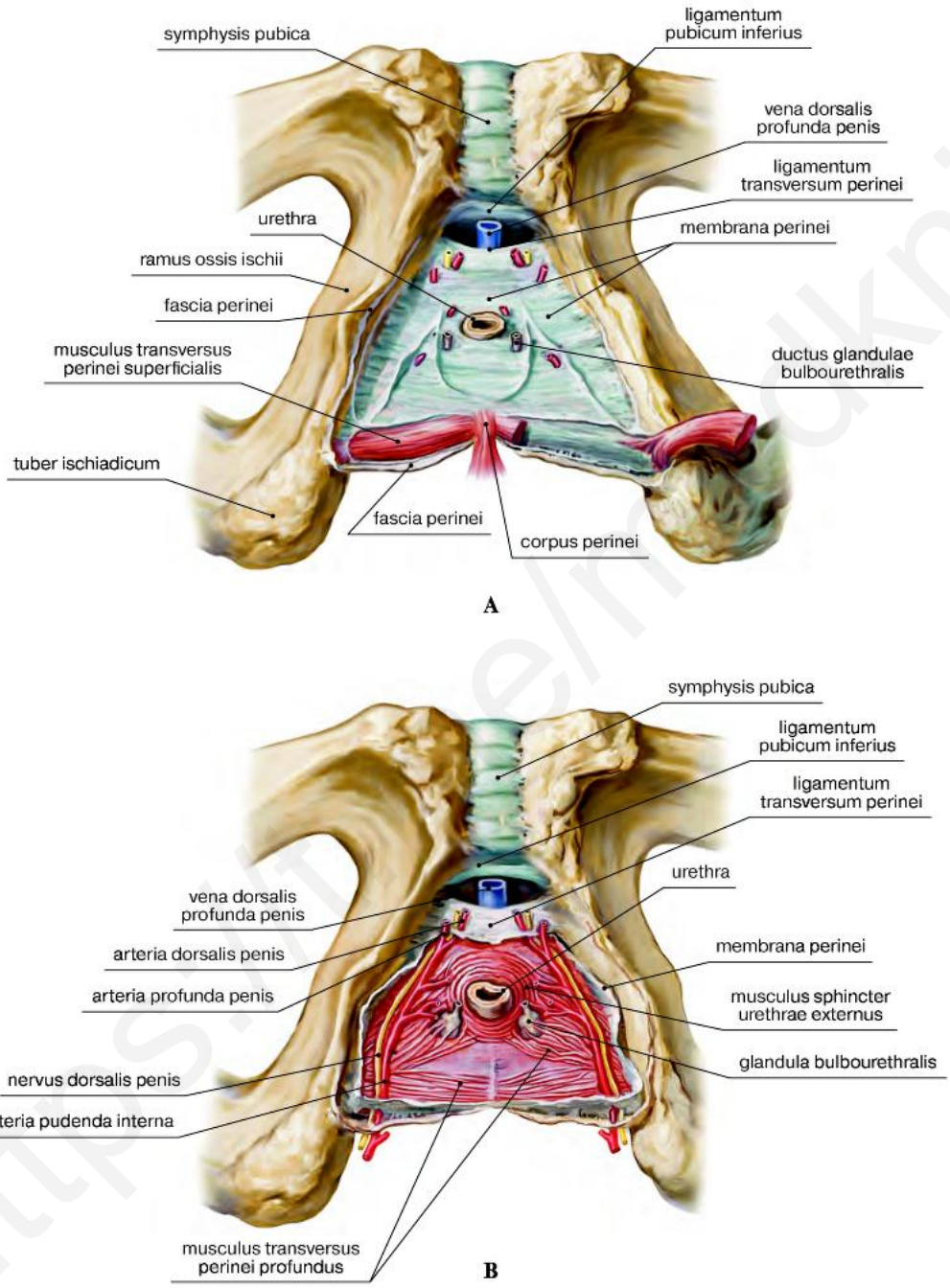

Рис. 5-90. Мочеполовая диафрагма мужской промежности. А – промежностная мембрана. В – глубокая поперечная мышца промежности и наружный сфинктер мочеиспускательного канала

Мочеполовая диафрагма – комплекс, состоящий из мышц (глубокая поперечная мышца промежности, наружный сфинктер мочеиспускательного канал) и покрывающих их фасций [промежностная мембрана (IAT) или нижняя фасция мочеполовой диафрагмы (PNA), верхняя фасция мочеполовой диафрагмы (PNA)]

https://vk.com/medknigi

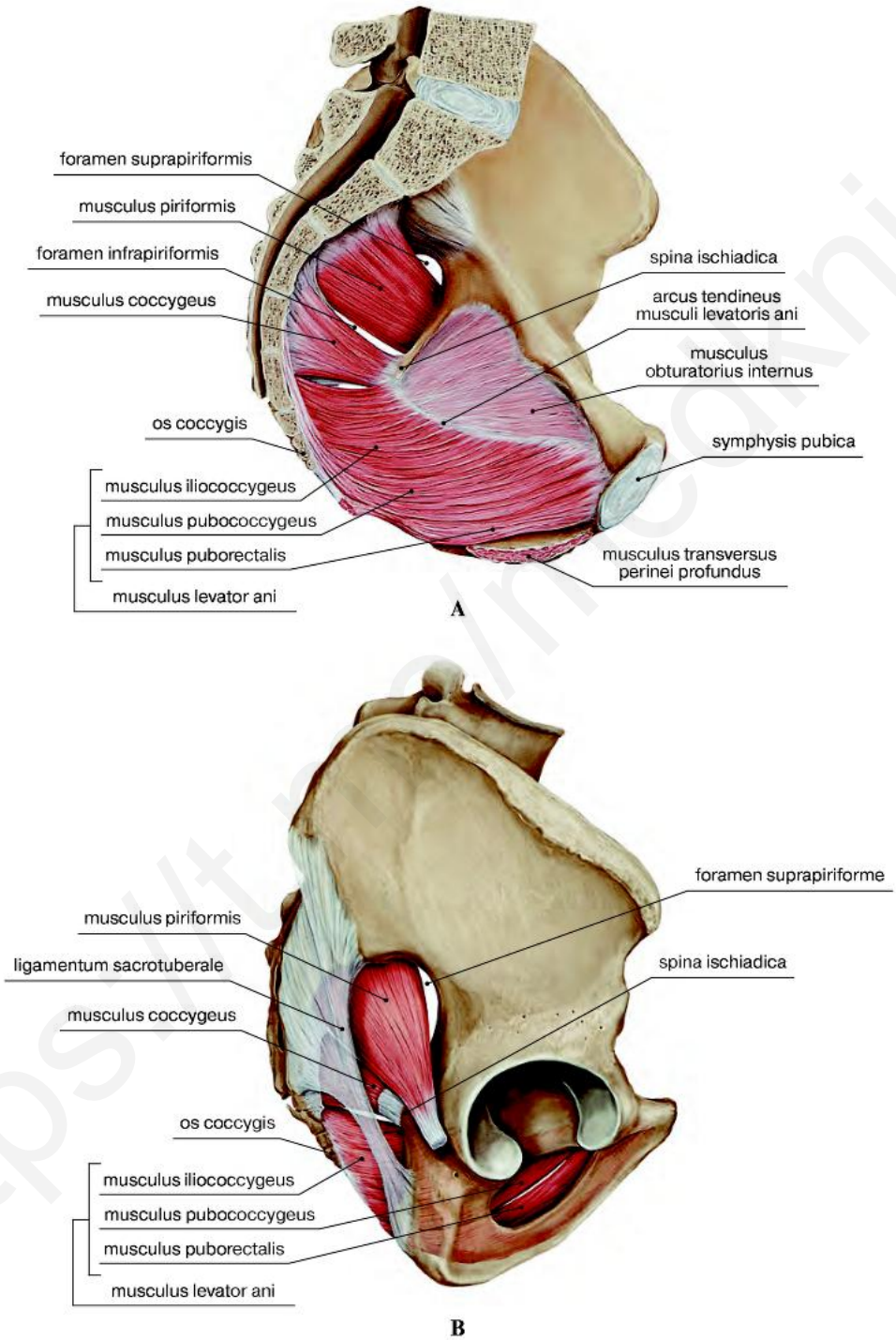

Рис. 5-91. Мышцы диафрагмы таза. Вид изнутри (A), вид снаружи (B)

Диафрагма таза – комплекс, состоящий из мышцы, поднимающей задний проход, копчиковой мышцы и фасций их покрывающих (нижняя фасция диафрагмы таза, верхняя фасция диафрагмы таза). Диафрагма таза занимает пограничное положение между промежностью и полостью малого таза.

https://t.me/medknigi

Топография промежности

Латинские термины	Эквиваленты	
	Русскоязычные	Англоязычные
Anus	Задний проход	Anus
Bulbus vestibuli	Луковица преддверия	Bulb of vestibule
Cavitas peritonei	Брюшинная полость	Peritoneal cavity
Corpus cavernosum penis	Пещеристое тело полового члена	Corpus cavernosum of penis
Corpus spongiosum penis	Губчатое тело полового члена	Corpus spongiosum of penis
Crus clitoridis	Ножка клитора	Crus of clitoris
Crus penis	Ножка полового члена	Crus of penis
Diaphragma pelvis	Диафрагма таза	Pelvic diaphragm
Diaphragma urogenitalis	Мочеполовая диафрагма	Urogenital diaphragm
Fascia inferior diaphragmatis pelvis	Нижняя фасция диафрагмы таза	Inferior fascia of pelvic diaphragm
Fascia superior diaphragmatis pelvis	Верхняя фасция диафрагмы таза	Superior fascia of pelvic diaphragm
Fascia diaphragmatis urogenitalis inferior	Нижняя фасция мочеполовой диафрагмы	Inferior fascia of urogenital diaphragm
Fascia diaphragmatis urogenitalis superior	Верхняя фасция мочеполовой диафрагмы	Superior fascia of urogenital diaphragm
Fascia obturatoria	Запирательная фасция	Obturator fascia
Fascia perinei	Фасция промежности	Perineal fascia
Fossa ischioanalis	Седалищно-анальная ямка	Ischio-anal fossa
Fossa ischioanalis, recessus anterior	Седалищно-анальная ямка, передний карман	Ischio-anal fossa, anterior recess
Glandula bulbourethralis	Бульбоуретральная железа	Bulbo-urethral gland
Ligamentum sacrotuberale	Седалищно-бугорная связка	Sacrotuberous ligament
Membrana perinei	Промежностная мембрана	Perineal membrane
M. bulbospongiosus	Луковично-губчатая мышца	Bulbospongiosus
M. gluteus maximus	Большая ягодичная мышца	Gluteus maximus
M. ischiocavernosus	Седалищно-пещеристая мышца	Ischiocavernosus
M. levator ani	Мышца, поднимающая задний проход	Levator ani
M. obturatorius internus	Внутренняя запирательная мышца	Obturator internus
M. sphincter urethrae externus	Наружный сфинктер мочеиспускательного канала	External urethral sphincter
M. transversus perinei profundus	Глубокая поперечная мышца промежности	Deep transverse perineal muscle
M. transversus perinei superficialis	Поверхностная поперечная мышца промежности	Superficial transverse perineal muscle
N. pudendus	Половой нерв	Pudendal nerve
Peritoneum parietale	Пристеночная брюшина	Parietal peritoneum
Plica rectouterina (rectovesicalis)	Прямокишечно-маточная (прямокишечно-пузырная) складка	Recto-uterine (rectovesical) fold
Prostata	Простата	Prostate
Saccus subcutaneus perinei	Подкожный мешок промежности	Subcutaneous perineal pouch
Spatium extraperitoneale	Внебрюшинное пространство (малого таза)	Extraperitoneal space
Spatium retropubicum	Позадилобковое пространство	Retropubic space
Spatium superficiale perinei	Поверхностное пространство промежности	Superficial perineal pouch
Spatium profundum perinei	Глубокое пространство промежности	Deep perineal pouch
Musculus sphincter ani externus	Наружный сфинктер заднего прохода	External anal sphincter
Musculus sphincter ani internus	Внутренний сфинктер заднего прохода	Internal anal sphincter
Ureter	Мочеточник	Ureter
Urethra	Мочеиспускательный канал	Urethra
Uterus	Матка	Uterus
Vagina	Влагалище	Vagina
Vasa pudendae internae	Внутренние половые сосуды	Internal pudendal vessels

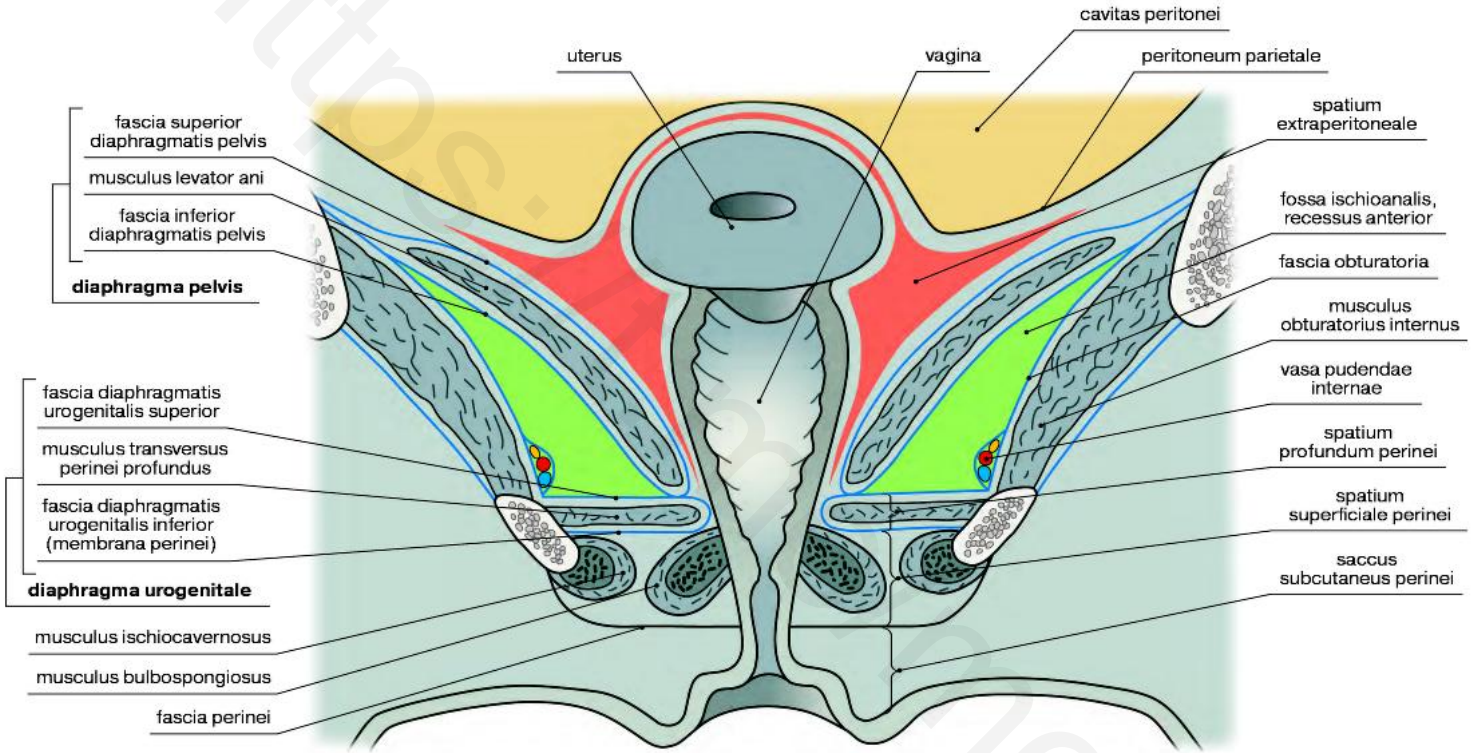

Рис. 5-92. Этажи полости малого таза и пространства промежности.

Выделяют три этажа полости малого таза: брюшинный, внебрюшинный (подбрюшинный), промежностный:

- **брюшинный этаж** – часть общей полости брюшины ниже пограничной линии;
- **границы подбрюшинного этажа**:
  - верхняя – брюшина;
  - нижняя – диафрагма таза (мышца, поднимающая задний проход и покрывающие её фасции);
- **промежностный этаж** – часть полости малого таза, расположенная ниже диафрагмы таза, в которой в пределах мочеполовой области различают:
  - глубокое пространство (мешок по IAT) промежности – соответствует мочеполовой диафрагме;
  - поверхностное пространство промежности – расположено между фасцией промежности и промежностной мембраной;
  - подкожный мешок промежности расположен между фасцией промежности и подкожной фасцией промежности.

В анальной области промежностной части малого таза выделяют седалищно-анальную ямку, которая располагается между подкожной фасцией промежности, нижней фасцией диафрагмы таза и запирательной фасцией. Передний её карман заходит в мочеполовую область и располагается между мочеполовой диафрагмой и диафрагмой таза, задний – сообщается с глубоким подъягодичным пространством. Левая и правая ямки сообщаются спереди и сзади анального канала

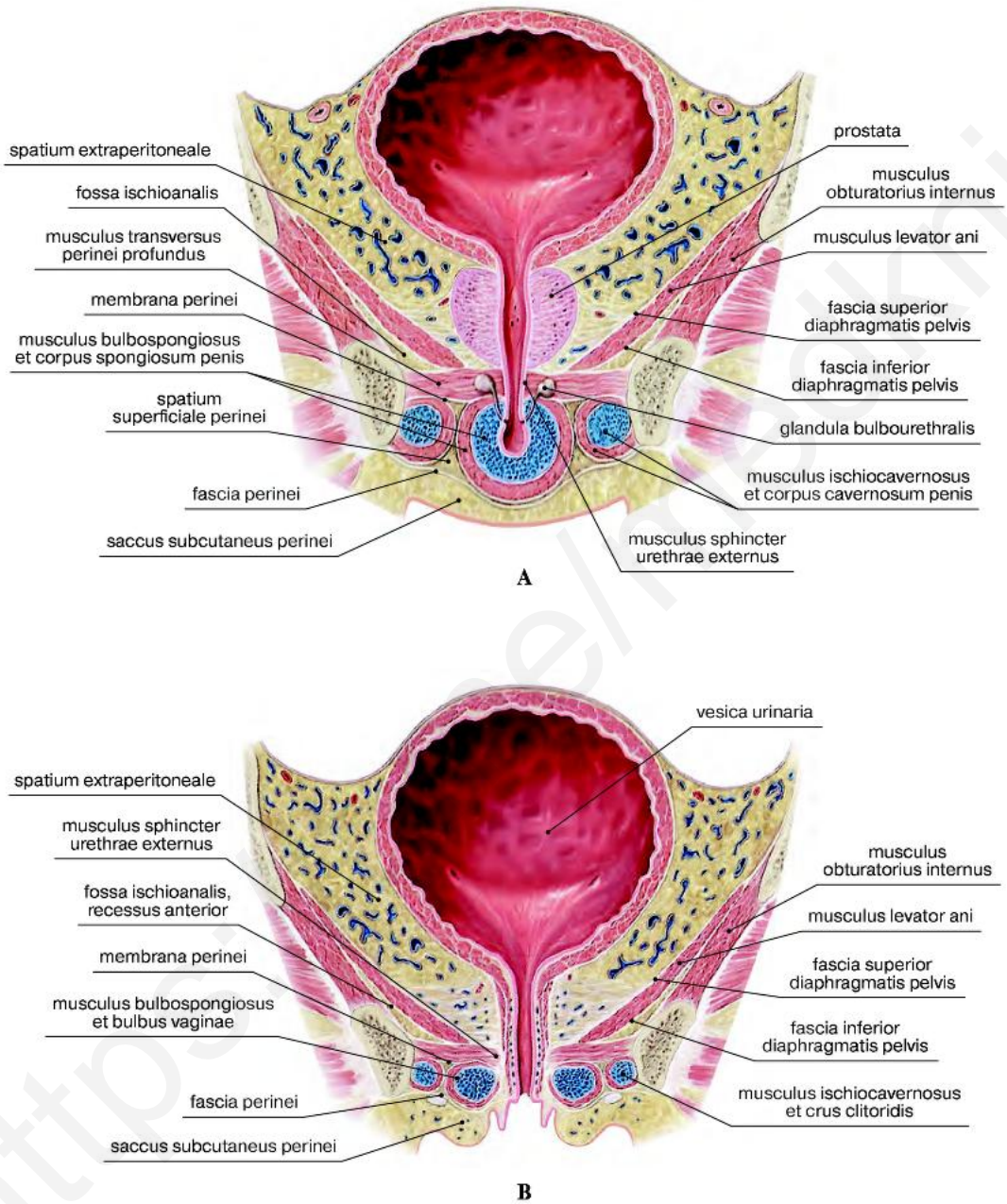

Рис. 5-93. Топография промежности на фронтальных сечениях через мочевой пузырь и простату у мужчины (А), через мочевой пузырь и преддверие влагалища у женщины (В)

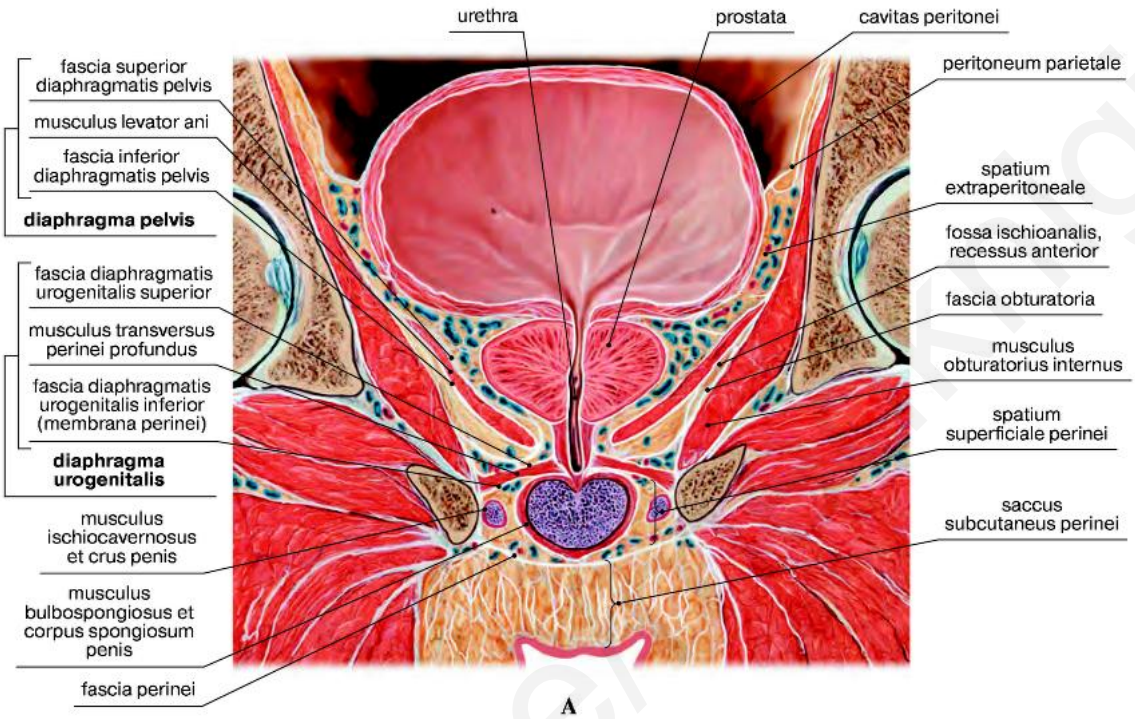

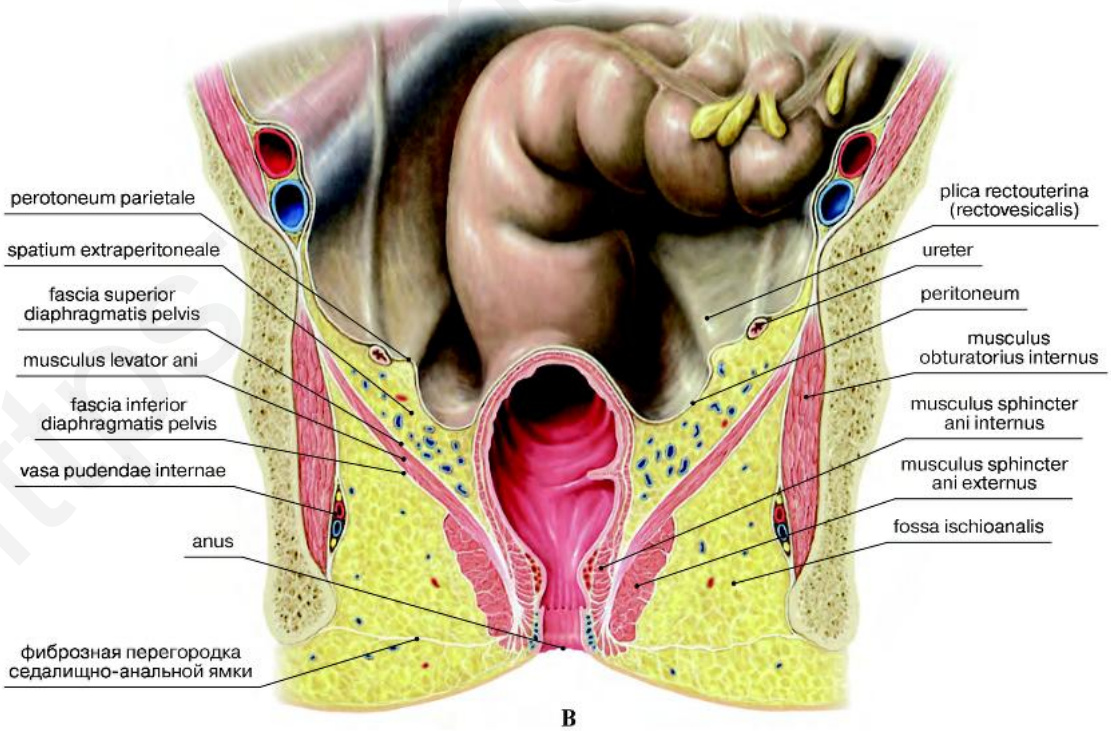

Рис. 5-94. Полость живота, полость малого таза, промежность. Фронтальное сечение через мочевой пузырь (А) и прямую кишку (В)

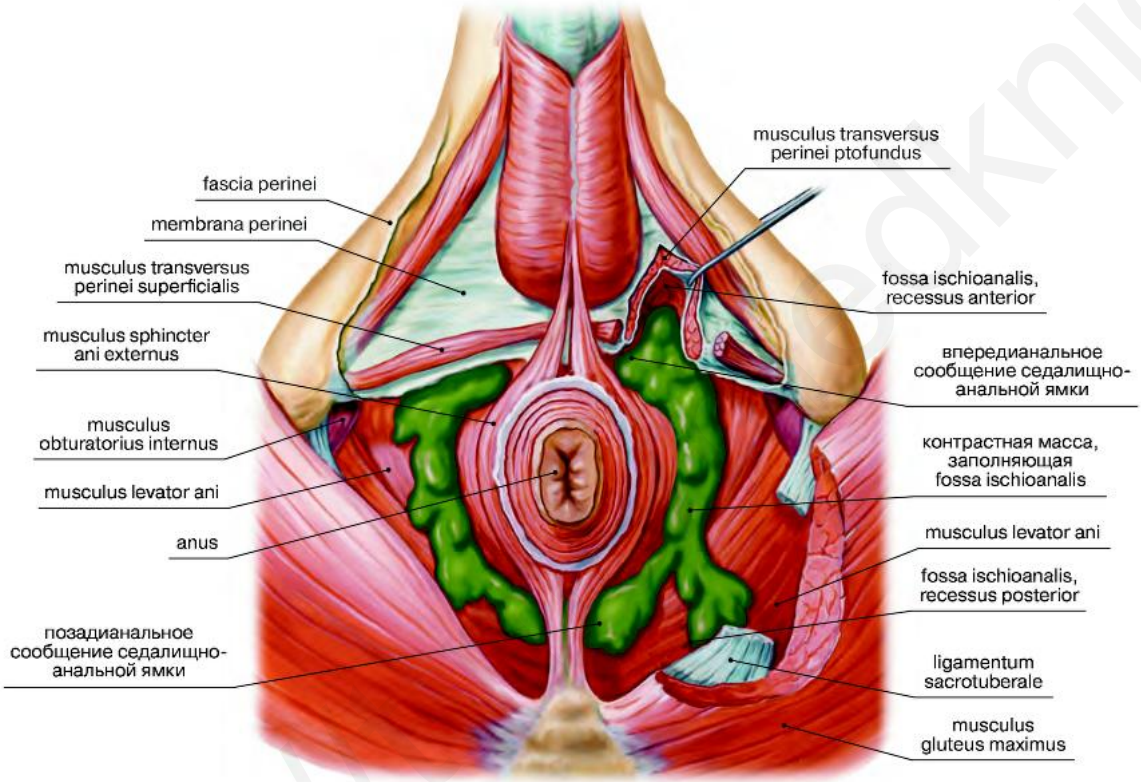

Рис. 5-95. Седалищно-анальная ямка (вид снизу).

- **Седалищно-анальная (прямокишечная) ямка** содержит жировое тело седалищно-анальной ямки, половые сосуды и нерв, проходящие в пудендальном канале.
- **Подкожный мешок промежности** содержит подкожную жировую ткань.
- **Поверхностное пространство промежности** содержит седалищно-пещеристую мышцу, луковично-губчатую мышцу, поверхностную поперечную мышцу промежности, луковицу полового члена (луковицу преддверия влагалища), ножки полового члена (ножки клитора), ветви внутренних половых сосудов и полового нерва.
- **Глубокое пространство (мешок по IAT) промежности** содержит глубокую поперечную мышцу промежности, наружный сфинктер мочеиспускательного канала, перепончатую (промежуточную) часть мочеиспускательного канала, бульбоуретральные железы, ветви внутренних половых артерий и вен, полового нерва

СОСУДЫ И НЕРВЫ ТУЛОВИЩА

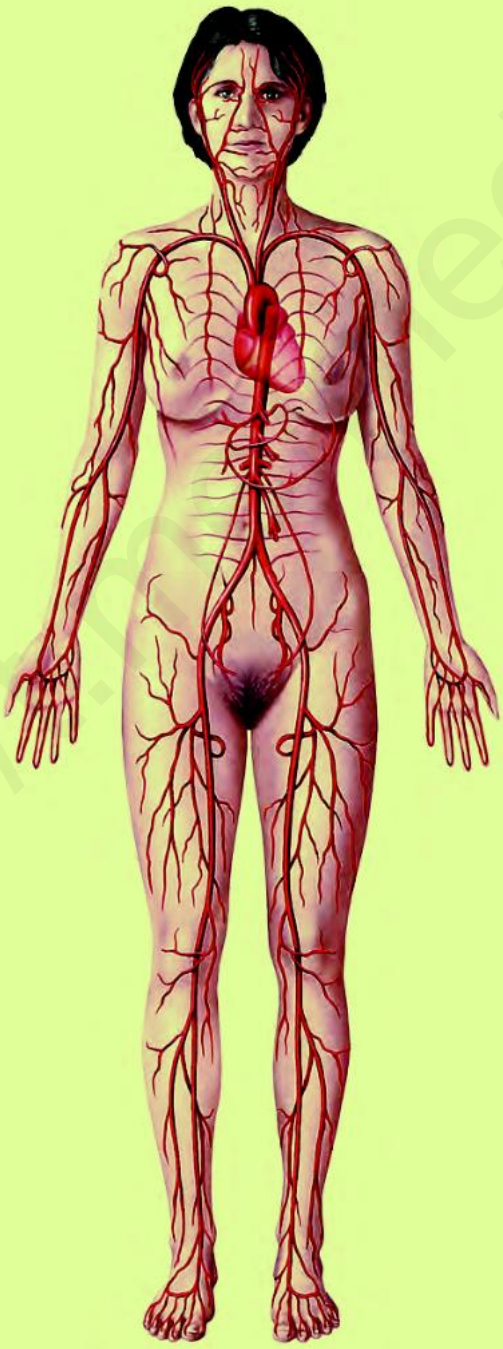

https://t.me/medknig

Артерии туловища

Латинские термины	Эквиваленты	
	Русскоязычные	Англоязычные
Aorta abdominalis	Брюшная аорта	Abdominal aorta
Aorta thoracica	Грудная аорта	Thoracic aorta
A. axillaris	Подмышечная артерия	Axillary artery
A. circuflexa ilium profunda (a. iliaca externa)	Глубокая артерия, огибающая подвздошную кость (наружная подвздошная артерия)	Deep circumflex iliac artery (external iliac artery)
A. circuflexa ilium superficialis (a. femoralis)	Поверхностная артерия, огибающая подвздошную кость (бедренная артерия)	Superficial circumflex iliac artery (femoral artery)
A. epigastrica inferior (a. iliaca externa)	Нижняя надчревная артерия (наружная подвздошная артерия)	Inferior epigastric artery (external iliac artery)
A. epigastrica superior (a. thoracica interna)	Верхняя надчревная артерия (внутренняя грудная артерия)	Superior epigastric artery (internal thoracic artery)
A. epigastrica superficialis (a. femoralis)	Поверхностная надчревная артерия (бедренная артерия)	Superficial epigastric artery (femoral artery)
A. iliaca externa (a. iliaca communis)	Наружная подвздошная артерия (общая подвздошная артерия)	External iliac artery (common iliac artery)
A. iliaca interna (a. iliaca communis)	Внутренняя подвздошная артерия (общая подвздошная артерия)	Internal iliac artery (common iliac artery)
Aa. intercostales posteriores (aorta thoracica)	Задние межрёберные артерии (грудная аорта)	Posterior intercostal arteries (thoracic aorta)
A. iliolumbalis (a. iliaca interna)	Подвздошно-поясничная артерия (внутренняя подвздошная артерия)	Iliolumbar artery (internal iliac artery)
Aa. lumbales (aorta abdominalis)	Поясничные артерии (брюшная аорта)	Lumbar arteries (abdominal aorta)
A. musculophrenica (a. thoracica interna)	Мышечно-диафрагмальная артерия (внутренняя грудная артерия)	Musculophrenic artery (internal thoracic artery)
A. pericardiacophrenica (a. thoracica interna)	Перикардо-диафрагмальная артерия (внутренняя грудная артерия)	Pericardiacophrenic artery (internal thoracic artery)
A. pudenda externa profunda (a. femoralis)	Глубокая наружная половая артерия (бедренная артерия)	Deep external pudendal artery (femoral artery)
A. pudenda externa superficialis (a. femoralis)	Поверхностная наружная половая артерия (бедренная артерия)	Superficial external pudendal artery (femoral artery)
A. sacralis mediana (aorta abdominalis)	Срединная крестцовая артерия (брюшная аорта)	Median sacral artery (abdominal aorta)
A. sacralis lateralis (a. iliaca interna)	Латеральная крестцовая артерия (внутренняя подвздошная артерия)	Lateral sacral artery (internal iliac artery)
A. subclavia	Подключичная артерия	Subclavian artery
A. subcostalis (aorta thoracica)	Подрёберная артерия (грудная аорта)	Subcostal artery (thoracic aorta)
A. thoracoacromialis (a. axillaris)	Грудоакромиальная артерия (подмышечная артерия)	Thoraco-acromial artery (axillary artery)
A. thoracica interna (a. subclavia)	Внутренняя грудная артерия (подключичная артерия)	Internal thoracic artery (subclavian artery)
A. thoracica interna, rami intercostales anteriores	Внутренняя грудная артерия, передние межрёберные ветви	Internal thoracic artery, anterior intercostal branches
A. thoracica interna, rami perforantes	Внутренняя грудная артерия, прободающие ветви	Internal thoracic artery, perforating branches
A. thoracica interna, rami sternales	Внутренняя грудная артерия, грудинные ветви	Internal thoracic artery, sternal branches
A. thoracica lateralis (a. axillaris)	Латеральная грудная артерия (подмышечная артерия)	Lateral thoracic artery (axillary artery)
A. thoracodorsalis (a. subscapularis)	Грудоспинная артерия (подлопаточная артерия)	Thoracodorsal artery (subscapular artery)
Truncus costocervicalis (a. subclavia)	Рёберно-шейный ствол (подключичная артерия)	Costocervical trunk (subclavian artery)

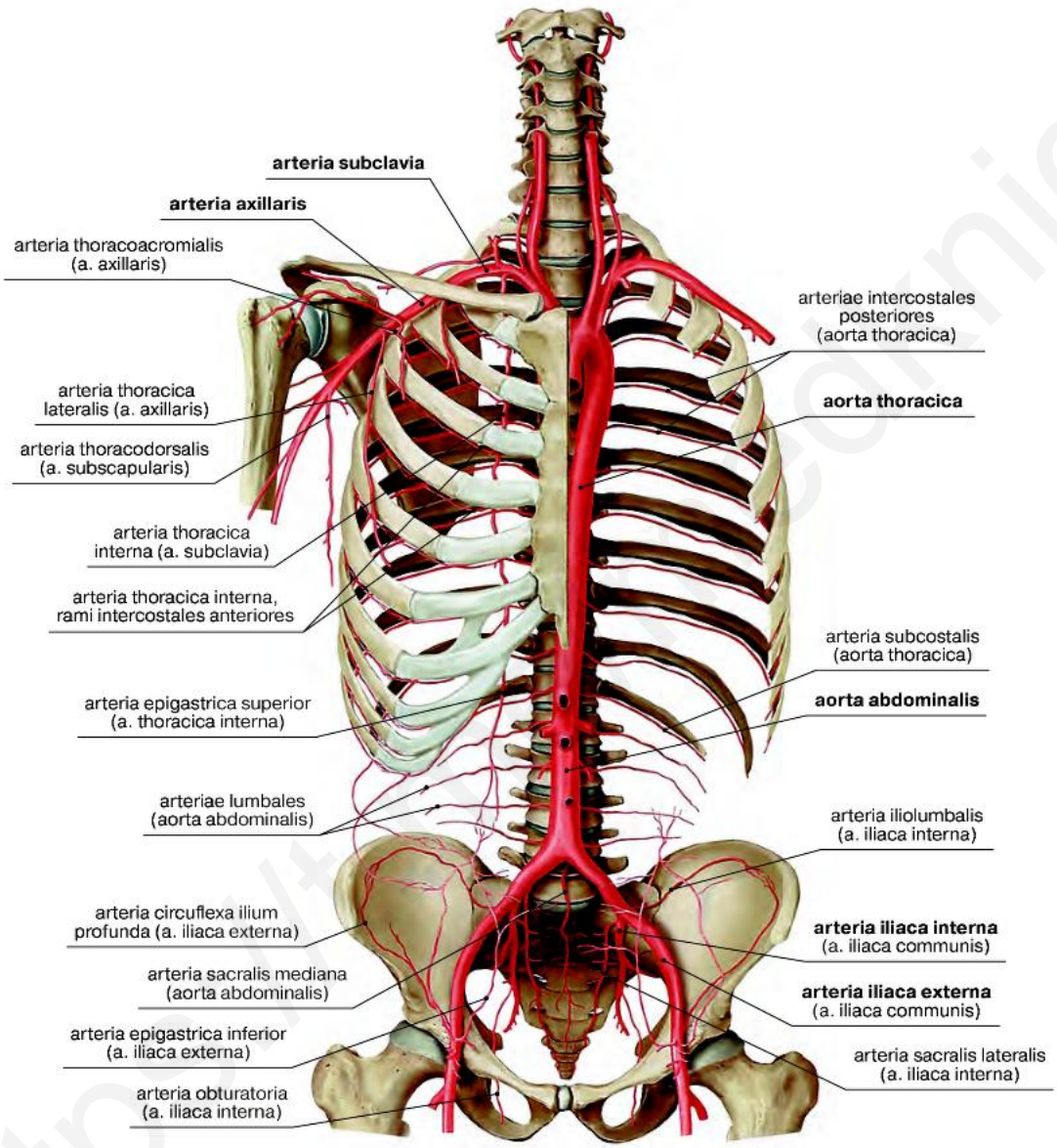

Рис. 5-96. Артерии туловища. Вид спереди.

Стенки туловища кровоснабжают:

- **грудная аорта** – задние межрёберные артерии;
- **подключичная артерия** – внутренняя грудная артерия, рёберно-шейный ствол;
- **подмышечная артерия** – самая верхняя грудная артерия, грудоакромиальная артерия, латеральная грудная артерия, подлопаточная артерия;
- **брюшная аорта** – поясничные артерии, срединная крестцовая артерия;
- **наружная подвздошная артерия** – нижняя надчревная артерия, лобковая ветвь; глубокая артерия, огибающая подвздошную кость;
- **внутренняя подвздошная артерия** – подвздошно-поясничная артерия, латеральные крестцовые артерии, запирательная артерия, внутренняя половая артерия;
- **бедренная артерия** – поверхностная надчревная артерия, поверхностная артерия, огибающая подвздошную кость, поверхностная и глубокая наружные половые артерии.

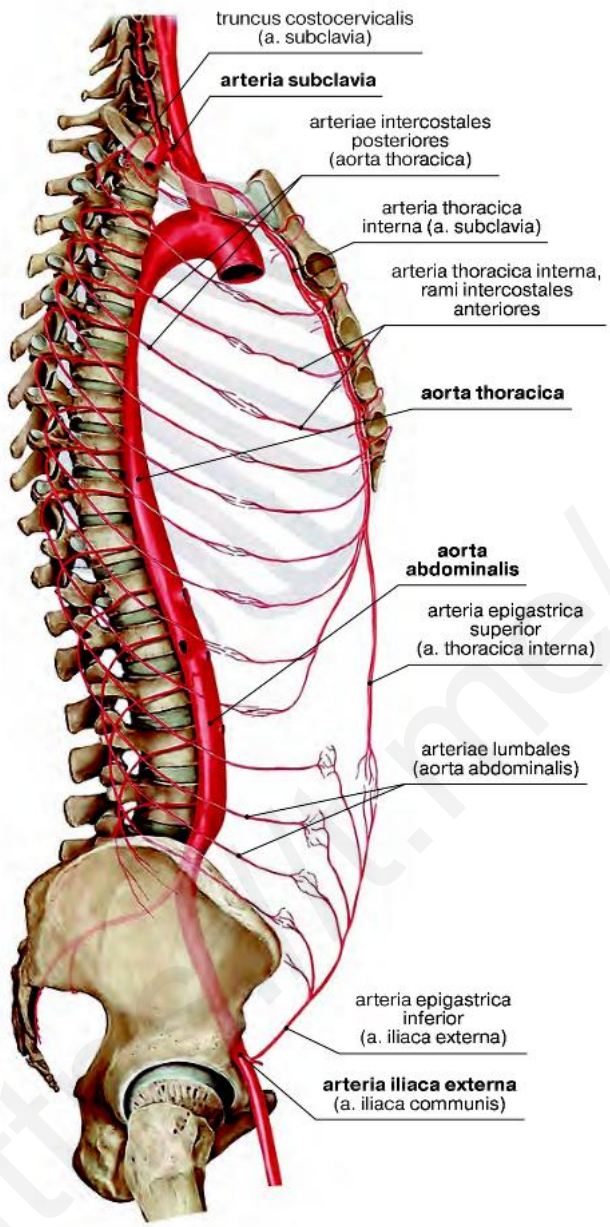

Париетальные ветви грудной аорты

- **задние межрёберные артерии (III–XI)**
  - спинная ветвь:
    - медиальная кожная ветвь;
    - латеральная кожная ветвь;
  - спинномозговые ветви;
  - коллатеральная ветвь;
  - латеральная кожная ветвь:
    - латеральные ветви к молочной железе (IV–VI задние межрёберные артерии).

Ветви подключичной артерии

- внутренняя грудная артерия:
  - грудинные ветви;
  - передние межрёберные ветви;
  - прободающие ветви:
    - медиальные ветви к молочной железе;
  - мышечно-диафрагмальная артерия;
  - верхняя надчревная артерия;
- рёберно-шейный ствол:
  - наивысшая межрёберная артерия:
    - первая задняя межрёберная артерия;
    - вторая задняя межрёберная артерия.

Ветви подмышечной артерии

- верхняя грудная артерия;
- грудоакромиальная артерия:
  - грудные ветви;
- латеральная грудная артерия;
  - латеральные ветви к молочной железе;
- подлопаточная артерия:
  - артерия, окружающая лопатку;
  - грудоспинная артерия.

Париетальные ветви брюшной аорты

- поясничные артерии:
  - дорсальная ветвь;
  - спинномозговая ветвь;
- срединная крестцовая артерия:
  - низшие поясничные артерии;
  - латеральные крестцовые ветви.

Ветви наружной подвздошной артерии

- нижняя надчревная артерия
  - лобковая ветвь;
- глубокая артерия, огибающая подвздошную кость.

Ветви внутренней подвздошной артерии

- подвздошно-поясничная артерия;
- латеральные крестцовые артерии;
- запирательная артерия;
- внутренняя половая артерия.

Ветви бедренной артерии

- поверхностная надчревная артерия;
- поверхностная артерия, огибающая подвздошную кость;
- поверхностная наружная половая артерия;
- глубокая наружная половая артерия.

Рис. 5-97. Источники кровоснабжения переднебоковой стенки туловища (вид сбоку)

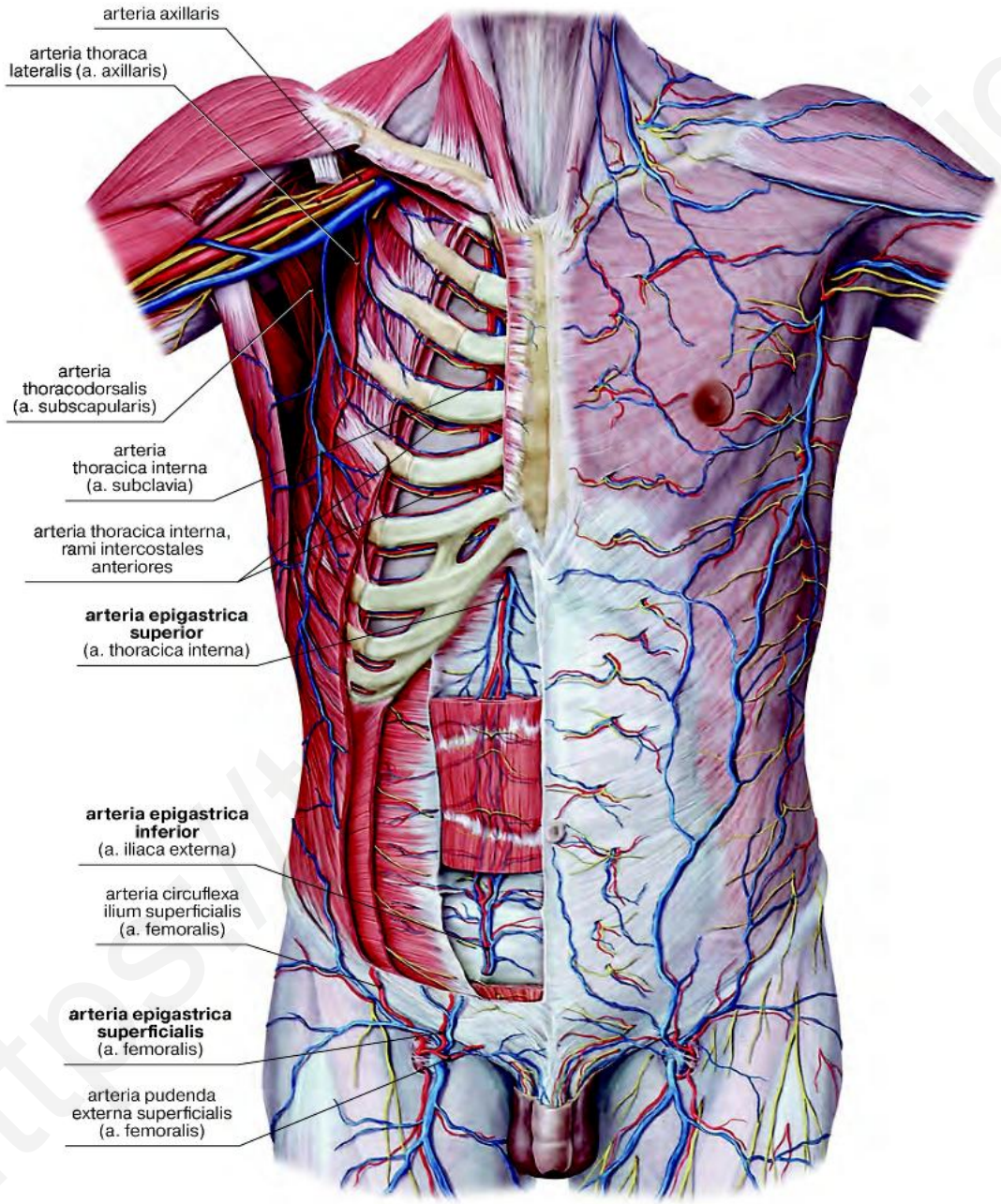

Рис. 5-98. Надчревные артерии

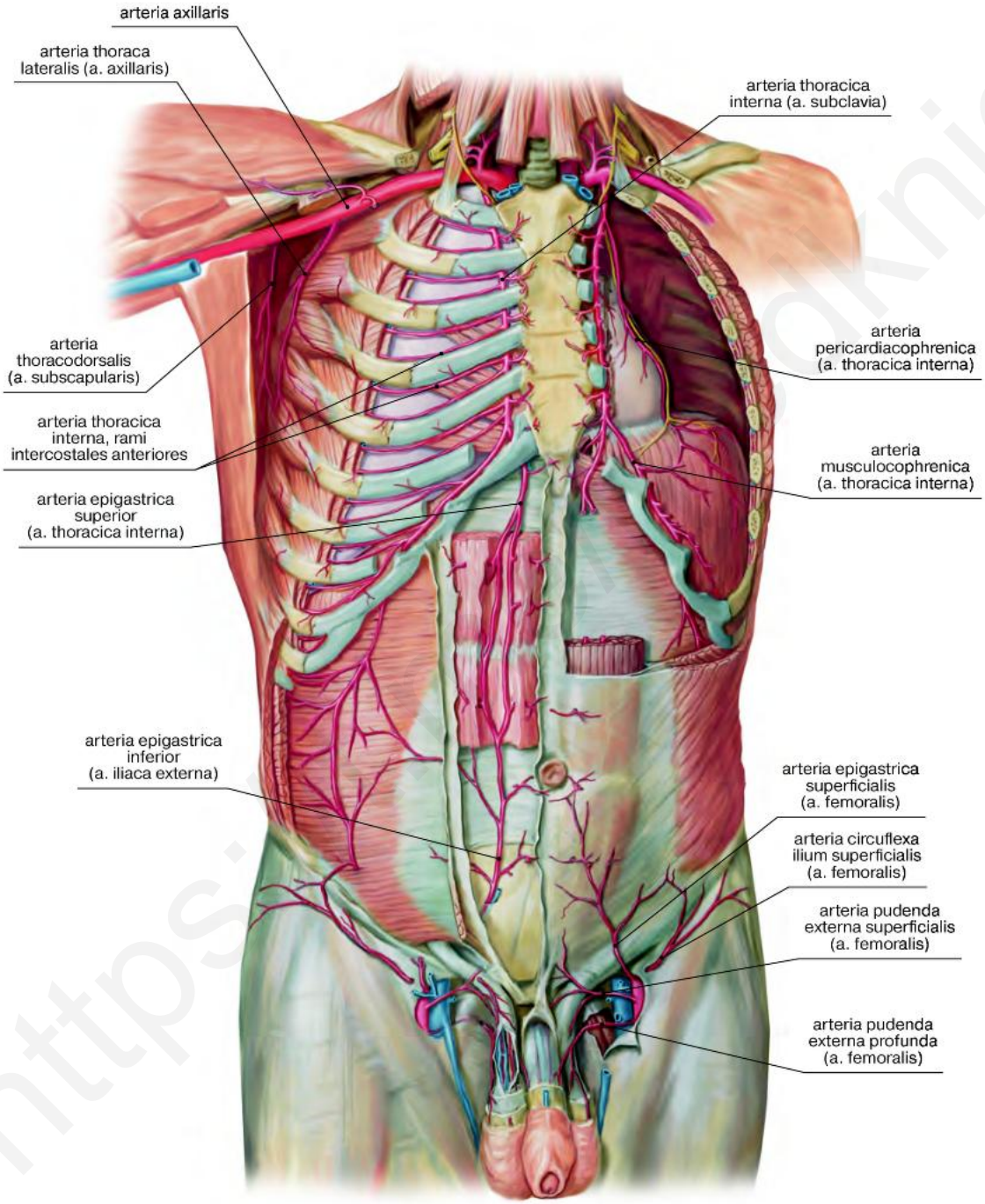

Рис. 5-99. Артерии переднебоковой стенки живота и их анастомозы (вид спереди)

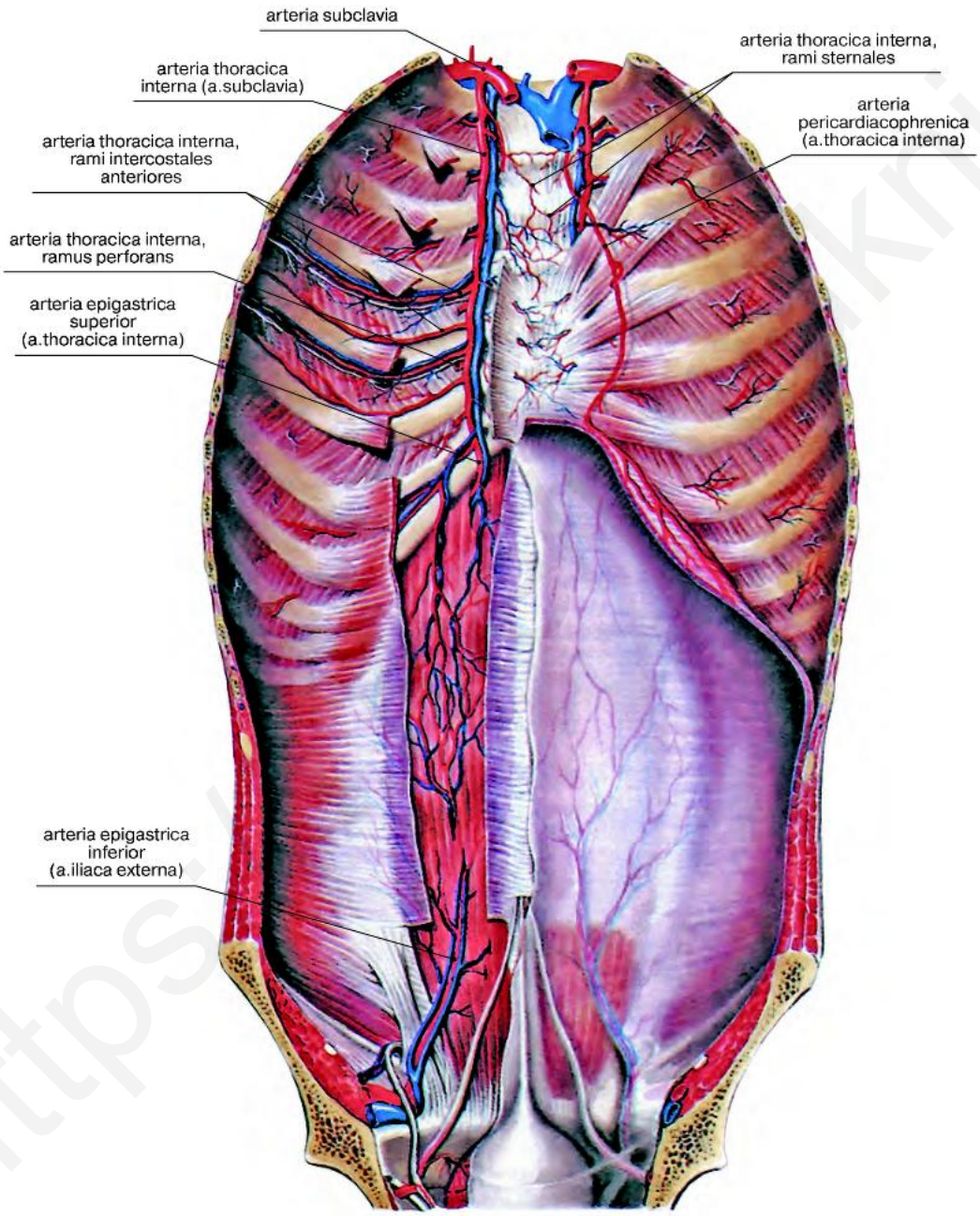

Рис. 5-100. Артерии переднебоковой стенки живота (вид сзади)

Вены туловища

Латинские термины	Эквиваленты	
	Русскоязычные	Англоязычные
Plexus venosus areolaris	Околососковое венозное сплетение	Areolar venous plexus
Plexus venosus sacralis	Крестцовое венозное сплетение	Sacral venous plexus
V. axillaris	Подмышечная вена	Axillary vein
V. azygos	Непарная вена	Azygos vein
V. brachiocephalica	Плечеголовная вена	Brachiocephalic vein
V. brachiocephalica dextra	Правая плечеголовная вена	Right brachiocephalic vein
V. brachiocephalica sinistra	Левая плечеголовная вена	Left brachiocephalic vein
V. cava inferior	Нижняя полая вена	Inferior vena cava
V. cava superior	Верхняя полая вена	Superior vena cava
V. circumflexa ilium superficialis	Поверхностная вена, огибающая подвздошную кость	Superficial circumflex iliac vein
V. epigastrica inferior	Нижняя надчревная вена	Inferior epigastric vein
V. epigastrica superficialis	Поверхностная надчревная вена	Superficial epigastric vein
V. epigastrica superior	Верхняя надчревная вена	Superior epigastric vein
V. femoralis	Бедренная вена	Femoral vein
V. hemiazygos	Полунепарная вена	Hemi-azygos vein
V. hemiazygos accessoria	Добавочная полунепарная вена	Accessory hemi-azygos vein
Vv. hepaticae	Печёночные вены	Hepatic veins
V. iliaca communis dextra	Правая общая подвздошная вена	Right common iliac vein
V. iliaca communis sinistra	Левая общая подвздошная вена	Left common iliac vein
V. iliaca externa	Наружная подвздошная вена	External iliac vein
V. iliaca interna	Внутренняя подвздошная вена	Internal iliac vein
V. iliolumbalis	Подвздошно-поясничная вена	Iliolumbar vein
V. intercostalis anterior	Передняя межрёберная вена	Anterior intercostal vein
V. intercostalis posterior	Задняя межрёберная вена	Posterior intercostal vein
V. jugularis externa	Наружная яремная вена	External jugular vein
V. jugularis interna	Внутренняя яремная вена	Internal jugular vein
Vv. lumbales	Поясничные вены	Lumbar veins
V. lumbalis ascendens	Восходящая поясничная вена	Ascending lumbar vein
Vv. paraumbilicales	Околопупочные вены	Para-umbilical veins
V. pudenda externa	Наружная половая вена	External pudendal vein
V. sacralis mediana	Срединная крестцовая вена	Median sacral vein
V. saphena magna	Большая подкожная вена ноги	Great saphenous vein
V. subclavia	Подключичная вена	Subclavian vein
Vv. subcutaneae abdominis	Подкожные вены живота	Subcutaneous abdominal veins
V. thoracica interna	Внутренняя грудная вена	Internal thoracic vein
V. thoracica lateralis	Латеральная грудная вена	Lateral thoracic vein
V. thoracoepigastrica	Грудонадчревная вена	Thoraco-epigastric vein
V. transversa colli	Поперечная вена шеи	Transverse cervical vein

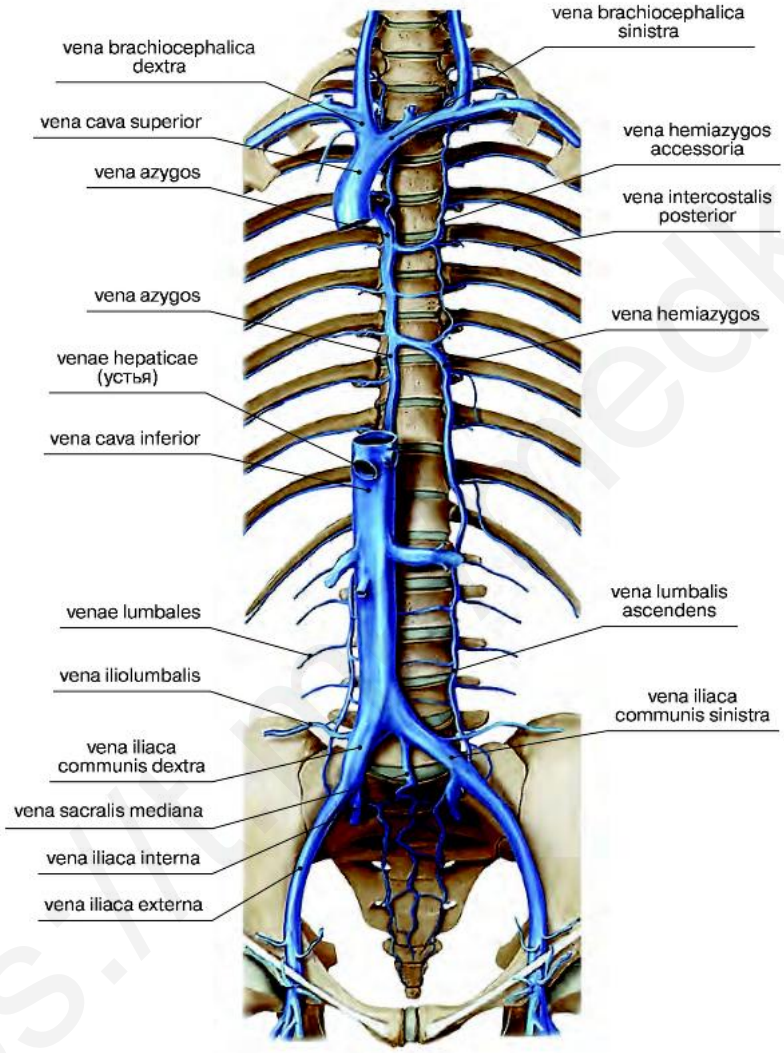

Рис. 5-101. Вены туловища (вид спереди).

Обычно рассматриваются три венозные системы:

- система верхней полой вены;
- система нижней полой вены;
- система воротной вены печени.

Последняя система фактически принадлежит системе нижней полой вены, но рассматривается отдельно в связи с особенностями строения и функции.

https://t.me/medknigi

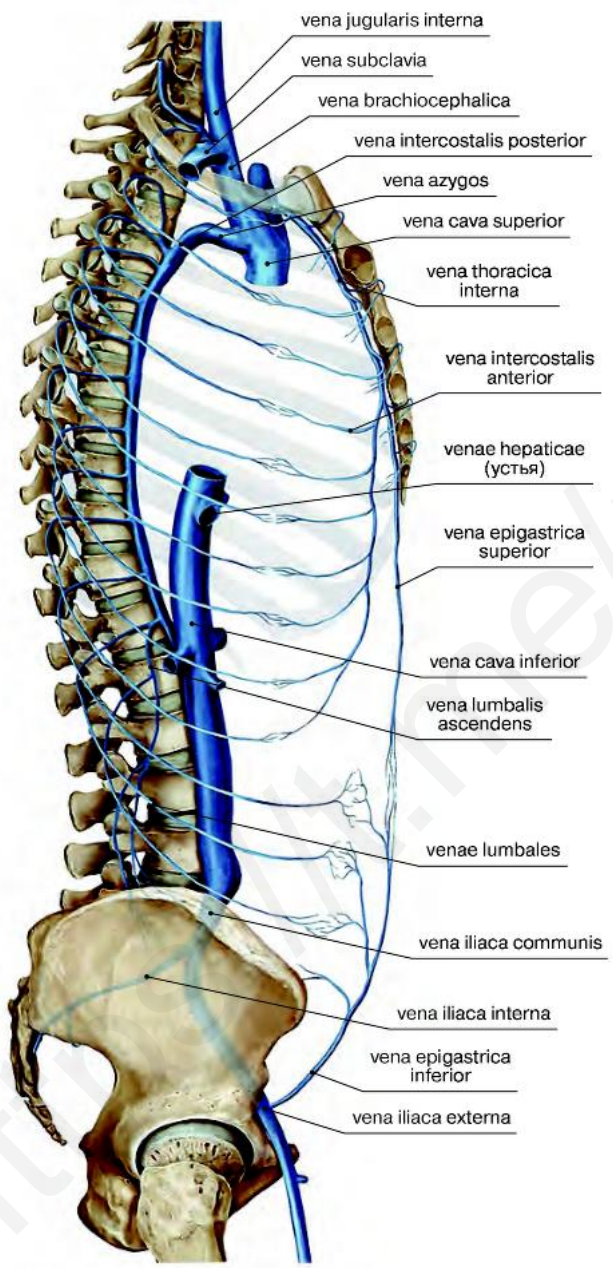

От туловища кровь оттекает:

- **в притоки непарной вены, несущей кровь в верхнюю полую вену:**
  - полунепарная вена;
  - добавочная полунепарная вена;
  - задние межрёберные вены (IV–XI);
  - подрёберная вена;
  - восходящие поясничные вены;
  - правая верхняя межрёберная вена;
- **в притоки плечеголовных вен, несущих кровь в верхнюю полую вену:**
  - наивысшая межрёберная вена;
  - внутренние грудные вены:
    - верхние надчревные вены;
    - передние межрёберные вены;
    - мышечно-диафрагмальные вены;
    - левая верхняя межрёберная вена;
- **в вены, несущие кровь в верхнюю полую вену опосредованно через притоки подключичной вены:**
  - грудные вены;
- **в вены, несущие кровь в верхнюю полую вену опосредовано через притоки подмышечной вены:**
  - подлопаточные вены;
  - латеральные грудные вены;
  - грудонадчревные вены:
    - околососковое венозное сплетение;
- **в нижнюю полую вену непосредственно через пристеночные вены:**
  - поясничные вены:
    - восходящие поясничные вены;
- **в нижнюю полую вену непосредственно через притоки общей подвздошной вены:**
  - срединная крестцовая вена;
  - подвздошно-поясничная вена;
- **в нижнюю полую вену через притоки внутренней подвздошной вены:**
  - латеральные крестцовые вены;
  - внутренняя половая вена;
- **в нижнюю полую вену через притоки наружной подвздошной вены:**
  - нижняя надчревная вена;
  - глубокая вена, огибающая подвздошную кость;
- **в нижнюю полую вену через притоки большой подкожной вены ноги:**
  - поверхностная надчревная вена;
  - поверхностная вена, огибающая подвздошную кость;
  - наружные половые вены.

Рис. 5-102. Вены переднебоковой стенки туловища (вид сбоку)

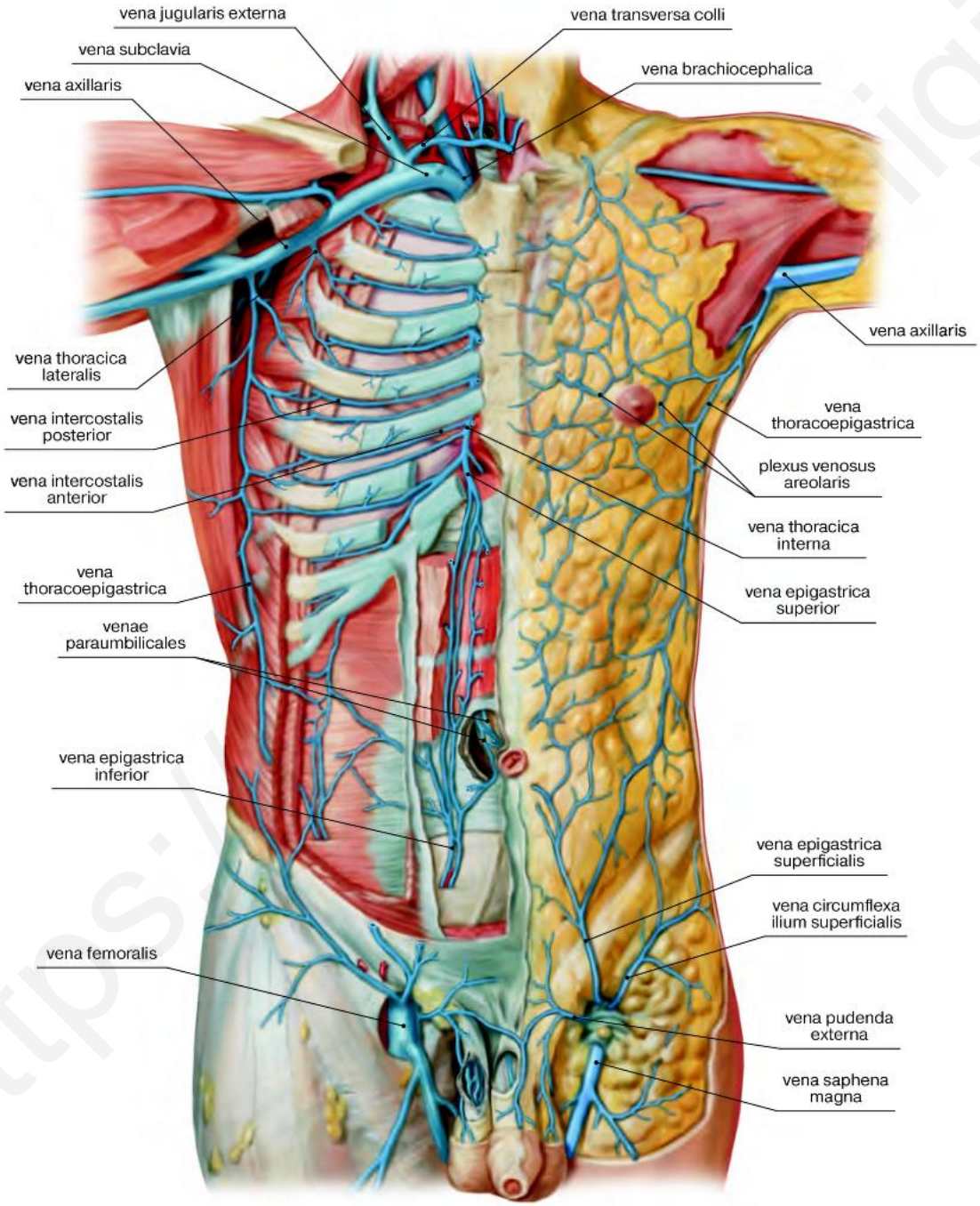

Рис. 5-103. Вены переднебоковой стенки туловища и их анастомозы

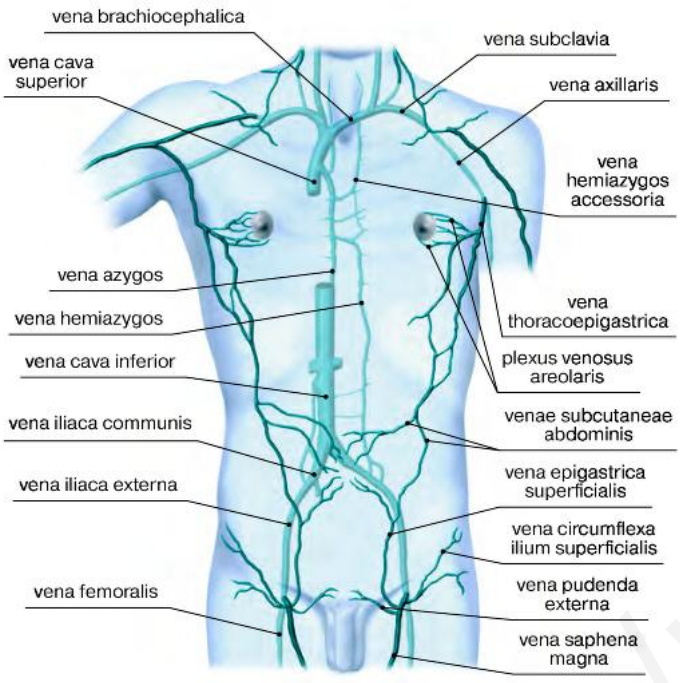

A

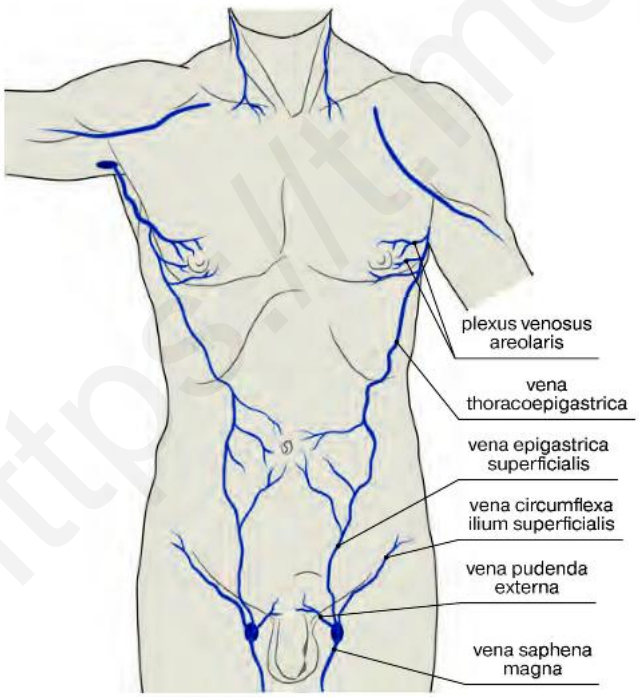

B

На **переднебоковой стенке** туловища образуются следующие анастомозы между системами верхней и нижней полых вен:

- анастомозы грудонадчревных вен (система верхней полой вены) с поверхностной надчревной веной (система нижней полой вены);
- анастомозы верхней надчревной вены (система верхней полой вены) с нижней надчревной веной (система нижней полой вены).

На **задней стенке** туловища образуются следующие анастомозы между системами верхней и нижней полых вен:

- анастомозы позвоночных венозных сплетений через задние межрёберные вены с непарной, полунепарной, добавочной полунепарной венами (система верхней полой вены);
- анастомозы позвоночных венозных сплетений через восходящие поясничные вены с непарной и полунепарными венами (система верхней полой вены);
- анастомозы позвоночных венозных сплетений через поясничные вены с системой нижней полой вены.

Верхняя и нижняя полые вены связаны анастомозами с воротной веной печени (см. «Полость живота и полость таза»).

Рис. 5-104. Межсистемные анастомозы вен туловища. Анастомозы между полыми венами (общий вид) (А). Анастомозы между полыми венами на переднебоковой стенке туловища (В)

https://t.me/medknigi

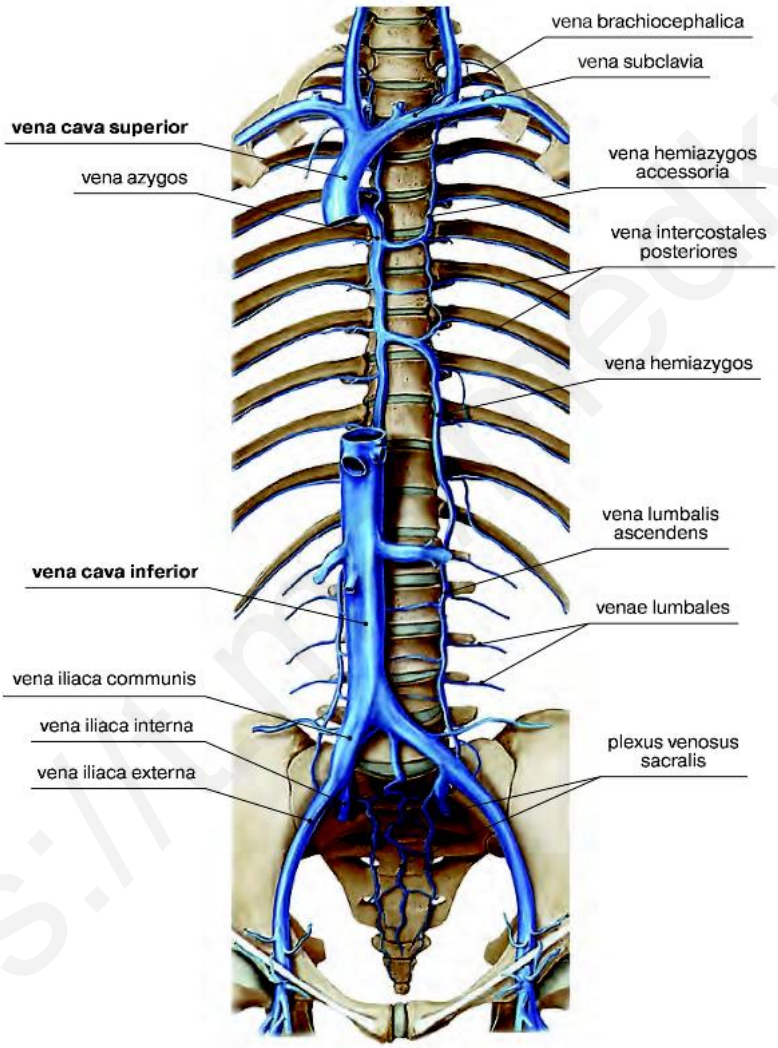

Рис. 5-105. Межсистемные анастомозы вен туловища на задней стенке живота

https://t.me/medknigi

Наружное строение спинного мозга

Латинские термины	Эквиваленты	
	Русскоязычные	Англоязычные
Arachnoidea mater spinalis	Паутинная оболочка спинного мозга	Spinal arachnoid mater
Cauda equina	Конский хвост	Cauda equina
Cisterna lumbalis	Поясничная цистерна	Lumbar cistern
Conus medullaris	Мозговой конус	Conus medullaris
Dura mater spinalis	Твёрдая оболочка спинного мозга	Spinal dura mater
Foramen intervertebrale	Межпозвоночное отверстие	Intervertebral foramen
Ganglion sensorium nervi spinalis	Чувствительный узел спинномозгового нерва	Spinal ganglion
Intumescentia cervicalis	Шейное утолщение	Cervical enlargement
Intumescentia lumbosacralis	Пояснично-крестцовое утолщение	Lumbosacral enlargement
Ligamentum denticulatum	Зубчатая связка	Denticulate ligament
N. coccygeus [Co]	Копчиковый нерв [Co]	Coccygeal nerve [Co]
N. hypoglossus [XII]	Подъязычный нерв [XII]	Hypoglossal nerve [XII]
N. spinalis [C1], radix anterior	Спинномозговой нерв [C1], передний корешок	Spinal nerve [C1], anterior root
N. spinalis [C1], radix posterior	Спинномозговой нерв [C1], задний корешок	Spinal nerve [C1], posterior root
N. spinalis [C8], radix posterior	Спинномозговой нерв [C8], задний корешок	Spinal nerve [C8], posterior root
N. vagus [X]	Блуждающий нерв [X]	Vagus nerve [X]
Nn. cervicales [C1–C8]	Шейные нервы [C1–C8]	Cervical nerves [C1–C8]
Nn. lumbales [L1–L5]	Поясничные нервы [L1–L5]	Lumbar nerves [L1–L5]
Nn. sacrales [S1–S5]	Крестцовые нервы [S1–S5]	Sacral nerves [S1–S5]
Nn. thoracici [T1–T12]	Грудные нервы [Th1–Th12]	Thoracic nerves [T1–T12]
Pars duralis fili terminalis	Твёрдооболочечная часть терминальной нити	Dural part of filum terminale
Pars spinalis fili terminalis	Спинномозговая часть терминальной нити	Spinal part of filum terminale
Pia mater spinalis	Мягкая оболочка спинного мозга	Spinal pia mater
Plexus venosus vertebralis internus anterior	Переднее внутреннее позвоночное венозное сплетение	Anterior internal vertebral venous plexus
Plexus venosus vertebralis internus posterior	Заднее внутреннее позвоночное венозное сплетение	Posterior internal vertebral venous plexus
Segmenta cervicalia [1–8]	Шейные сегменты [1–8]	Cervical segments [1–8]
Segmenta lumbalia [1–5]	Поясничные сегменты [1–5]	Lumbar segments [1–5]
Segmenta sacralia [1–5]	Крестцовые сегменты [1–5]	Sacral segments [1–5]
Segmenta thoracica [1–12]	Грудные сегменты [1–12]	Thoracic segments [1–12]
Septum cervicale intermedium	Промежуточная шейная перегородка	Intermediate cervical septum
Septum subarachnoideum posterius*	Задняя подпаутинная перегородка	Posterior subarachnoid septum
Spatium epidurale	Эпидуральное пространство	Epidural space
Spatium subarachnoideum	Субарахноидальное пространство	Subarachnoid space
Truncus nervi spinalis	Ствол спинномозгового нерва	Trunk of spinal nerve

* Термин не включен в ІАТ.

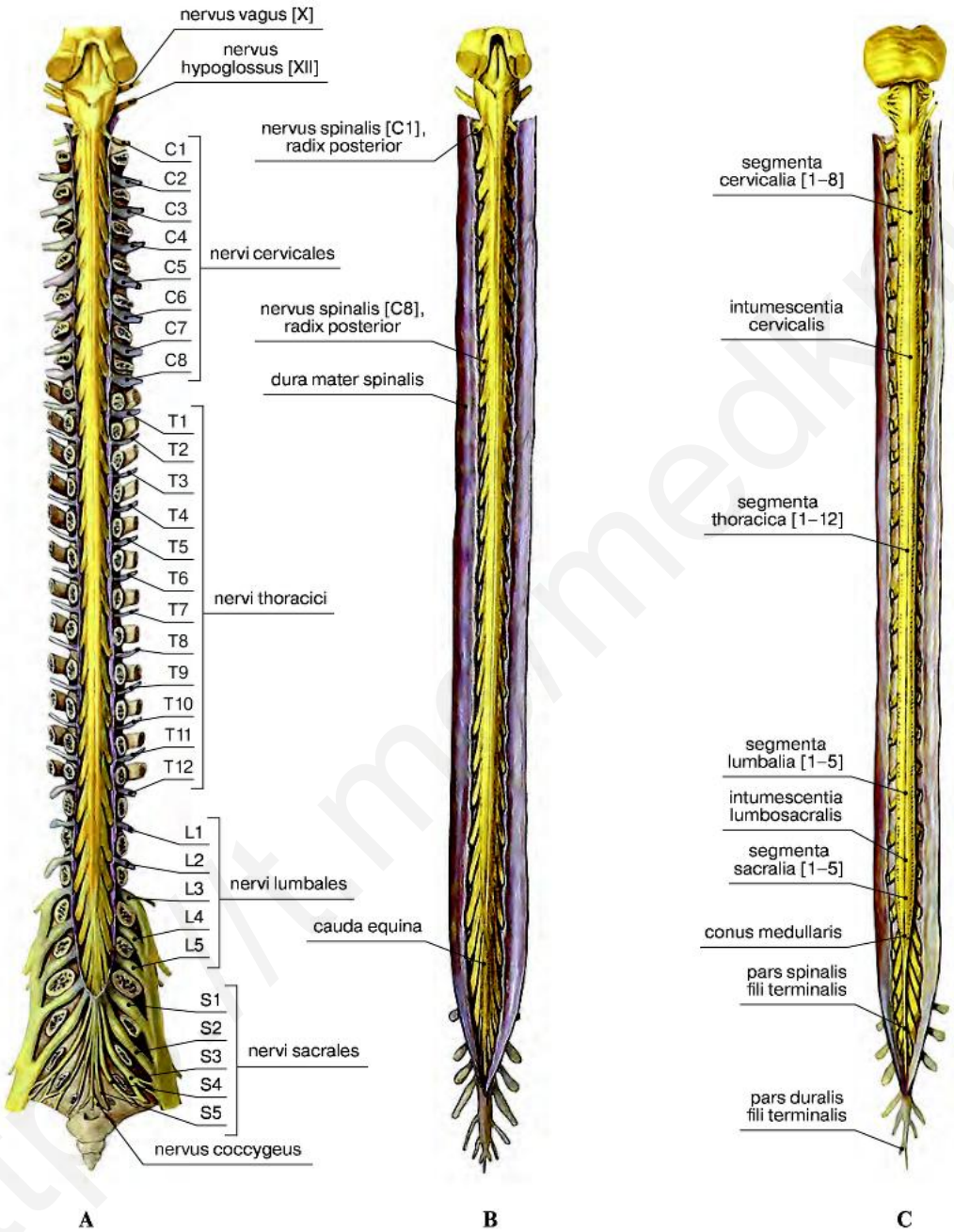

Рис. 5-106. Спинной мозг, его части и спинномозговые нервы. Вид сзади (A, B). Вид спереди (C).

Протяженность спинного мозга индивидуальна и определяется от нижнего края большого (затылочного) отверстия до II–III поясничного позвонка, где заканчивается спинномозговой конус. Далее, до II крестцового позвонка, следует продолжение спинного мозга в виде спинномозговой части терминальной нити. Твёрдая и паутинная оболочки в виде конусообразного мешка продолжаются далее, формируя терминальный желудочек, в котором находятся спинномозговая жидкость и корешки спинномозговых нервов (конский хвост). На уровне последних крестцовых позвонков оболочки формируют твёрдооболочечную (наружную) и мягкооболочечную (внутреннюю) части терминальной нити, которая фиксируется к II копчиковому позвонку. Топография спинного мозга дает возможность осуществления спинномозговой пункции и спинномозговой [эпидуральной (перидуральной), субдуральной, субарахноидальной] анестезии.

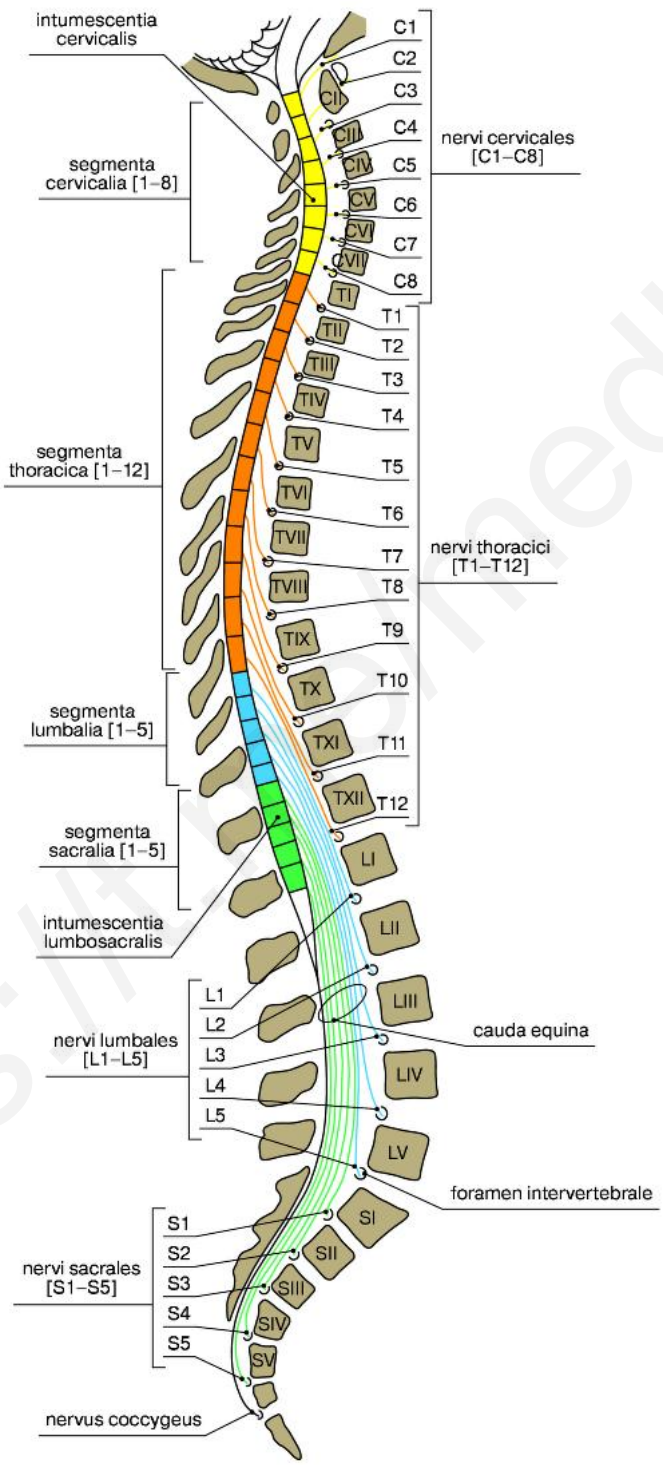

Рис. 5-107. Сегмент спинного мозга, позвонок и спинномозговой нерв

https://t.me/Smedknigi

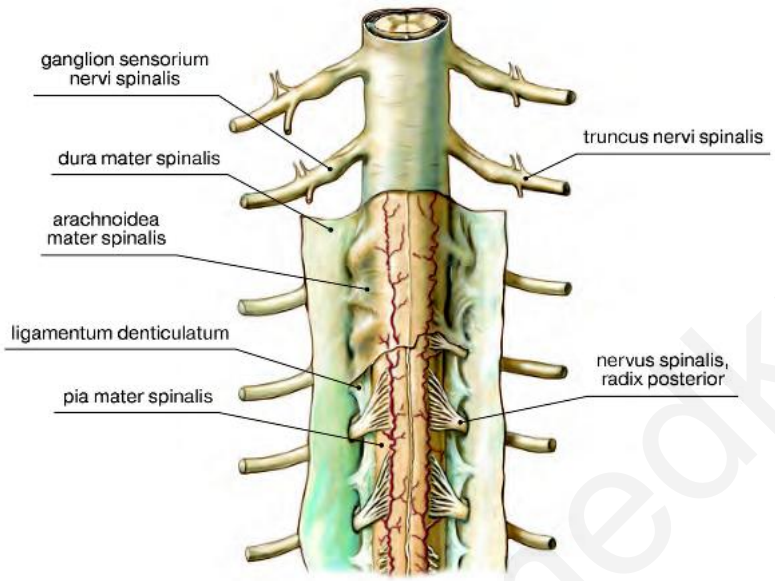

A

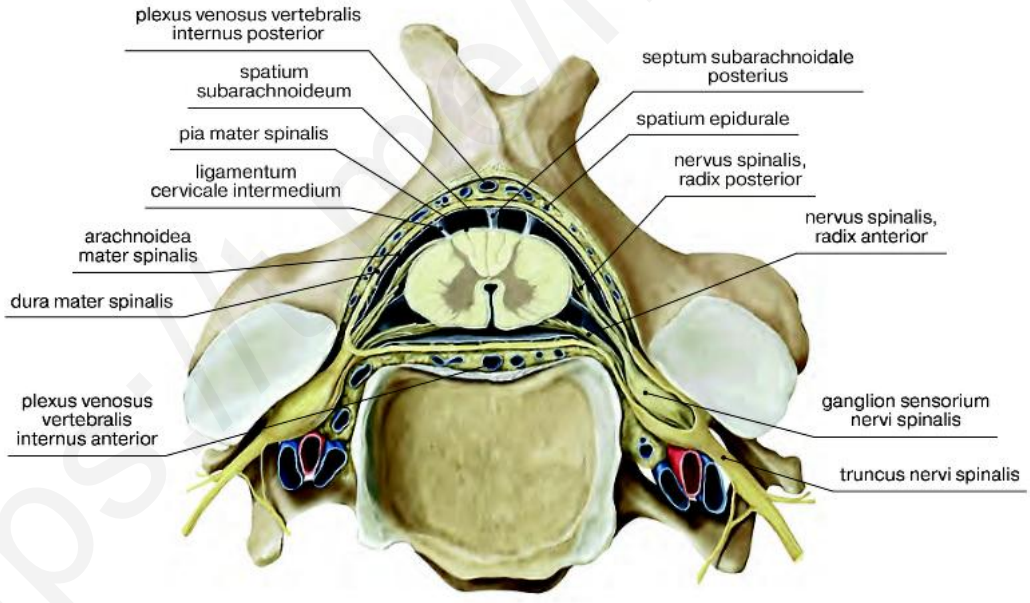

B

Рис. 5-108. Оболочки спинного мозга. Вид сзади (А), на поперечном разрезе (В).

- **Поверхность позвоночного канала**.
- **Эпидуральное пространство** – заполнено соединительной тканью, содержит переднее и заднее внутренние позвоночные венозные сплетения, корешки спинномозговых нервов.
- **Твёрдая оболочка спинного мозга**.
- **Субдуральное пространство** – заполнено соединительной тканью, содержит зубчатые связки, корешки спинномозговых нервов.
- **Паутинная оболочка спинного мозга**.
- **Подпаутинное пространство** – заполнено спинномозговой жидкостью, содержит корешки спинномозговых нервов, зубчатые связки, заднюю подпаутинную перегородку, а в шейном отделе и промежуточную шейную перегородку.
- **Мягкая оболочка спинного мозга**.

https://t.me/meaknigi

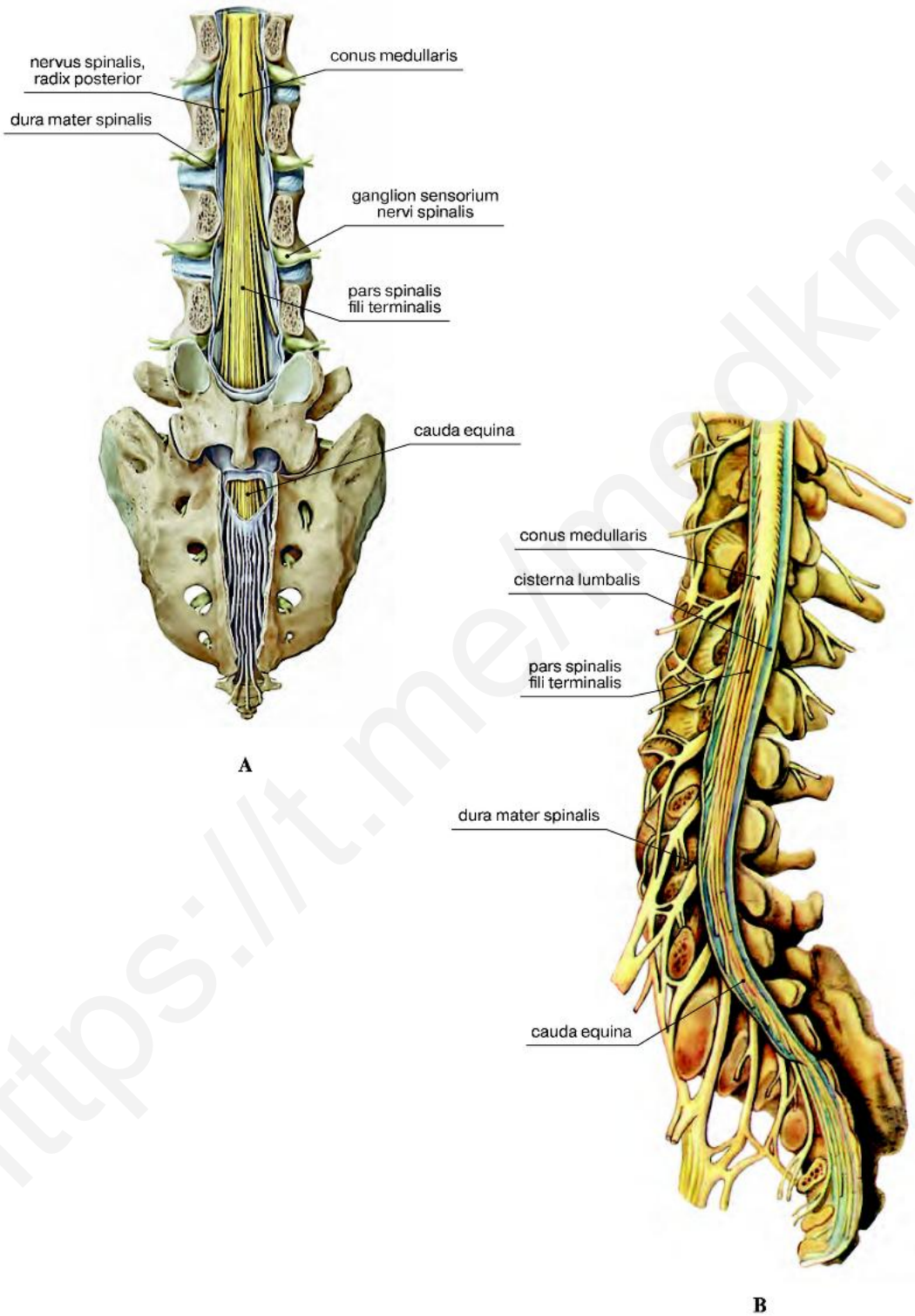

Рис. 5-109. Крестцовая часть спинного мозга. Конский хвост сзади (А). Конский хвост и терминальная нить спинного мозга на парасагиттальном распиле позвоночного столба (В)

https://t.me/medknigi

Внутреннее строение спинного мозга

Латинские термины	Эквиваленты	
	Русскоязычные	Англоязычные
Apex	Верхушка [заднего рога]	Apex
A. spinalis anterior	Передняя спинномозговая артерия	Anterior spinal artery
A. spinalis posterior	Задняя спинномозговая артерия	Posterior spinal artery
Basis	Основание [заднего рога]	Base
Canalis centralis	Центральный канал	Central canal
Caput	Головка [заднего рога]	Head
Cervix	Шейка [заднего рога]	Neck
Commissura alba anterior	Передняя белая спайка	Anterior white commissure
Commissura alba posterior	Задняя белая спайка	Posterior white commissure
Commissura grisea anterior	Передняя серая спайка	Anterior gray commissure
Commissura grisea posterior	Задняя серая спайка	Posterior gray commissure
Cornu anterius	Передний рог	Anterior horn
Cornu laterale	Боковой рог	Lateral horn
Cornu posterius	Задний рог	Posterior horn
Fissura mediana anterior	Передняя срединная щель	Anterior median fissure
Formatio reticularis spinalis	Ретикулярная формация спинного мозга	Spinal reticular formation
Funiculus anterior	Передний канатик	Anterior funiculus
Funiculus lateralis	Боковой канатик	Lateral funiculus
Funiculus posterior	Задний канатик	Posterior funiculus
Ligamentum denticulatum	Зубчатая связка	Denticulate ligament
N. spinalis, radix anterior	Спинномозговой нерв, передний корешок	Spinal nerve, anterior root
N. spinalis, radix posterior	Спинномозговой нерв, задний корешок	Spinal nerve, posterior root
Nuclei motorius*	Двигательные ядра	Motor nuclei
Nucleus anterolateralis	Переднелатеральное ядро	Anterolateral nucleus
Nucleus anteromedialis	Переднемедиальное ядро	Anteromedial nucleus
Nucleus centralis	Центральное ядро	Central nucleus
Nucleus intermediolateralis	Промежуточно-латеральное ядро	Intermediolateral nucleus
Nucleus intermediomedialis	Промежуточно-медиальное ядро	Intermediomedial nucleus
Nucleus marginalis	Краевое ядро	Marginal nucleus
Nucleus posterolateralis	Заднелатеральное ядро	Posterolateral nucleus
Nucleus proprius	Собственное ядро	Nucleus proprius
Nucleus thoracicus posterior	Заднее грудное ядро	Posterior thoracic nucleus
Pia mater spinalis	Мягкая оболочка спинного мозга	Spinal pia mater
Septum medianum posterius	Задняя срединная перегородка	Posterior median septum
Substantia alba	Белое вещество	White substance
Substantia gelatinosa	Студенистое вещество	Gelatinous substance
Substantia grisea	Серое вещество	Gray substance
Substantia intermedia lateralis	Латеральное промежуточное вещество	Lateral intermediate substance
Substantia intermedia medialis**	Медиальное промежуточное вещество	Medial intermediate substance
Sulcus anterolateralis	Передняя латеральная борозда	Anterolateral sulcus
Sulcus intermedius posterior	Задняя промежуточная борозда	Posterior intermediate sulcus
Sulcus medianus posterior	Задняя срединная борозда	Posterior median sulcus
Sulcus posterolateralis	Задняя латеральная борозда	Posterolateral sulcus
V. spinalis anterior	Передняя спинномозговая вена	Anterior spinal vein
V. spinalis posterior	Задняя спинномозговая вена	Posterior spinal vein

* Собирательный термин, обозначающий в данном случае двигательные ядра передних рогов спинного мозга.

** Термин не включен в IAT.

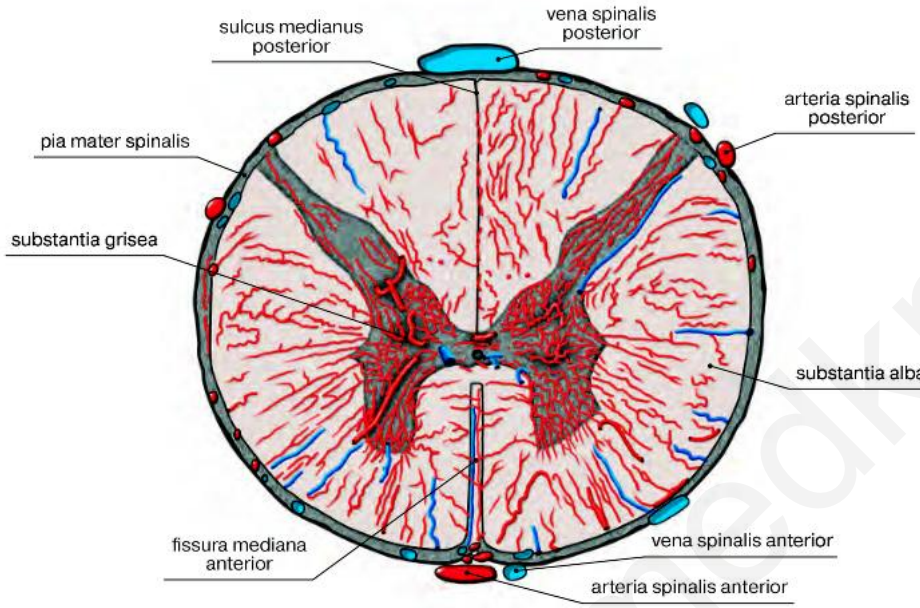

A

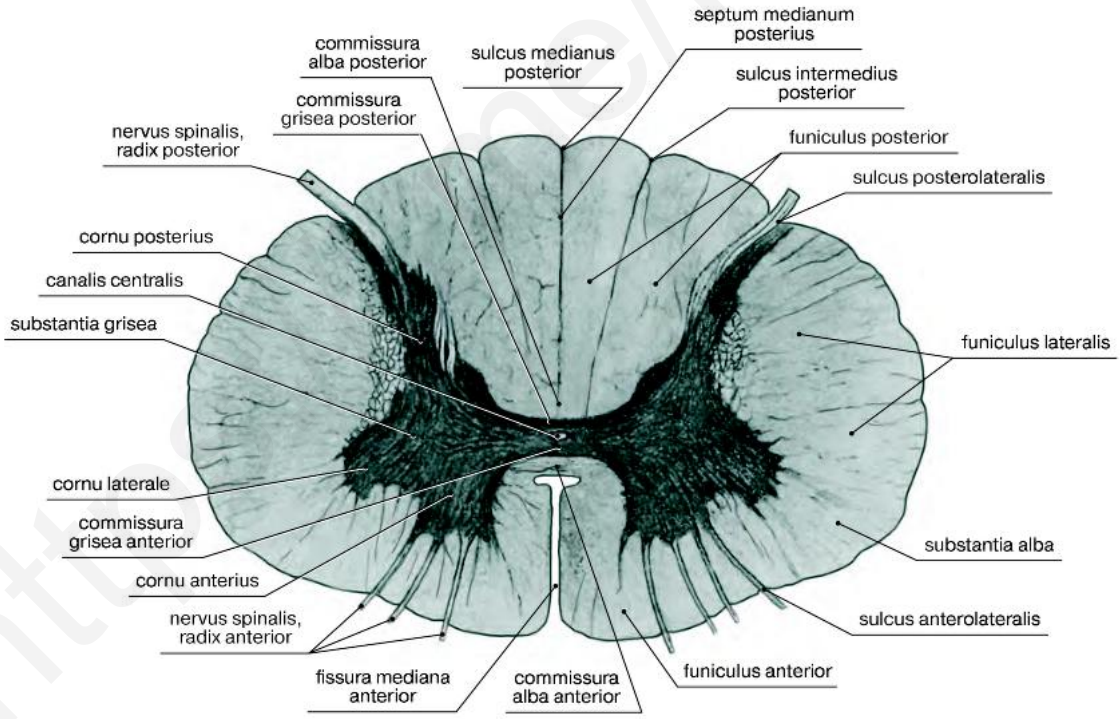

B

Рис. 5-110. Строение спинного мозга на поперечных срезах. Оболочки сохранены (А). Оболочки удалены (В).
Сегмент – это серое вещество спинного мозга на уровне отхождения левых и правых корешков спинномозговых нервов, соответствующие им спинномозговые нервы и области их иннервации. Исходя из этого рассматриваются сегментарная иннервация тела и сегментарные поражения спинного мозга.

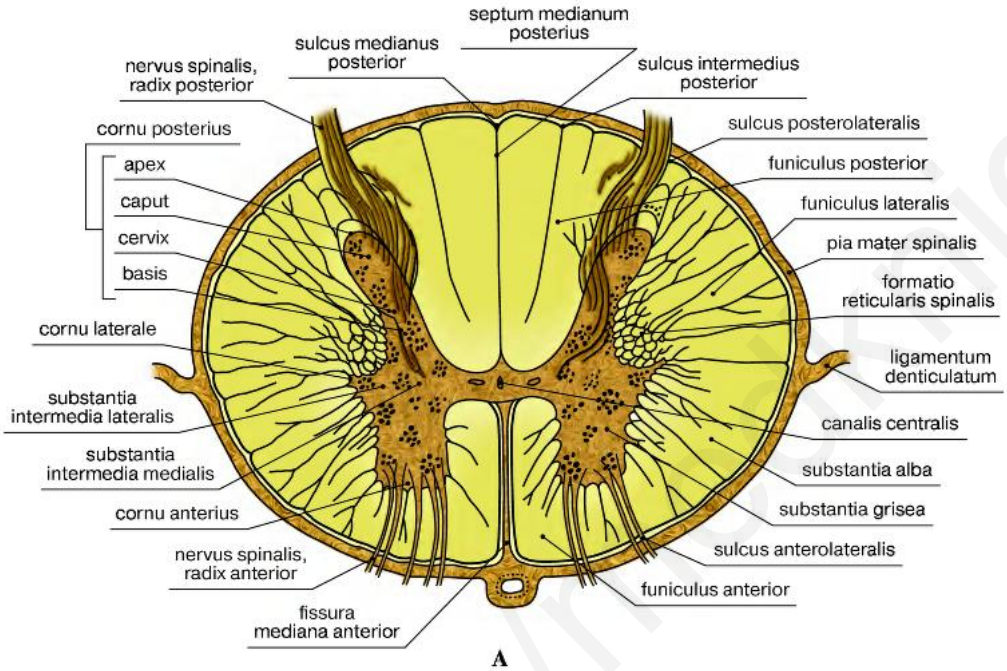

A

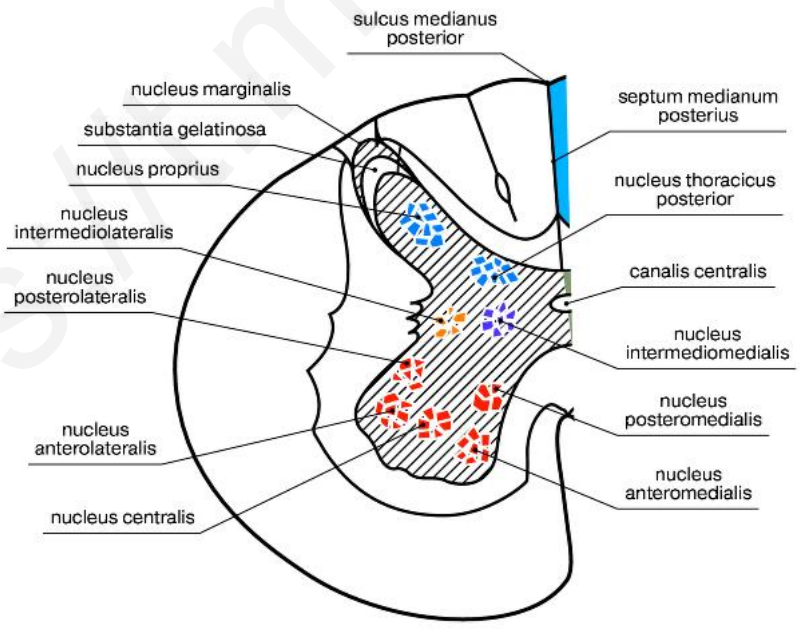

B

Рис. 5-111. Локализация ядер в сером веществе на поперечном срезе спинного мозга (A, B)

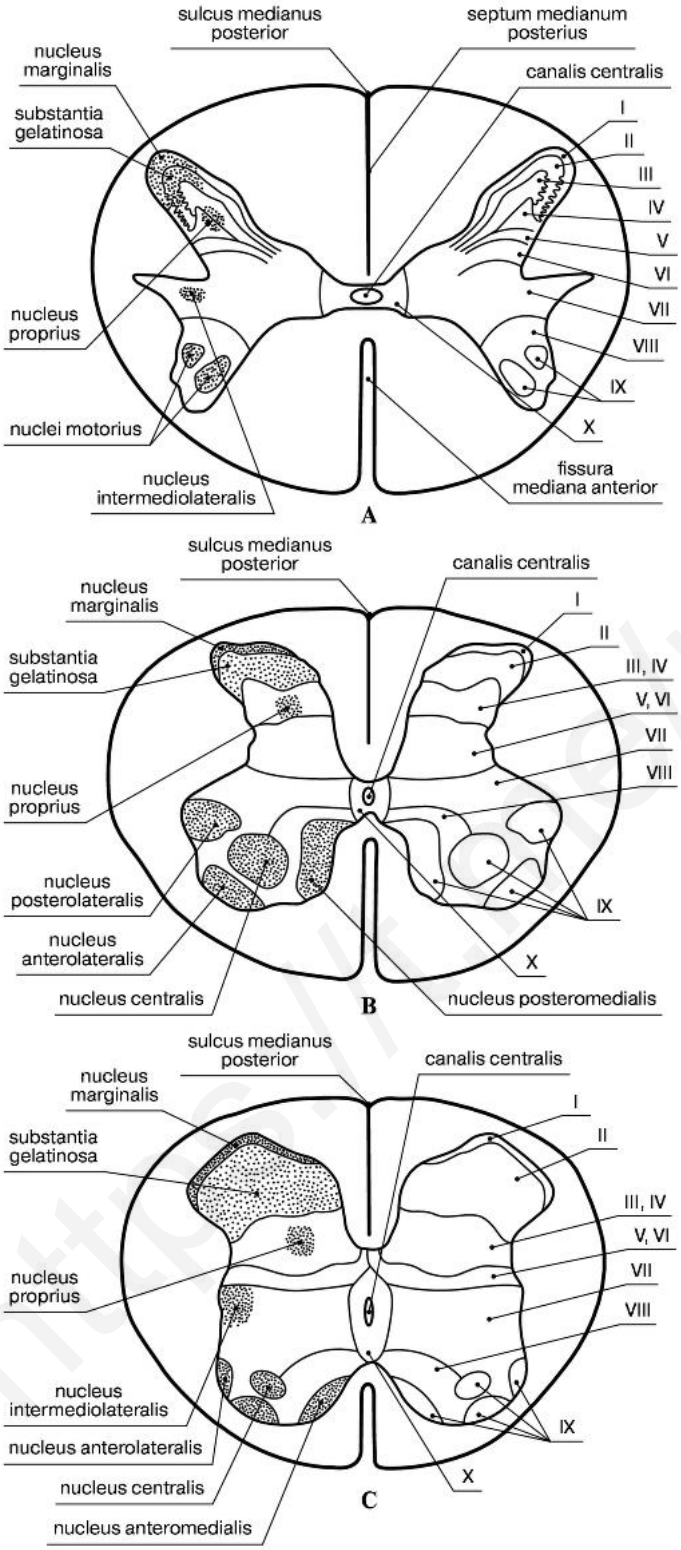

Анатомия серого вещества спинного мозга, топография его ядер и пластинок Рекседа

Задний рог:
- верхушка – краевое ядро, пластинка I;
- головка – студенистое вещество, пластинка II;
- шейка – собственное ядро, пластинки III, IV;
  – пластинка V;
- основание – заднее ядро, пластинка VI.

Передний рог:
- пластинки VII–IX;
- двигательные ядра, пластинки VIII–IX.

Боковой рог:
- промежуточное латеральное ядро;
- промежуточное медиальное ядро;
- пластинка VII.

Центральные структуры спинного мозга:
- передняя серая спайка;
- задняя серая спайка;
- пластинка X.

Конфигурация (топография) пластинок различна не только в разных отделах спинного мозга, но и в близлежащих сегментах.

Рис. 5-112. Ядра серого вещества и пластинки (синаптические зоны) Рекседа на уровне грудного (A), поясничного (B) и крестцового отделов (C) спинного мозга

http://t.me/medknigi

Спинномозговые нервы

Латинские термины	Эквиваленты	
	Русскоязычные	Англоязычные
Columna anterior	Передний столб	Anterior column
Columna posterior	Задний столб	Posterior column
Fissura mediana anterior	Передняя срединная щель	Anterior median fissure
Funiculus anterior	Передний канатик	Anterior funiculus
Funiculus lateralis	Боковой канатик	Lateral funiculus
Funiculus posterior	Задний канатик	Posterior funiculus
Ganglion sensorium nervi spinalis	Чувствительный узел спинномозгового нерва	Spinal ganglion
Ganglion trunci sympathici	Узел симпатического ствола	Ganglion of sympathetic trunk
N. iliohypogastricus	Подвздошно-подчревный нерв	Iliohypogastric nerve
N. ilioinguinalis	Подвздошно-паховый нерв	Ilio-inguinal nerve
N. intercostalis, ramus cutaneous anterior pectoralis	Межрёберный нерв, передняя кожная грудная ветвь	Intercostal nerve, anterior pectoral cutaneous branches
N. intercostalis, ramus cutaneus lateralis pectoralis	Межрёберный нерв, боковая кожная грудная ветвь	Intercostal nerve, lateral pectoral cutaneous branches
N. intercostalis, rami mammarii laterales	Межрёберный нерв, латеральные грудные ветви	Intercostal nerve, lateral pectoral branches
N. intercostalis, rami mammarii mediales	Межрёберный нерв, медиальные грудные ветви	Intercostal nerve, medial pectoral branches
Nn. intercostales (rami anteriores nervi thoracici [T1–T11])	Межрёберный нерв (передние ветви грудных нервов [Th1–Th11])	Intercostal nerve (anterior branches of pectoral nerves [T1–T11])
N. spinalis, fila radicularia	Спинномозговой нерв, корешковые нити	Spinal nerve, rootlets
N. spinalis, radix anterior	Спинномозговой нерв, передний корешок	Spinal nerve, anterior root
N. spinalis, radix posterior	Спинномозговой нерв, задний корешок	Spinal nerve, posterior root
N. spinalis, ramus communicans albus	Спинномозговой нерв, белая соединительная ветвь	Spinal nerve, white communicans branch
N. spinalis, ramus communicans griseus	Спинномозговой нерв, серая соединительная ветвь	Spinal nerve, grey communicans branch
N. spinalis, ramus meningeus	Спинномозговой нерв, менингеальная ветвь	Spinal nerve, meningeal branch
N. subcostalis (ramus anterior nervi thoracici [T12])	Подрёберный нерв (передняя ветвь грудного нерва [Th12])	Subcostal nerve (anterior branch of thoracic nerve [T12])
N. thoracicus, ramus anterior s. nervus intercostalis	Грудной нерв, передняя ветвь или межрёберный нерв	Thoracic nerve, anterior branch or intercostal nerve
N. thoracicus, ramus posterior	Грудной нерв, задняя ветвь	Thoracic nerve, posterior branch
Plexus brachialis	Плечевое сплетение	Brachial plexus
Plexus cervicalis	Шейное сплетение	Cervical plexus
Plexus lumbalis	Поясничное сплетение	Lumbar plexus
Plexus sacralis	Крестцовое сплетение	Sacral plexus
Sulcus anterolateralis	Передняя латеральная борозда	Anterolateral sulcus
Truncus nervi spinalis	Ствол спинномозгового нерва	Trunk of spinal nerve
Truncus nervi thoracici	Ствол грудного спинномозгового нерва	Trunk of thoracic nerve

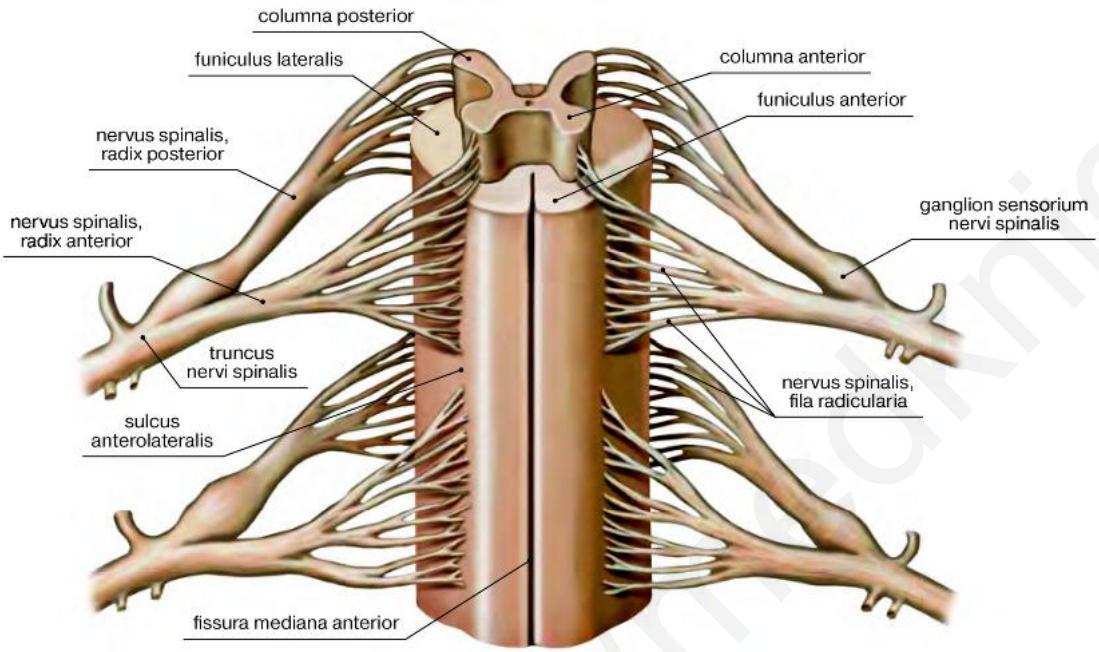

A

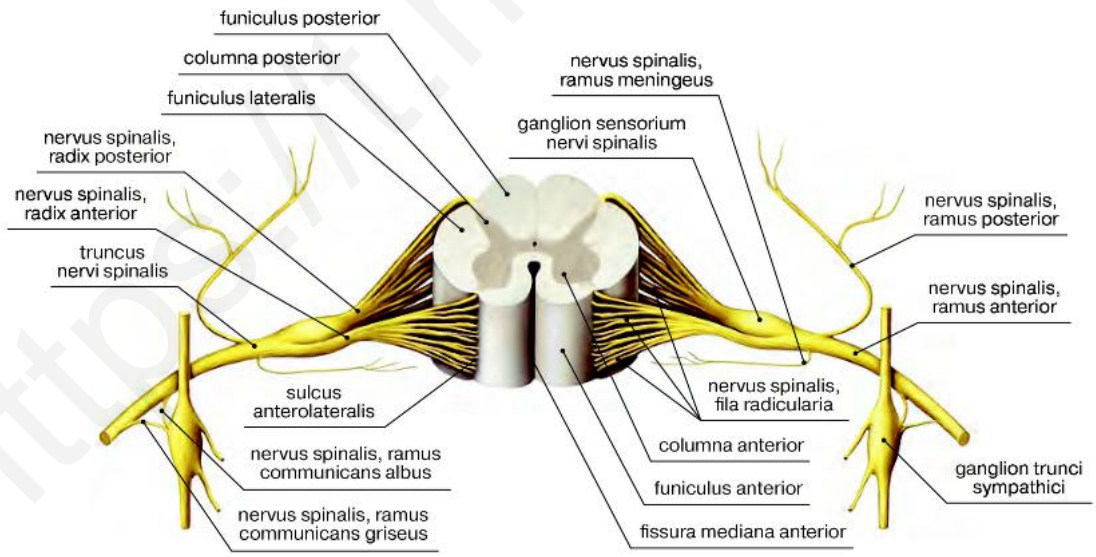

B

Рис. 5-113. Наружное строение спинного мозга (A), сегмент спинного мозга, спинномозговые нервы и их ветви (B)

https://t.me/medknigi

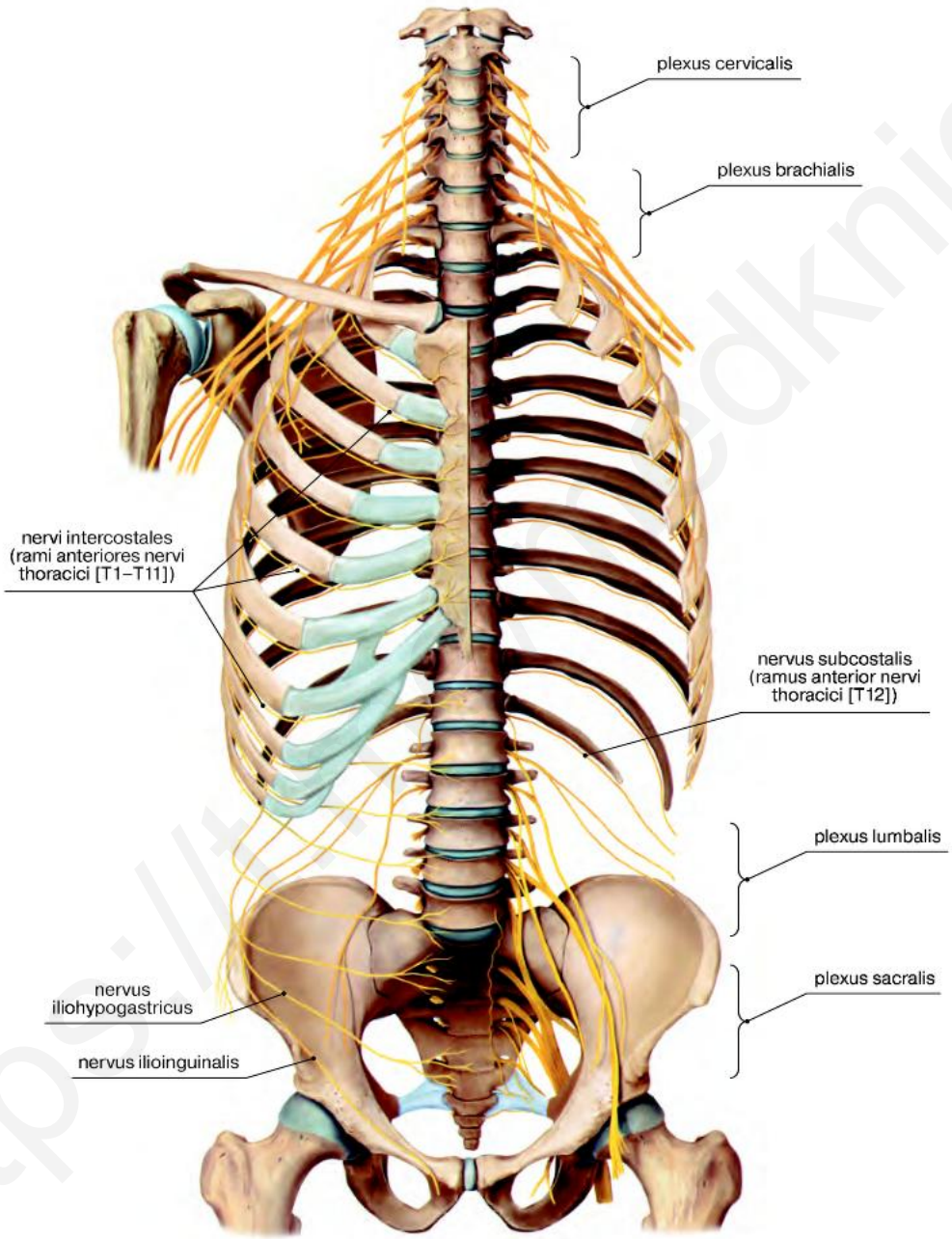

Рис. 5-114. Передние ветви спинномозговых нервов (вид спереди).

Передние ветви спинномозговых нервов шейной, поясничной и крестцовой частей спинного мозга образуют сплетения, а в грудной части сохраняют сегментарное строение и иннервируют кожу и мышцы переднебоковой поверхности туловища.

Задние ветви спинномозговых нервов сохраняют сегментарное строение и иннервируют кожу и мышцы задней поверхности туловища.

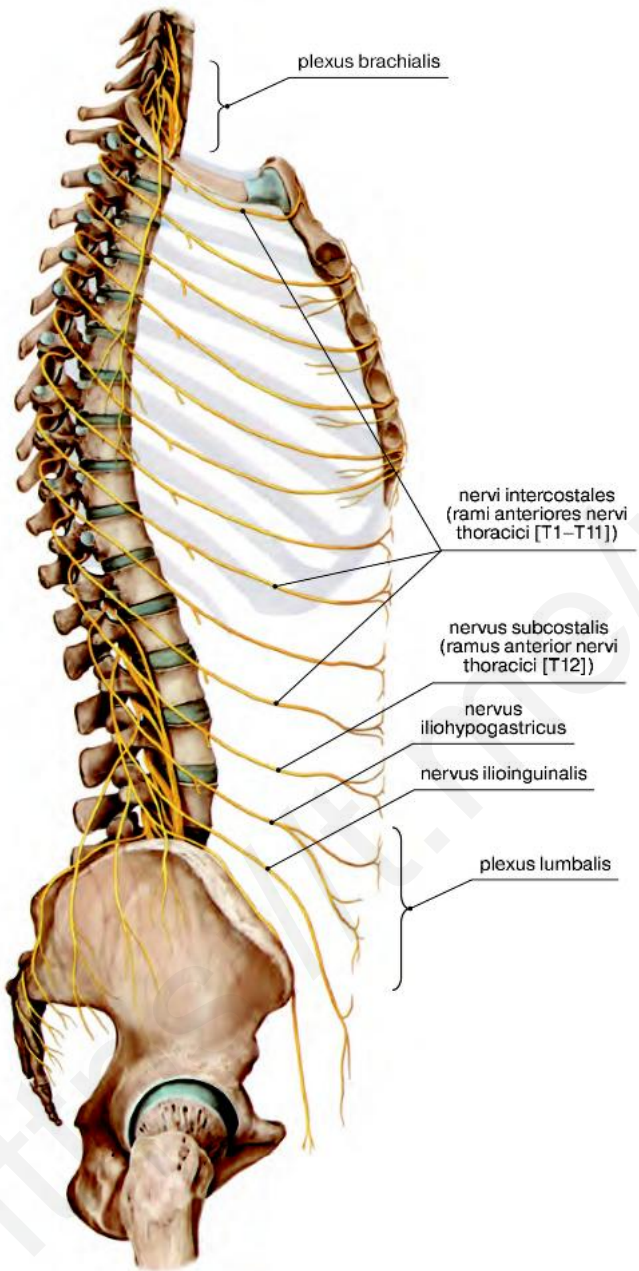

Иннервация переднебоковой поверхности туловища

Шейное сплетение
- надключичные нервы:
  – кожа подключичной области.

Плечевое сплетение
- грудные нервы:
  – мышечные ветви к большой и малой грудным мышцам;
- длинный грудной нерв:
  – мышечные ветви к передней зубчатой мышце;
- подключичный нерв:
  – мышечные ветви к подключичной мышце.

Передние ветви грудных спинномозговых нервов
- межрёберные нервы, подрёберный нерв:
  – мышечные ветви к межрёберным мышцам (наружным, внутренним, самым внутренним), поперечной мышце грудной клетки, широким мышцам живота, прямой мышце живота, пирамидальной мышце;
  – кожные ветви латеральные (грудные и брюшные) и передние к коже переднебоковой поверхности туловища.

Поясничное сплетение
- подвздошно-подчревный нерв:
  – мышечные ветви к поперечной мышце живота и внутренней косой мышце живота;
  – кожная ветвь к коже лобковой области;
- подвздошно-паховый нерв:
  – мышечные ветви к широким мышцам живота;
  – кожные нервы к коже паховой области, лобковой области, коже мошонки (больших половых губ), корня полового члена;
- бедренно-половой нерв:
  – половая ветвь к коже области поверхностного пахового кольца, мошонки (больших половых губ).

Рис. 5-115. Передние ветви спинномозговых нервов (вид сбоку)

http://t.me/medknigi

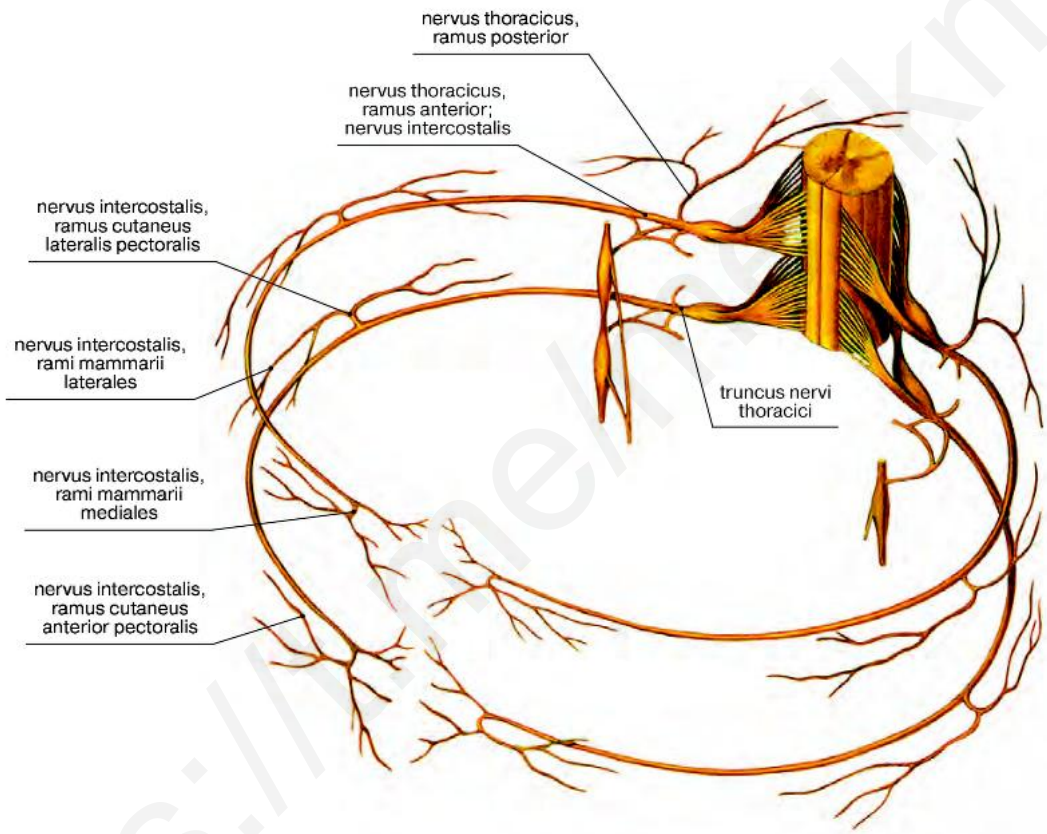

Рис. 5-116. Межрёберные нервы – передние ветви грудных нервов

https://t.me/knigi

Спинномозговые нервы

Латинские термины	Эквиваленты	
	Русскоязычные	Англоязычные
Aorta abdominalis	Брюшная аорта	Abdominal aorta
A. glutea inferior	Нижняя ягодичная артерия	Inferior gluteal artery
A. glutea superior	Верхняя ягодичная артерия	Superior gluteal artery
A. iliaca communis	Общая подвздошная артерия	Common iliac artery
A. obturatoria	Запирательная артерия	Obturator artery
A. pudenda interna	Внутренняя половая артерия	Internal pudendal artery
Canalis pudendalis	Половой канал	Pudendal canal
Cauda equina	Конский хвост	Cauda equina
Costa XII	Ребро XII	Rib XII
Diaphragma, pars lumbalis	Диафрагма, поясничная часть	Diaphragm, lumbar part
Dura mater spinalis	Твёрдая оболочка спинного мозга	Spinal dura mater
Fascia obturatoria	Запирательная фасция	Obturator fascia
Ligamentum arcuatum laterale	Латеральная дугообразная связка	Lateral arcuate ligament
Ligamentum arcuatum mediale	Медиальная дугообразная связка	Medial arcuate ligament
Ligamentum sacrotuberale	Крестцово-бугорная связка	Sacrotuberous ligament
M. iliacus	Подвздошная мышца	Iliacus
M. levator ani	Мышца, поднимающая задний проход	Levator ani
M. obturatorius internus	Внутренняя запирательная мышца	Obturator internus
M. psoas major	Большая поясничная мышца	Psoas major
M. psoas minor	Малая поясничная мышца	Psoas minor
M. quadratus lumborum	Квадратная мышца поясницы	Quadratus lumborum
M. transversus abdominis	Поперечная мышца живота	Transversus abdominis
N. anococcygeus	Заднепроходно-копчиковый нерв	Anococcygeal nerve
Nn. clunium medii	Средние нервы ягодиц	Middle clunial nerves
Nn. clunium superiores	Верхние нервы ягодиц	Superior clunial nerves
N. cutaneus femoris lateralis	Латеральный кожный нерв бедра	Lateral cutaneous nerve of thigh
N. cutaneus femoris posterior	Задний кожный нерв бедра	Posterior cutaneous nerve of thigh
N. femoralis	Бедренный нерв	Femoral nerve
N. genitofemoralis	Бедренно-половой нерв	Genitofemoral nerve
N. genitofemoralis, r. femoralis	Бедренно-половой нерв, бедренная ветвь	Genitofemoral nerve, femoral branch
N. genitofemoralis, r. genitalis	Бедренно-половой нерв, половая ветвь	Genitofemoral nerve, genital branch
N. gluteus inferior	Нижний ягодичный нерв	Inferior gluteal nerve
N. gluteus superior	Верхний ягодичный нерв	Superior gluteal nerve
N. iliohypogastricus	Подвздошно-подчревный нерв	Iliohypogastric nerve
N. iliohypogastricus, ramus cutaneus anterior	Подвздошно-подчревный нерв, передняя кожная ветвь	Iliohypogastric nerve, anterior cutaneous branch
N. iliohypogastricus, ramus cutaneus lateralis	Подвздошно-подчревный нерв, латеральная кожная ветвь	Iliohypogastric nerve, lateral cutaneous branch
N. ilioinguinalis	Подвздошно-паховый нерв	Ilio-inguinal nerve
N. ischiadicus	Седалищный нерв	Sciatic nerve
N. obturatorius	Запирательный нерв	Obturator nerve
N. occipitalis major	Большой затылочный нерв	Greater occipital nerve
N. occipitalis minor	Малый затылочный нерв	Lesser occipital nerve
N. occipitalis tertius	Третий затылочный нерв	Third occipital nerve
N. peroneus communis	Общий малоберцовый нерв	Common peroneal nerve
N. pudendus	Половой нерв	Pudendal nerve
N. tibialis	Большеберцовый нерв	Tibial nerve
Nn. thoracici [T1–T12], rami posteriores; rami laterales	Грудные нервы [Th1–Th12], задние ветви, латеральные ветви	Thoracic nerves [T1–T12], posterior rami, lateral branches
Nn. thoracici [T1–T12], rami posteriores, rami mediales	Грудные нервы [Th1–Th12], задние ветви, медиальные ветви	Thoracic nerves [T1–T12], posterior rami, medial branches
N. subcostalis	Подрёберный нерв	Subcostal nerve
N. suboccipitalis	Подзатылочный нерв	Suboccipital nerve
Plexus coccygeus	Копчиковое сплетение	Coccygeal plexus
Plexus lumbalis	Поясничное сплетение	Lumbar plexus
Plexus sacralis	Крестцовое сплетение	Sacral plexus
Truncus sympathicus	Симпатический ствол	Sympathetic trunk

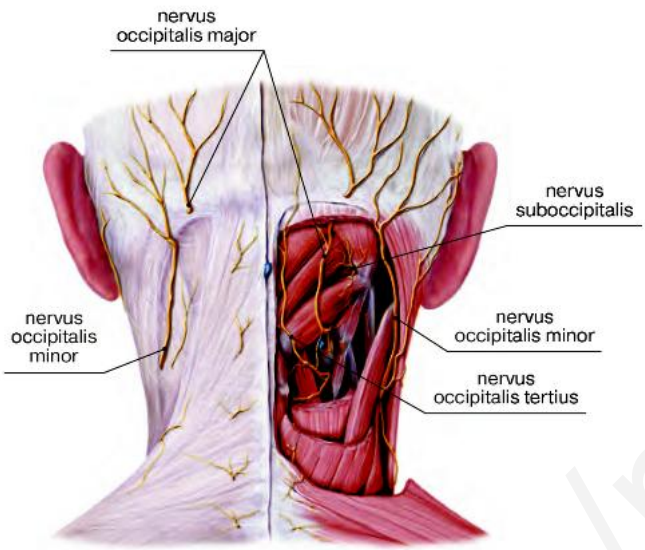

Рис. 5-117. Нервы задней (выйной) области шеи.

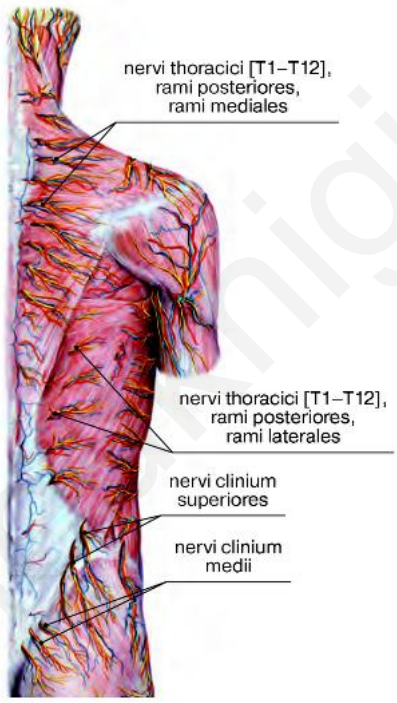

Рис. 5-118. Нервы задней поверхности туловища.

Задние ветви шейных [спинномозговых] нервов	
Задняя ветвь I шейного нерва (подзатылочный нерв)	**Мышечные ветви** к большой и малой прямым мышцам головы, нижней и верхней косым мышцам головы, полуостистой мышце головы, длиннейшей мышце головы.
Задняя ветвь II шейного нерва (большой затылочный нерв)	**Мышечная ветвь** к полуостистой мышце головы, ременной мышце головы и шеи, длиннейшей мышце головы **Кожная ветвь** к коже затылочной области
Задние ветви III–VIII шейных нервов	**Кожные ветви** к коже выйной области
Задние ветви грудных (спинномозговых) нервов	
Медиальные ветви	**Кожные ветви** (медиальные кожные ветви) к коже спины **Мышечные ветви** к мышцам, вращающим рёбра, многораздельным мышцам, полуостистым мышцам груди
Латеральные ветви	**Кожные ветви** (латеральные кожные ветви) к коже спины **Мышечные ветви** к подвздошно-рёберным мышцам, длиннейшей мышце спины и шеи
Задние ветви поясничных (спинномозговых) нервов	
Медиальные ветви	**Мышечные ветви** к многораздельным мышцам и межостистым мышцам
Латеральные ветви	**Мышечные ветви** к межпоперечным мышцам **Кожные ветви** к коже поясничной области и ягодичной области (верхние нервы ягодиц)
Задние ветви крестцовых (спинномозговых) нервов	
Медиальные ветви	**Мышечные ветви** к многораздельным мышцам **Кожные ветви** к коже крестцовой области
Латеральные ветви	**Кожные ветви** (средние нервы ягодиц) к коже ягодичной области
Шейное сплетение	**Мышечные ветви** к межпоперечным мышцам, трапециевидной мышце
Плечевое сплетение	**Мышечные ветви** к межпоперечным мышцам
Дорсальный нерв лопатки	**Мышечные ветви к** мышце, поднимающей лопатку, и ромбовидной мышце
Грудоспинной нерв	**Мышечные ветви** к широчайшей мышце спины

https://t.me/medknigi

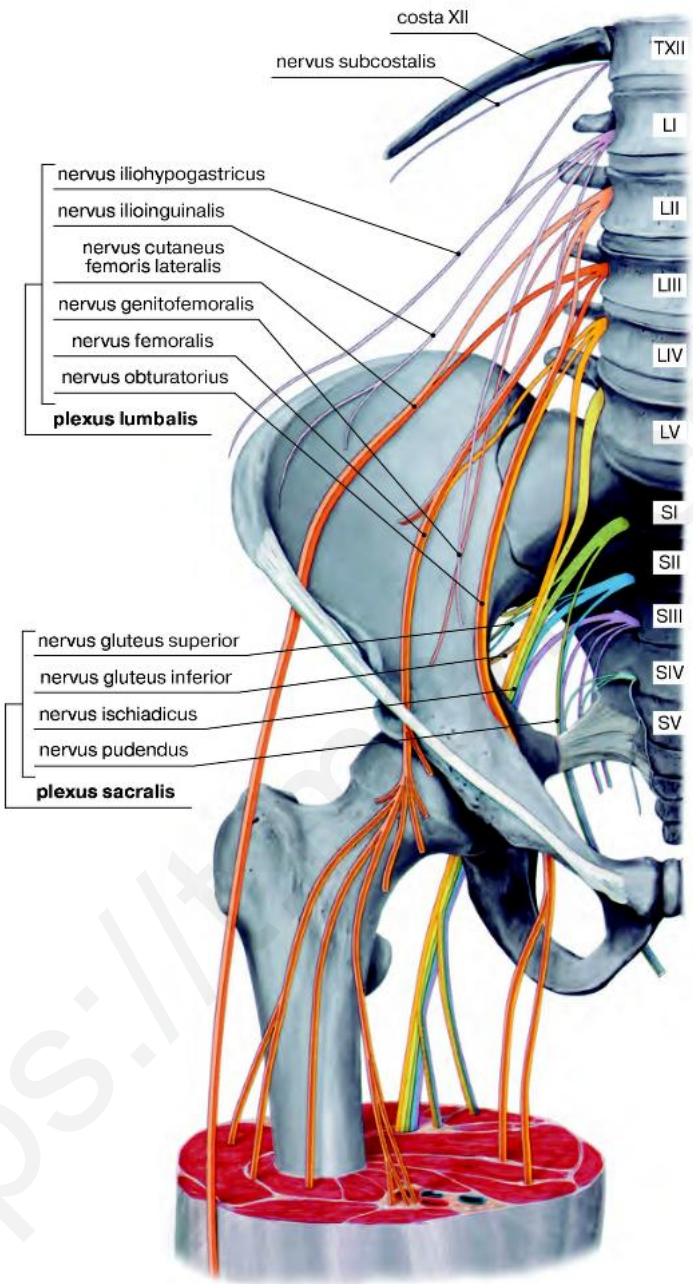

Рис. 5-119. Пояснично-крестцовое сплетение.

Поясничное сплетение образовано передними ветвями трех верхних поясничных нервов [L1–L3], бóльшей частью передней ветви четвертого поясничного нерва [L4] и соединительной ветвью от передней ветви подрёберного нерва [Th12].

Крестцовое сплетение образовано передними ветвями двух нижних, поясничных нервов [L4–L5], всех крестцовых [S1–S5] и копчикового [Co] нервов.

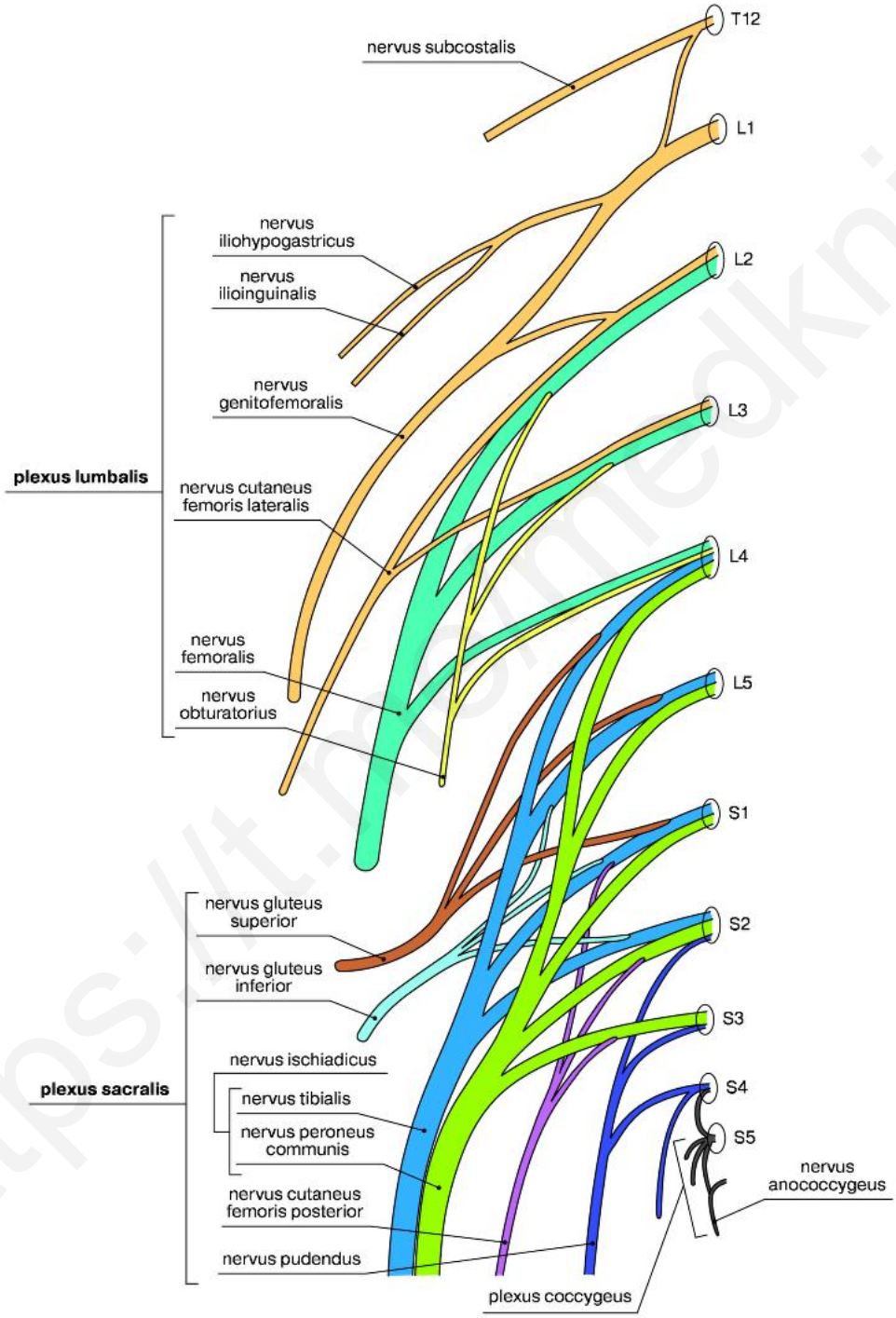

Рис. 5-120. Формирование ветвей пояснично-крестцового сплетения

https://t.me/medknigi

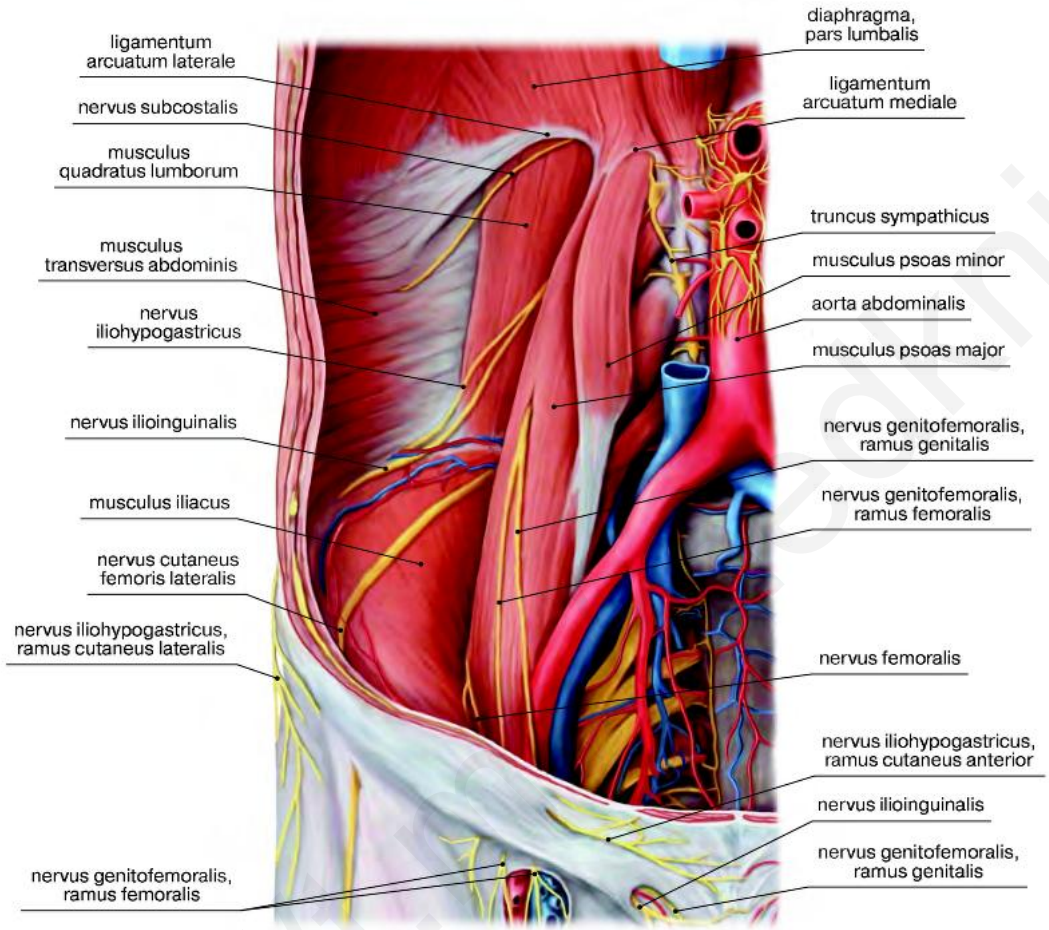

Рис. 5-121. Нервы поясничного сплетения.

Мышечные ветви [Th12–L4]	Межпоперечные поясничные мышцы, квадратная мышца поясницы, большая и малая поясничная мышцы, подвздошные мышцы
Подвздошно-подчревный нерв [Th12, L1]	**Мышечные ветви** к внутренней косой мышце живота, поперечной мышце живота **Латеральная кожная ветвь** к коже латеральной поверхности бедра **Передняя кожная ветвь** к коже лобковой и пупочной областей
Подвздошно-паховый нерв [L1]	**Мышечные ветви** к широким мышцам живота **Кожные ветви** к коже паховой области, лобка, мошонки (передние мошоночные нервы) или больших половых губ (передние губные нервы)
Бедренно-половой нерв [L1–L2]	**Бедренная ветвь** к коже ниже паховой складки **Половая ветвь** к мышце поднимающей мошонку, коже мошонки (или больших половых губ)
Латеральный кожный нерв бедра [L2–L3]	**Кожные ветви** к коже латеральной поверхности бедра
Бедренный нерв [L1–L4]	**Мышечные ветви** к большой поясничной мышце, передней группе мышц бедра **Кожные нервы** к коже передней и переднемедиальной поверхности бедра **Подкожный нерв** к коже переднемедиальной поверхности голени и медиального края стопы
Запирательный нерв [L1–L4]	**Мышечная ветвь** к наружной запирательной мышце **Передняя ветвь** к длинной и короткой приводящим мышцам, тонкой мышце, гребенчатой мышце **Задняя ветвь** к большой и малой приводящим мышцам

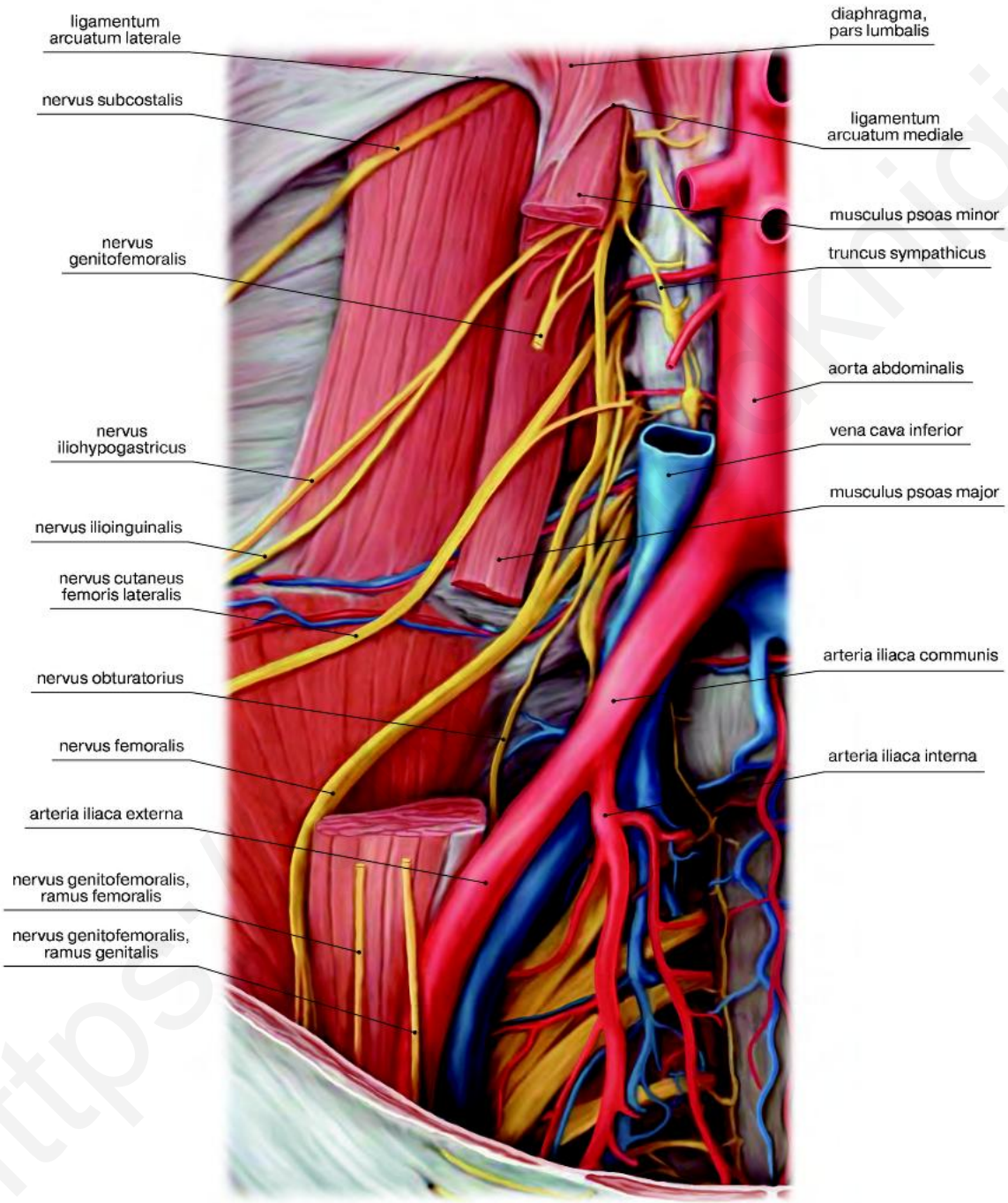

Рис. 5-122. Нервы поясничного сплетения

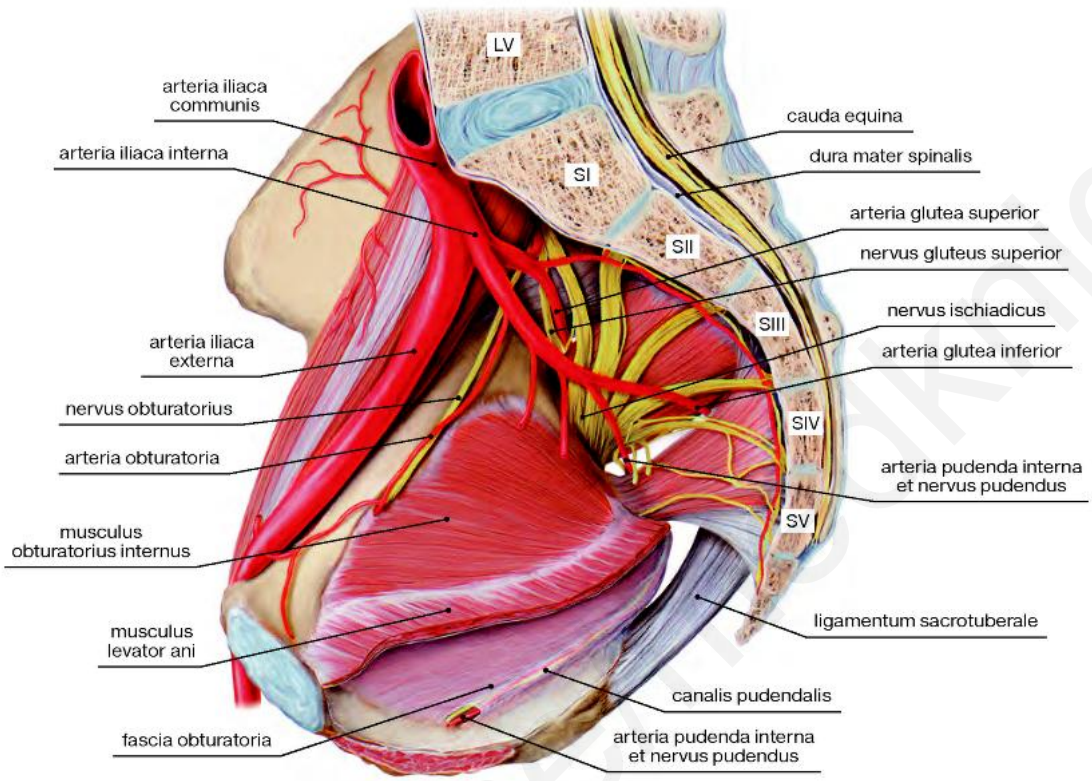

Рис. 5-123. Крестцовое сплетение.

Нервы крестцового сплетения

Короткие ветви крестцового сплетения	
Нерв внутренней запирательной мышцы	Внутренняя запирательная мышца
Нерв квадратной мышцы бедра	Квадратная мышца бедра
Нерв грушевидной мышцы	Грушевидная мышца
Мышечные ветви	Близнецовые мышцы
Верхний ягодичный нерв [L4–L5, S1]	Мышечные ветви к малой и средней ягодичным мышцам, мышце, напрягающей широкую фасцию
Нижний ягодичный нерв [L5, S1–S2]	Мышечные ветви к большой ягодичной мышце
Заднепроходно-копчиковый нерв [S5–Co]	Кожные ветви к коже вокруг заднего прохода
Длинные ветви крестцового сплетения	
Задний кожный нерв бедра [S1–S3]	**Нижние нервы ягодиц** к коже ягодичной области **Прободающий кожный нерв** к коже ягодичной области **Промежностные ветви** к коже промежности и мошонки (больших половых губ) Кожные ветви к коже задней поверхности бедра, подколенной ямке
Седалищный нерв [L4–L5, S1–S3]	Мышечные ветви к задней группе мышц бедра, большой приводящей мышце
Общий малоберцовый нерв	Кожные ветви к коже латеральной части задней поверхности голени, тыльной поверхности стопы, вместе с большеберцовым нервом – латерального края стопы, Мышечные ветви к латеральной и передней группам мышц голени, мышцам тыльной поверхности стопы
Большеберцовый нерв	Кожные ветви к коже голени, коже подошвы Мышечные ветви к задней группе мышц голени, подошвенным мышцам стопы
Половой нерв [S1–S4]	**Мышечные ветви** к мышце, поднимающей задний проход, копчиковой мышце, наружному сфинктеру прямой кишки, поперечным мышцам промежности, седалищно-пещеристой мышце, луковично-губчатой мышце, наружному сфинктеру мочеиспускательного канала **Кожные ветви** к коже области заднепроходного отверстия, анальной области, мочеполовой области промежности, коже мошонки (больших половых губ)

Проводящие пути ЦНС

Латинские термины	Эквиваленты	
	Русскоязычные	Англоязычные
Capsula interna	Внутренняя капсула	Internal capsule
Commissura alba anterior	Передняя белая спайка	Anterior white commissure
Cortex cerebelli	Кора мозжечка	Cerebellar cortex
Decussatio pyramidum	Перекрест пирамид	Decussation of pyramids
Fasciculus cuneatus	Клиновидный пучок	Cuneate fasciculus
Fasciculus gracilis	Тонкий пучок	Gracile fasciculus
Fasciculus interfascicularis	Межпучковый пучок	Interfascicular fasciculus
Fasciculus longitudinalis medialis	Медиальный продольный пучок	Medial longitudinal fasciculus
Fasciculus proprius anterior	Передний собственный пучок	Anterior fasciculus proprius
Fasciculus proprius lateralis	Латеральный собственный пучок	Lateral fasciculus proprius
Fasciculus proprius posterior	Задний собственный пучок	Posterior fasciculus proprius
Fasciculus septomarginalis	Септомаргинальный пучок	Septomarginal fasciculus
Fibrae arcuatae externae	Наружные дугообразные волокна	External arcuate fibres
Fibrae arcuatae internae	Внутренние дугообразные волокна	Internal arcuate fibres
Fibrae corticonucleares	Корково-ядерные волокна	Corticonuclear fibres
Fibrae olivospinales	Оливоспинномозговые волокна	Olivospinal fibres
Fibrae reticulospinales	Ретикулоспинномозговые волокна	Reticulospinal fibres
Ganglion sensorium nervi spinalis	Чувствительный узел спинномозгового нерва	Spinal ganglion
Gyrus precentralis	Предцентральная извилина	Precentral gyrus
Gyrus postcentralis	Постцентральная извилина	Postcentral gyrus
Lemniscus medialis	Медиальная петля	Medial lemniscus
Medulla oblongata	Продолговатый мозг	Medulla oblongata
Medulla spinalis	Спинной мозг	Medulla spinalis
Mesencephalon	Средний мозг	Mesencephalon
Nucleus cuneatus	Клиновидное ядро	Cuneate nucleus
Nucleus dentatus	Зубчатое ядро	Dentate nucleus
Nucleus globosus	Шаровидное ядро	Globose nucleus
Nucleus gracilis	Тонкое ядро	Gracile nucleus
Nuclei motorii nervi craniales	Двигательные ядра черепных нервов	Motor nuclei of cranial nerves
Nucleus proprius	Собственное ядро (заднего рога)	Nucleus proprius
Nucleus ruber	Красное ядро	Nucleus ruber
Nucleus thoracicus	Грудное ядро	Thoracic nucleus
Pedunculus cerebellaris inferior	Нижняя мозжечковая ножка	Inferior cerebellar peduncle
Pons	Мост	Pons
Sulcus intermedius posterior	Задняя промежуточная борозда	Posterior intermediate sulcus
Sulcus medianus posterior	Задняя срединная борозда	Posterior median sulcus
Sulcus posterolateralis	Задняя латеральная борозда	Posterolateral sulcus
Thalamus	Таламус	Thalamus
Tractus corticospinalis anterior	Передний корково-спинномозговой путь	Anterior corticospinal tract
Tractus corticospinalis lateralis	Латеральный корково-спинномозговой путь	Lateral corticospinal tract
Tractus rubrospinalis	Красноядерно-спинномозговой путь	Rubrospinal tract
Tractus spinalis nervi trigemini	Спинномозговой путь тройничного нерва	Spinal tract of trigeminal nerve
Tractus spinocerebellaris anterior	Передний спиномозжечковый путь	Anterior spinocerebellar tract
Tractus spinocerebellaris posterior	Задний спиномозжечковый путь	Posterior spinocerebellar tract
Tractus spinoolivaris	Спинооливный путь	Spino-olivary tract
Tractus spinothalamicus anterior	Передний спиноталамический путь	Anterior spinothalamic tract
Tractus spinothalamicus lateralis	Латеральный спиноталамический путь	Lateral spinothalamic tract
Tractus tectospinalis	Крышеспинномозговой путь	Tectospinal tract
Tractus vestibulospinalis	Преддверно-спинномозговой путь	Vestibulospinal tract
Vermis cerebelli	Червь мозжечка	Vermis of cerebellum

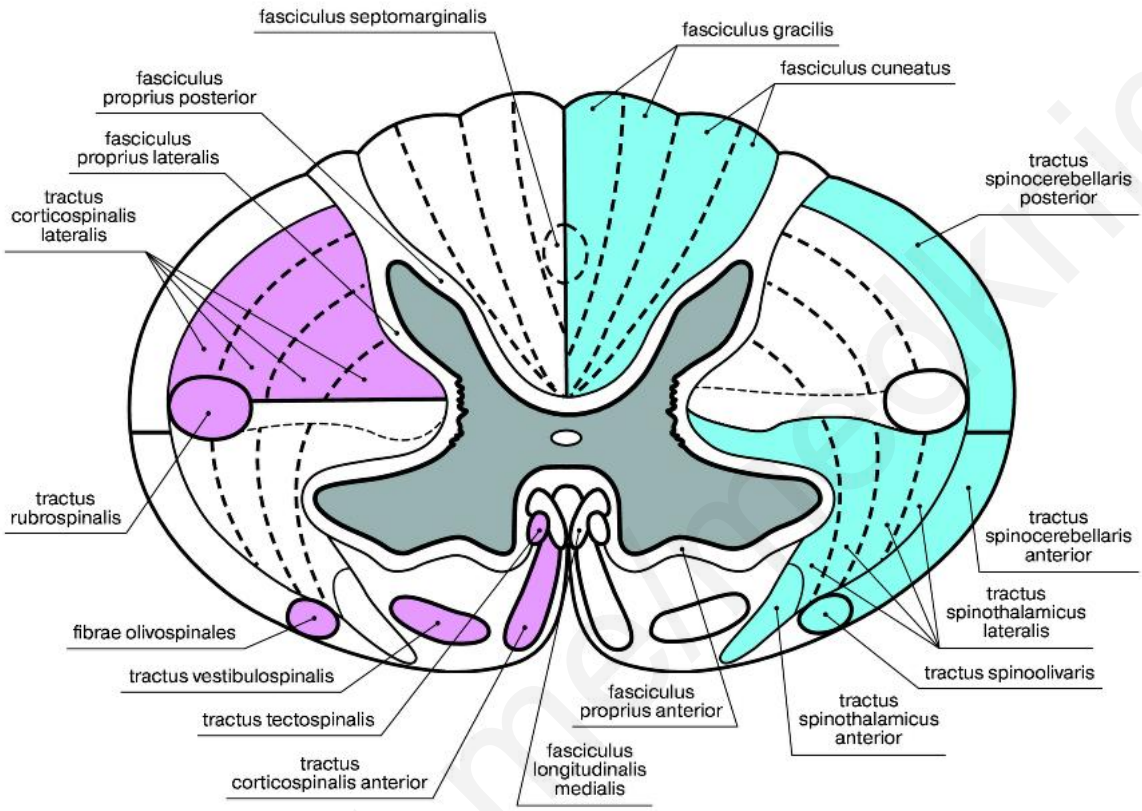

Рис. 5-124. Проводящие пути белого вещества спинного мозга по Соббота (2010) с изменениями.

Комиссуральные волокна представлены в задней и передней белых спайках.

Ассоциативные волокна располагаются в заднем, боковом и переднем канатиках, образуя собственные пучки, прилежащие к серому веществу.

Проекционные волокна занимают центральную и периферическую часть переднего, бокового и заднего канатиков.

Восходящие проекционные пути коркового направления по месту локализации вторых нейронов образуют перекресты:

- перекрест спиноталамических путей, осуществляемый на уровне спинного мозга, носит название спинномозговой петли
- перекрест путей осознаваемой проприоцептивной чувствительности находится на уровне продолговатого мозга и носит название медиальной петли.

Таким образом, чувствительность каждой половины тела представлена, в основном, в противоположном полушарии.

Восходящие проекционные пути мозжечкового направления достигают полушария мозжечка своей стороны:

- задний спиномозжечковый путь считается «прямым», т.к. волокна его составляющие, как правило, идут к мозжечку по своей стороне
- передний спиномозжечковый путь перекрещивается посегментно на уровне спинного мозга и вторично — на уровне среднего мозга, достигая, таким образом, коры мозжечка своей стороны.

Проекционные волокна вышерасположенных сегментов занимают периферическое положение по отношению к одноименным волокнам нижележащих сегментов. Эта закономерность прослеживается на всем протяжении спинного мозга, но теряется на уровне ствола головного мозга, что особенно заметно в покрышке среднего мозга, где медиальное положение занимает тройничная петля, к которой примыкает медиальная петля, затем спинномозговая петля и латеральная (слуховая) петля.

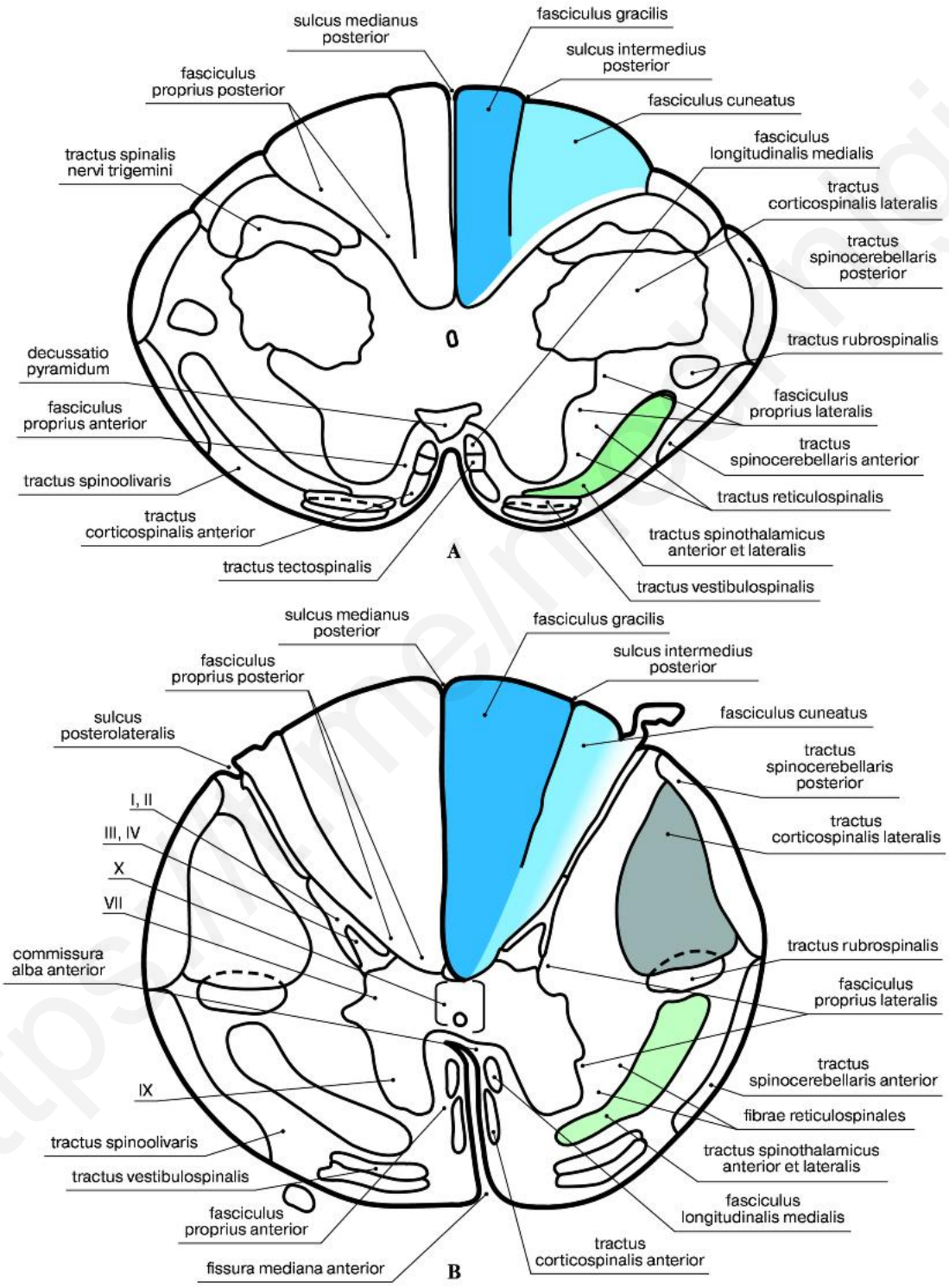

Рис. 5-125. Топография проводящих путей на поперечных сечениях различного сегментарного уровня (по Хейнс (2011) с изменениями). Верхние шейные сегменты (A). Верхние грудные сегменты (B).

I–X – пластинки Рекседа

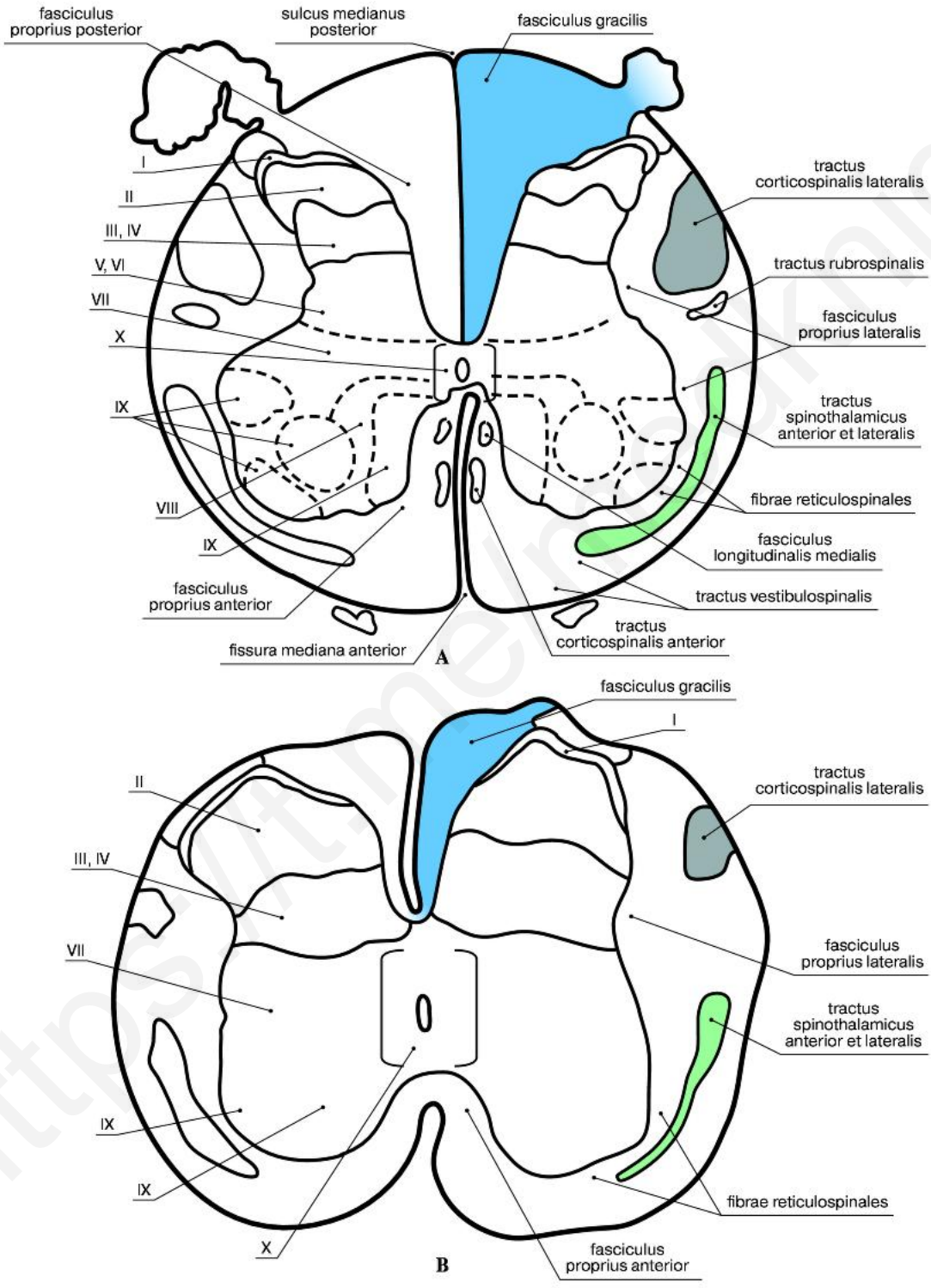

Рис. 5-126. Топография проводящих путей на поперечных сечениях различного сегментарного уровня (по Хейнс (2011) с изменениями). Поясничные сегменты (A). Крестцовые сегменты (B).

I–X – пластинки Рекседа

https://t.me/medknigi

Топография основных пирамидных путей

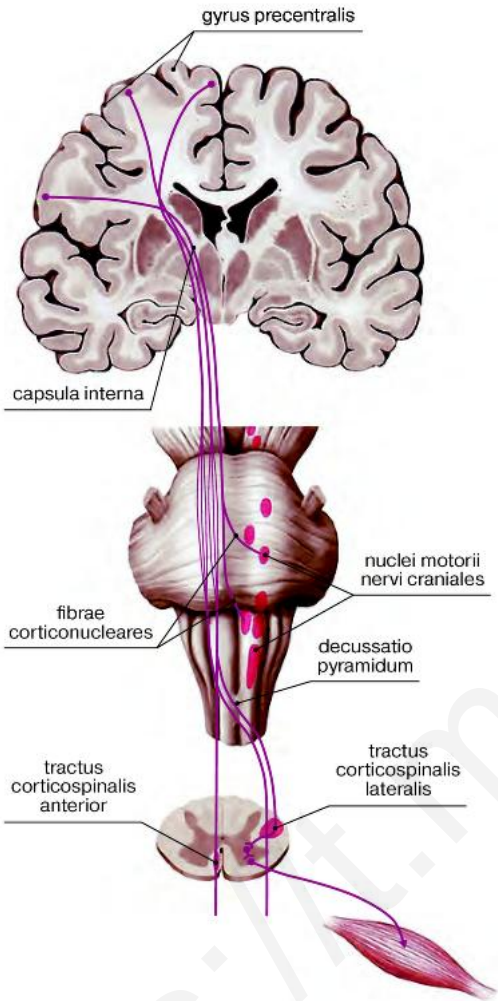

	Корково-спинномозговой путь	Корково-ядерный путь
Серое вещество полушарий большого мозга	Кора предцентральной извилины	Кора предцентральной извилины
Внутренняя капсула	Задняя ножка	Колено
Средний мозг	Срединная часть ножки мозга	Срединная часть ножки мозга Отхождение волокон к ядрам глазодвигательного и блокового нервов противоположной стороны
Мост	Вентральная часть моста	Вентральная часть моста Отхождение волокон к двигательным ядрам тройничного, отводящего и лицевого нервов противоположной стороны
Продолговатый мозг	Пирамиды продолговатого мозга. Переход медиально лежащих волокон на противоположную сторону (перекрест пирамид)	Пирамиды продолговатого мозга. Отхождение волокон к ядрам языкоглоточного, блуждающего, добавочного и подъязычного нервов противоположной стороны
Спинной мозг		
Передние канатики	Передний корково-спинномозговой путь, волокна которого посегментно переходят на противоположную сторону к мотонейронам переднего рога	
Боковые канатики	Латеральный корково-спинномозговой путь, волокна которого заканчиваются на мотонейронах переднего рога своей стороны	

Рис. 5-127. Пирамидные пути центральной нервной системы.

Проводящие пути, связывающие спинной мозг с головным, делят на восходящие (афферентные, чувствительные) и нисходящие (эфферентные, двигательные).

Нисходящие пути можно разделить на пирамидные и экстрапирамидные.

К пирамидной системе относят нисходящие пути, идущие от пирамидных клеток коры головного мозга к нижележащим структурам:

- к базальным ядрам;
- к ядрам таламуса;
- к ядрам среднего мозга;
- к коре мозжечка;
- к ядрам моста и продолговатого мозга;
- к ядрам спинного мозга.

https://t.me/medurig

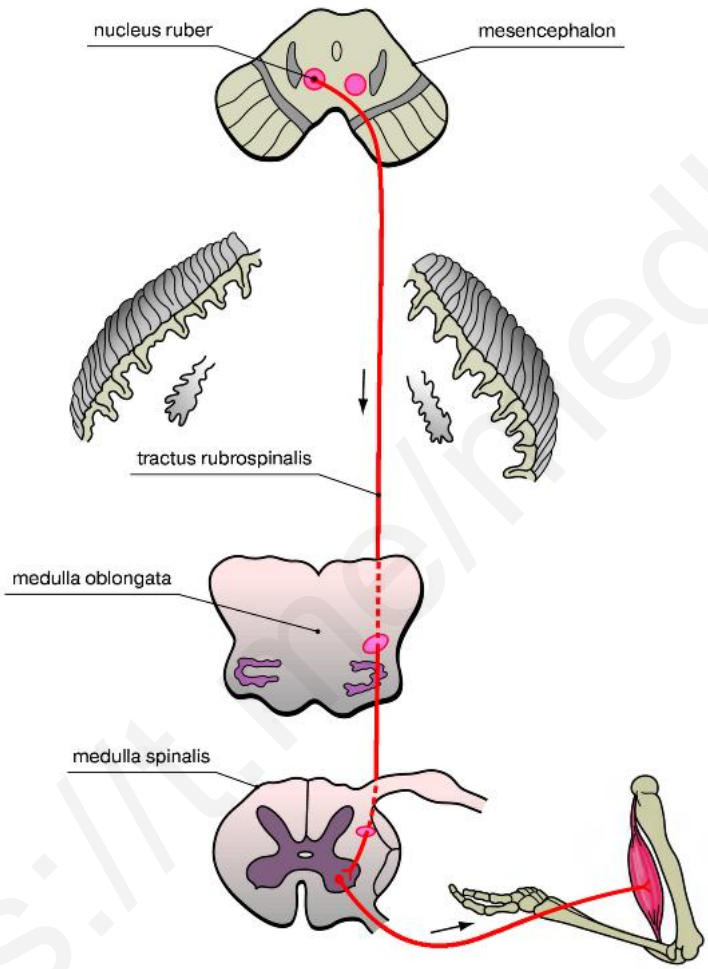

Рис. 5-128. Основной путь экстрапирамидной системы.

К **экстрапирамидной системе** относят нисходящие пути, идущие от базальных ядер, двигательных центров промежуточного мозга, среднего мозга, ромбовидного мозга к двигательным ядрам спинного мозга. Основным считается красноядерно-спинномозговой путь, который перекрещивается с одноименным противоположной стороны в покрышке среднего мозга (передний покрышечный перекрест). Другие, связывающие анализаторы зрения, слуха, равновесия с двигательными центрами спинного мозга, являются вспомогательными:

- покрышечно-спинномозговой;
- преддверно-спинномозговой;
- оливо-спинномозговой.

https://t.me/medknigi

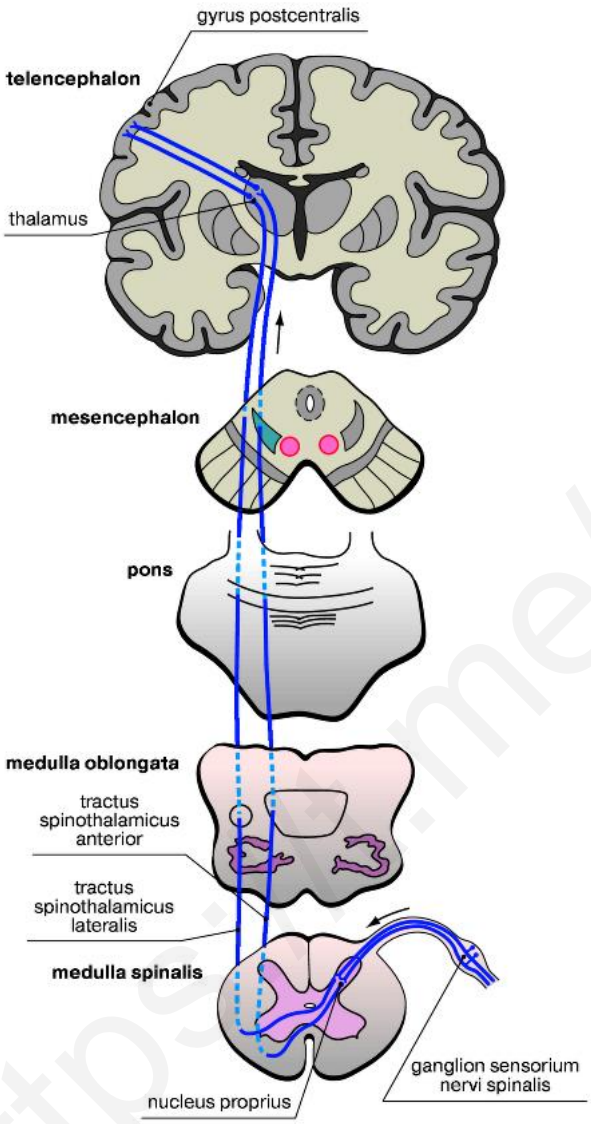

Восходящие пути спинного мозга можно делить

- по видам чувствительности:
  - поверхностная (кожная) чувствительность – пути экстероцептивной чувствительности;
  - мышечно-суставное чувство – пути проприоцептивной (глубокой) чувствительности;
  - висцеральная чувствительность – пути интероцептивной чувствительности;
- по направлению:
  - коркового направления (экстероцептивные пути – тактильный путь, путь болевой и температурной чувствительности, путь интероцептивной чувствительности, путь осознаваемой проприоцептивной чувствительности);
  - мозжечкового направления (пути неосознаваемой проприоцептивной чувствительности).

Пути экстероцептивной чувствительности

Передний спиноталамический путь
Латеральный спиноталамический путь
Рецептор – в коже
1-й нейрон чувствительный – чувствительный узел спинномозгового нерва.
2-й нейрон ассоциативный – собственное ядро заднего рога серого вещества спинного мозга.
Перекрест – в передней серой спайке спинного мозга (спинномозговая петля).
Боковой канатик – латеральный спиноталамический путь (путь болевой, температурной и интероцептивной чувствительности).
Передний канатик – передний спиноталамический путь (путь тактильной чувствительности - осязания и давления).
3-й нейрон – заднелатеральные ядра таламуса.
Внутренняя капсула (передняя часть задней ножки) в составе таламокортикального пути таламопариетальные волокна через лучистый венец достигают постцентральной извилине.
Корковый центр – нейроны постцентральной извилины.

Путь интероцептивной чувствительности

Проводит импульсы от механорецепторов (растяжение, сдавление, барорецепция, волюмрецепция), хеморецепторов (осморецепция), болевых рецепторов. Солокализован с латеральным спиноталамическим путем, но 2-й нейрон его расположен в промежуточно-медиальном ядре (вторичное висцеральное вещество) спинного мозга. По другим данным, отростки 2-х нейронов расположены диффузно и не образуют отдельных путей.
По локализации рецепторов (оболочки внутренних органов), нейронам (мелкие), типу волокон, образующих рецепторы (безмиелиновые типа С) с высоким порогом восприятия, характеристике боли (длительный латентный период, долго сохраняющаяся боль) болевая чувствительность внутренних органов относится к **протопатической**.
Экстеропатическая боль воспринимается, как правило, рецепторами кожи и иной локализации, образованными миелиновыми волокнами типа А.

Рис. 5-129. Пути экстероцептивной чувствительности

https://t.me/kitabkhanagi

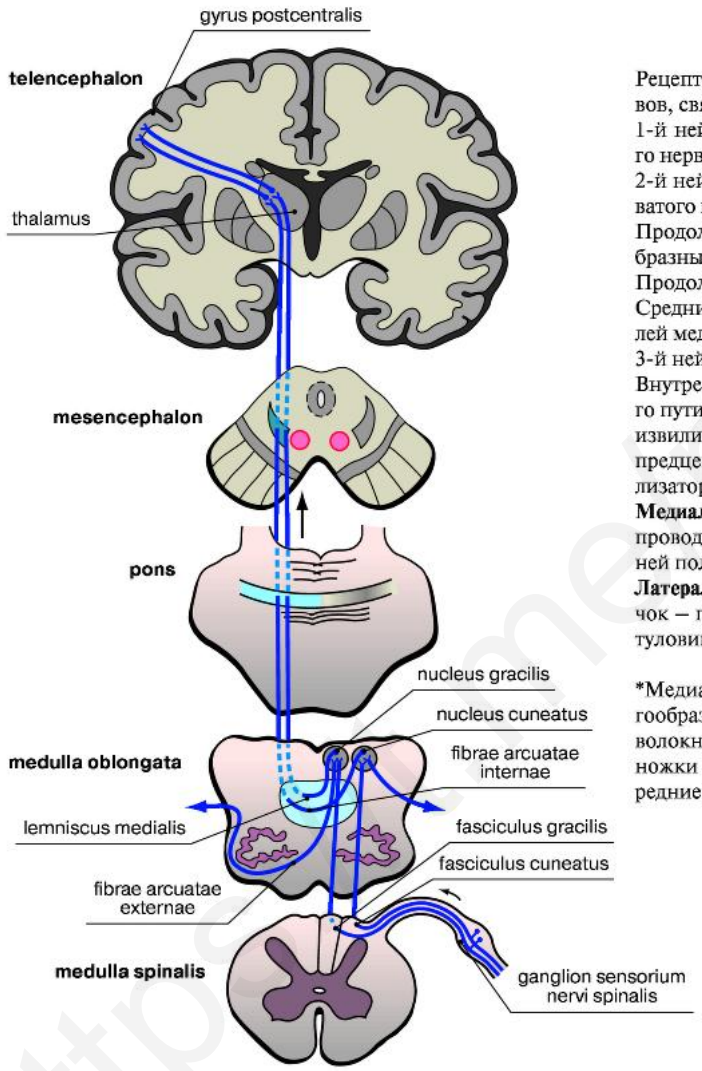

Структура путей осознаваемой проприоцептивной чувствительности

Рецептор – в мышцах, сухожилиях, капсулах суставов, связках.
1-й нейрон – чувствительный узел спинномозгового нерва.
2-й нейрон – клиновидное и тонкое ядра продолговатого мозга.
Продолговатый мозг – перекрест внутренних дугообразных волокон (медиальная петля)*.
Продолговатый мозг, мост, покрышечная часть.
Средний мозг – покрышка, между тройничной петлей медиально и спинномозговой петлей латерально
3-й нейрон – вентро-латеральные ядра таламуса.
Внутренняя капсула – в составе таламокортикального пути таламотеменные волокна к постцентральной извилине, где располагаются центры гравитации, и к предцентральной извилине, ядру двигательного анализатора.
Медиально расположенный путь – тонкий пучок – проводит импульсы от нижних конечностей и нижней половины туловища.
Латерально расположенный путь – клиновидный пучок – проводит импульсы от верхнегрудных отделов туловища, шеи и верхних конечностей.

*Медиальная петля образована внутренними дугообразными волокнами. Наружные дугообразные волокна направляются через нижние мозжечковые ножки по своей (задние) или противоположной (передние) стороне к коре червя мозжечка.

Рис. 5-130. Пути проприоцептивной чувствительности коркового направления

https://meduniki.ru

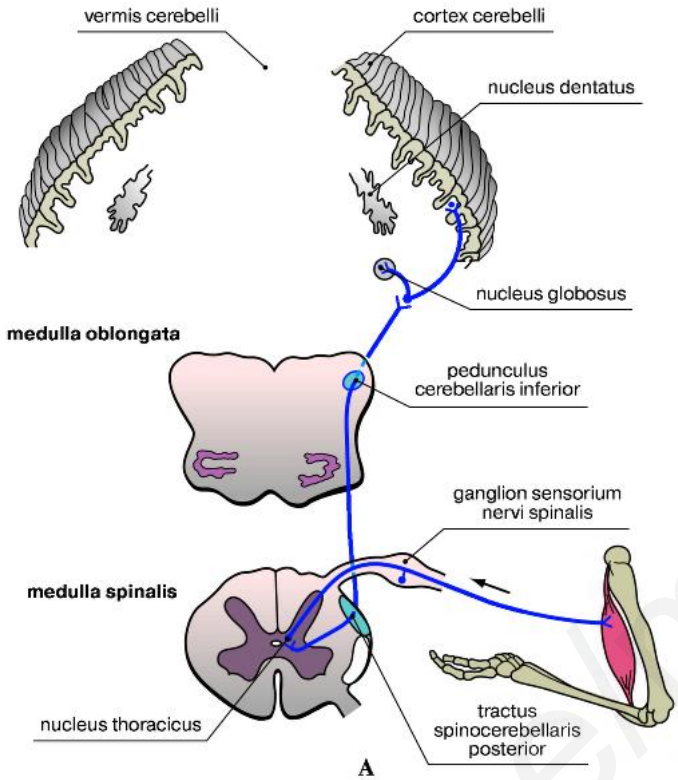

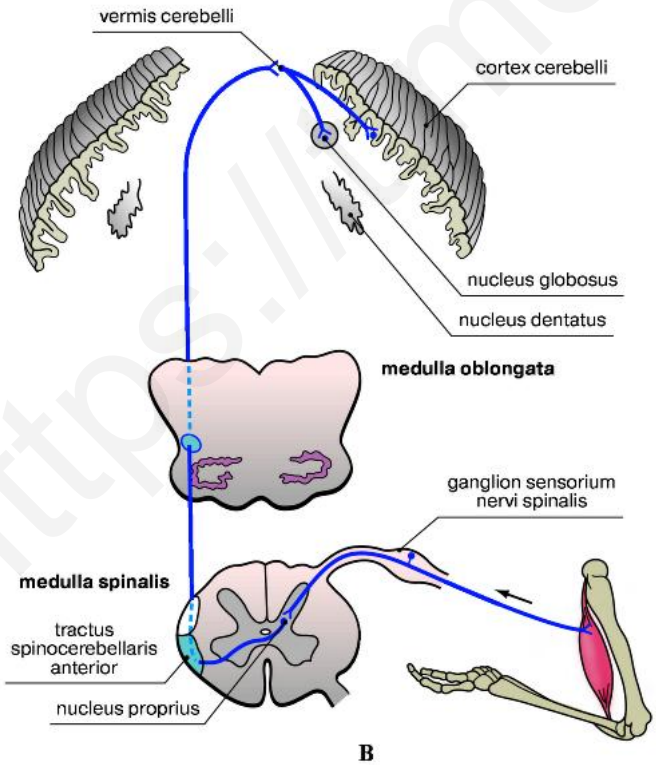

Структура путей неосознаваемой проприоцептивной чувствительности

А – задний спиномозжечковый путь (прямой, неперекрещенный)

Рецептор – в мышцах, сухожилиях, капсулах суставов, связках.

1-й нейрон – чувствительный узел спинномозгового нерва.

2-й нейрон – заднее (грудное) ядро заднего рога.

Задняя часть поверхности бокового канатика.

Нижние мозжечковые ножки.

Корковый центр – кора червя, связанная с корой (полушарий) мозжечка, шаровидным и пробковидным ядрами.

Мозжечок связан с корой большого мозга (через зубчатое ядро и таламус), с красным ядром среднего мозга и с вестибулярным ядром VIII пары черепных нервов.

В – передний спиномозжечковый путь (дважды перекрещенный)

Рецептор – в мышцах, сухожилиях, капсулах суставов, связках.

1-й нейрон – чувствительный узел спинномозгового нерва.

2-й нейрон – собственное ядро заднего рога или интернейроны VII пластины*.

Перекрест волокон 2-го нейрона.

Передняя часть поверхности бокового канатика.

Покрышечная часть продолговатого мозга, моста, среднего мозга.

Перекрест на уровне верхних мозжечковых ножек.

Верхние мозжечковые ножки.

Корковый центр – кора червя, связанная с корой (полушарий) мозжечка, шаровидным и пробковидным ядрами.

*До настоящего времени данные о локализации 2-го нейрона противоречивы.

Рис. 5-131. Пути проприоцептивной чувствительности мозжечкового направления

https://t.me/medknigi

Артерии и вены спинного мозга

Латинские термины	Эквиваленты	
	Русскоязычные	Англоязычные
Aorta thoracica	Грудная аорта	Thoracic aorta
Arachnoidea mater spinalis	Паутинная оболочка спинного мозга	Spinal arachnoid mater
A. basilaris (aa.vertebrales)	Базилярная артерия (позвоночные артерии)	Basilar artery (vertebral arteries)
A. cervicalis ascendens	Восходящая шейная артерия	Ascending cervical artery
A. cervicalis profunda	Глубокая шейная артерия	Deep cervical artery
A. iliolumbalis, ramus spinalis	Подвздошно-поясничная артерия, спинномозговая ветвь	Iliolumbar artery, spinal branch
A. intercostalis posterior (aorta thoracica)	Задняя межрёберная артерия (грудная аорта)	Posterior intercostal artery (thoracic aorta)
A. intercostalis posterior, ramus dorsalis	Задняя межрёберная артерия, спинная ветвь	Posterior intercostal artery, dorsal branch
A. intercostalis posterior, ramus spinalis	Задняя межрёберная артерия, спинномозговая ветвь	Posterior intercostal artery, spinal branch
A. intercostalis posterior, ramus spinalis, ramus postcentralis	Задняя межрёберная артерия, спинномозговая ветвь, постцентральная ветвь	Posterior intercostal artery, spinal branch, postcentral branch
A. medullaris segmentalis	Сегментарная мозговая артерия	Segmental medullary artery
A. radicularis anterior (a.intercostalis posterior, ramus spinalis)	Передняя корешковая артерия (задняя межрёберная артерия, спинномозговая ветвь)	Anterior radicular artery (posterior intercostal artery, spinal branch)
A. radicularis anterior (a. lumbalis, ramus spinalis)	Передняя корешковая артерия (поясничная артерия, спинномозговая ветвь)	Anterior radicular artery (lumbar artery, spinal branch)
A. radicularis anterior (arteria vertebralis, pars transversaria, rami spinales)	Передняя корешковая артерия (позвоночная артерия, поперечно-отростковая часть, спинномозговые ветви)	Anterior radicular artery (vertebral artery, spinal branches)
A. radicularis posterior (a. intercostalis posterior, ramus spinalis)	Задняя корешковая артерия (задняя межрёберная артерия, спинномозговая ветвь)	Posterior radicular artery (posterior intercostal artery, spinal branch)
A. radicularis posterior (a. lumbalis, ramus spinalis)	Задняя корешковая артерия (поясничная артерия, спинномозговая ветвь)	Anterior radicular artery (lumbar artery, spinal branch)
A. radicularis posterior (arteria vertebralis, pars transversaria, rami spinales)	Задняя корешковая артерия (позвоночная артерия, поперечно-отростковая часть, спинномозговые ветви)	Posterior radicular artery (vertebral artery, cervical part, spinal branches)
A. sacralis lateralis, rami spinales	Латеральная крестцовая артерия, спинномозговые ветви	Lateral sacral artery, spinal branches
A. spinalis anterior	Передняя спинномозговая артерия	Anterior spinal artery
A. spinalis posterior	Задняя спинномозговая артерия	Posterior spinal artery
A. spinalis anterior (aa.vertebrales, pars intracranialis)	Передняя спинномозговая артерия (позвоночные артерии, внутричерепная часть)	Anterior spinal artery (vertebral arteries, intracranial part)
A. spinalis posterior (a. vertebralis, pars intracranialis)	Задняя спинномозговая артерия (позвоночная артерия, внутричерепная часть)	Posterior spinal artery (vertebral artery, intracranial part)
A. subclavia	Подключичная артерия	Subclavian artery
A. vertebralis, pars transversaria	Позвоночная артерия, поперечно-отростковая часть	Vertebral artery, cervical part
A. vertebralis, pars transversaria, rami spinales	Позвоночная артерия, поперечно-отростковая часть, спинномозговые ветви	Vertebral artery, cervical part, spinal branches
Cauda equina	Конский хвост	Cauda equina
Ductus thoracicus	Грудной [лимфатический] проток	Thoracic duct
Dura mater spinalis	Твёрдая оболочка спинного мозга	Spinal dura mater
Ganglion trunci sympathici	Узел симпатического ствола	Ganglion of sympathetic trunk
Ligamentum denticulatum	Зубчатая связка	Denticulate ligament
N. spinalis, radix anterior	Спинномозговой нерв, передний корешок	Spinal nerve, anterior root
Plexus venosus vertebralis internus anterior	Переднее внутреннее позвоночное венозное сплетение	Anterior internal vertebral venous plexus
Plexus venosus vertebralis internus posterior	Заднее внутреннее позвоночное венозное сплетение	Posterior internal vertebral venous plexus
Spatium epidurale	Эпидуральное пространство [спинного мозга]	Epidural space
Spatium subarachnoideum	Подпаутинное пространство	Subarachnoid space
V. azygos	Непарная вена	Azygos vein
V. intercostalis	Межрёберная вена	Intercostal vein
V. intervertebralis	Межпозвоночная вена	Intervertebral vein
V. hemiazygos	Полунепарная вена	Hemi-azygos vein
V. spinalis anterior	Передняя спинномозговая вена	Anterior spinal vein
V. spinalis posterior	Задняя спинномозговая вена	Posterior spinal vein

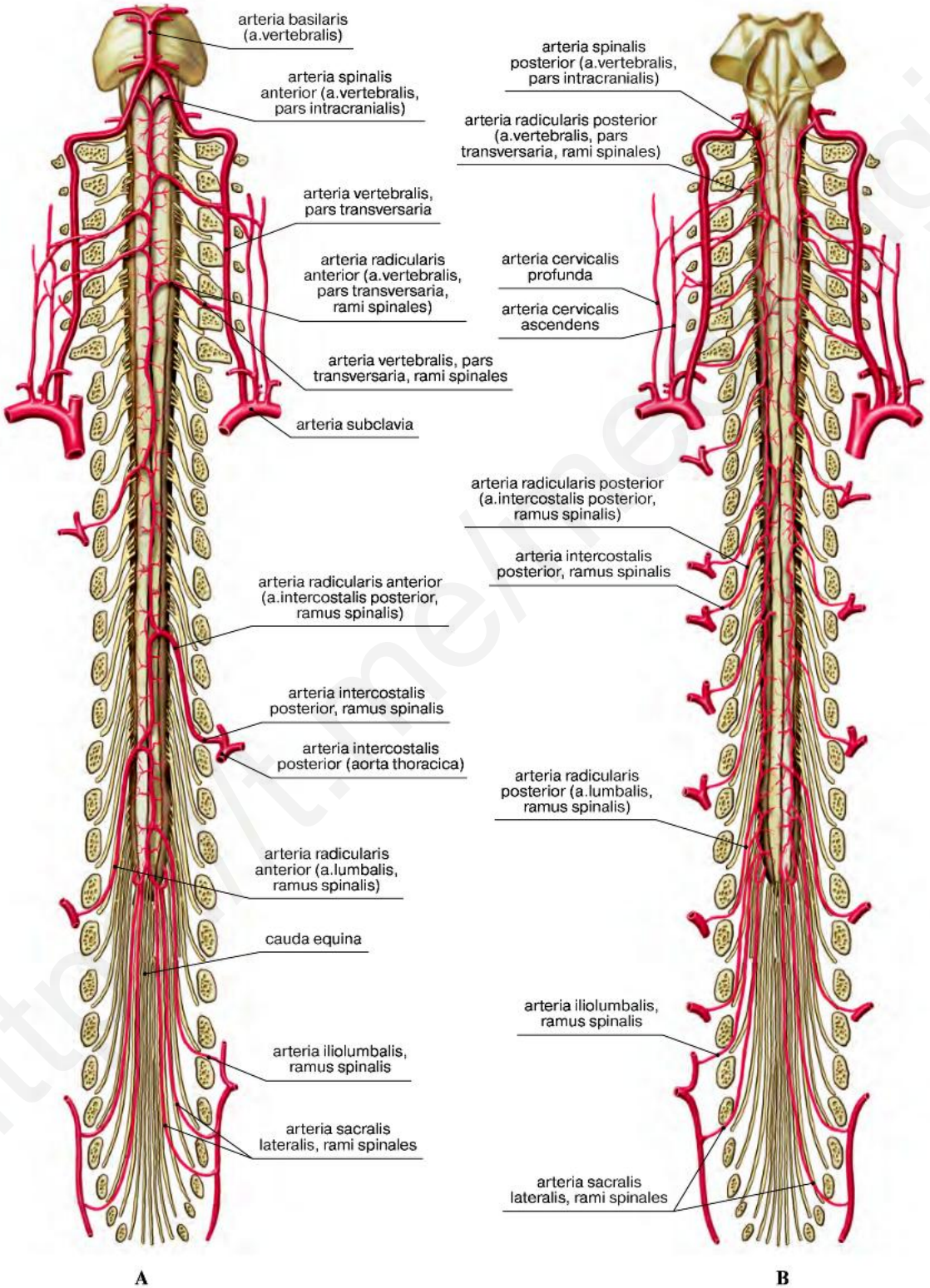

Рис. 5-132. Артерии спинного мозга. Вид спереди (А). Вид сзади (В)

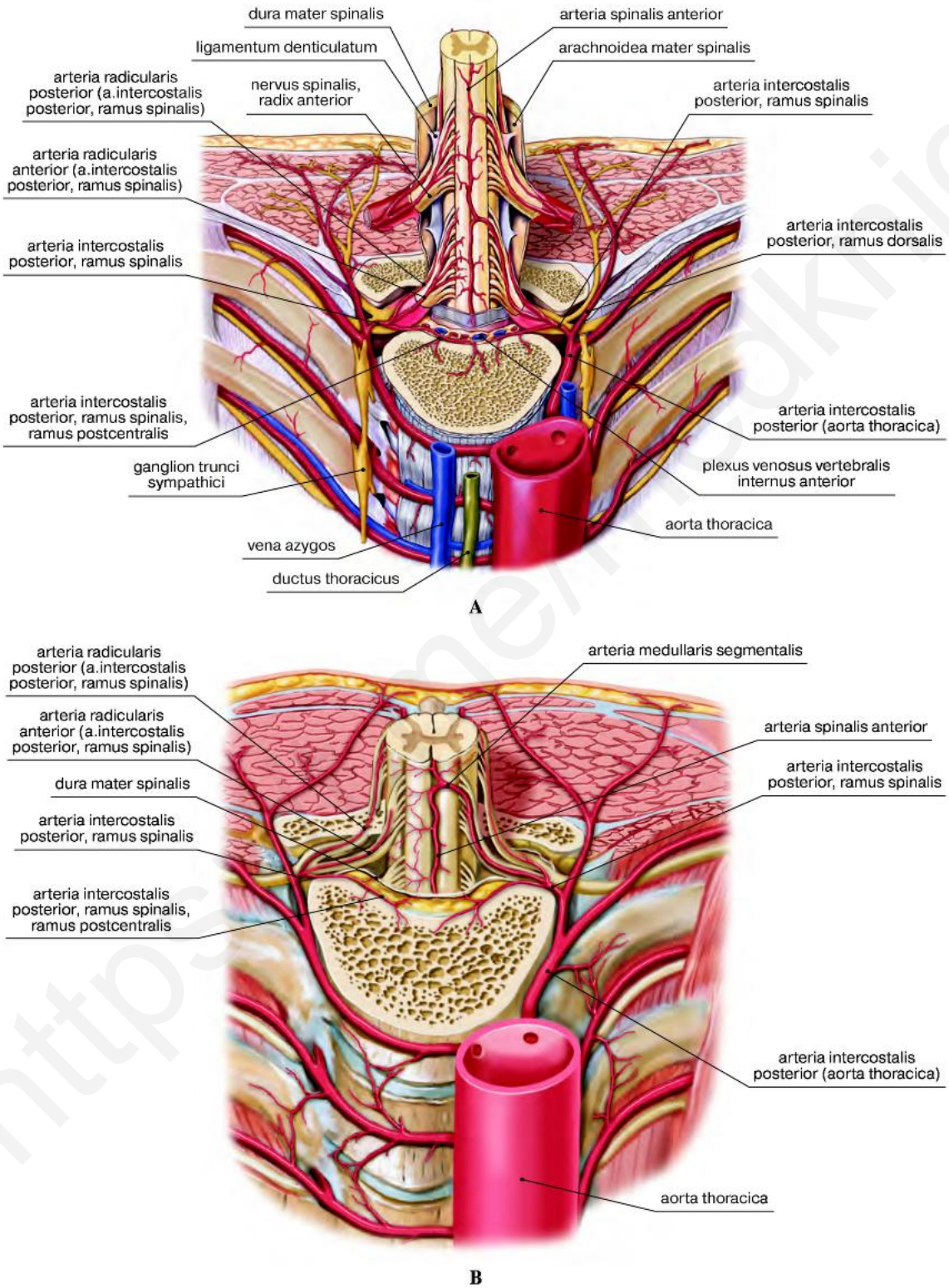

Рис. 5-133. Кровоснабжение позвоночного столба (грудной отдел) и спинного мозга (А, В)

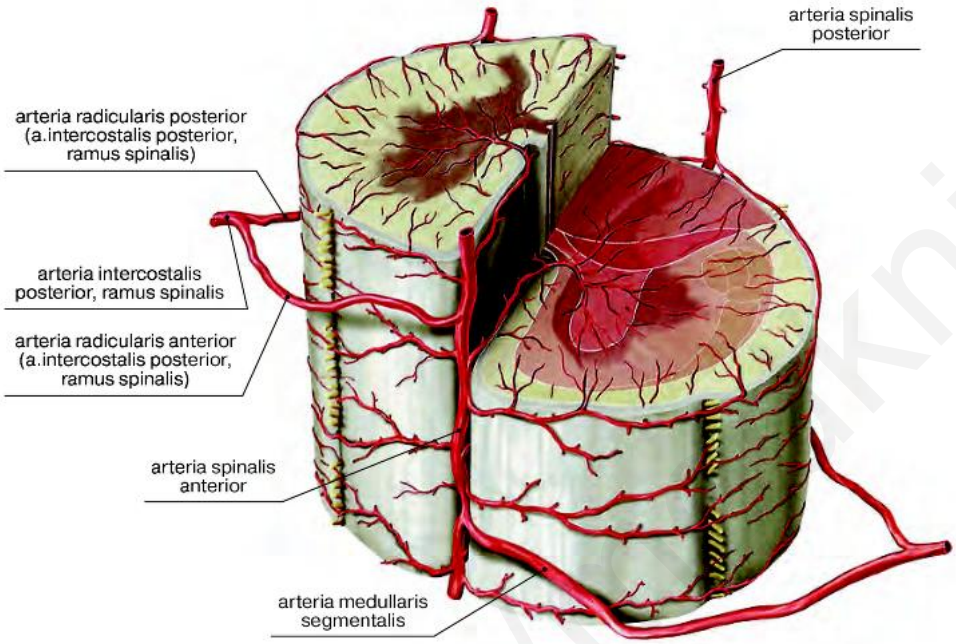

Рис. 5-134. Топография артерий белого и серого вещества спинного мозга на поперечном сечении.

Кровоснабжение спинного мозга осуществляется передней и двумя задними спинномозговыми артериями, которые анастомозируют между собой, создавая посегментарно артериальные кольца. Ветви передней спинномозговой артерии проходят по передней срединной щели и питают передние рога, основание задних рогов, передние канатики и бóльшую часть боковых канатиков спинного мозга, что составляет примерно $^{4}/_{5}$ поперечника спинного мозга. Ветви задних спинномозговых артерий вступают в область задних рогов и питают кроме них почти целиком задние канатики и небольшую часть боковых канатиков спинного мозга, т.е. примерно $^{1}/_{5}$ поперечника спинного мозга

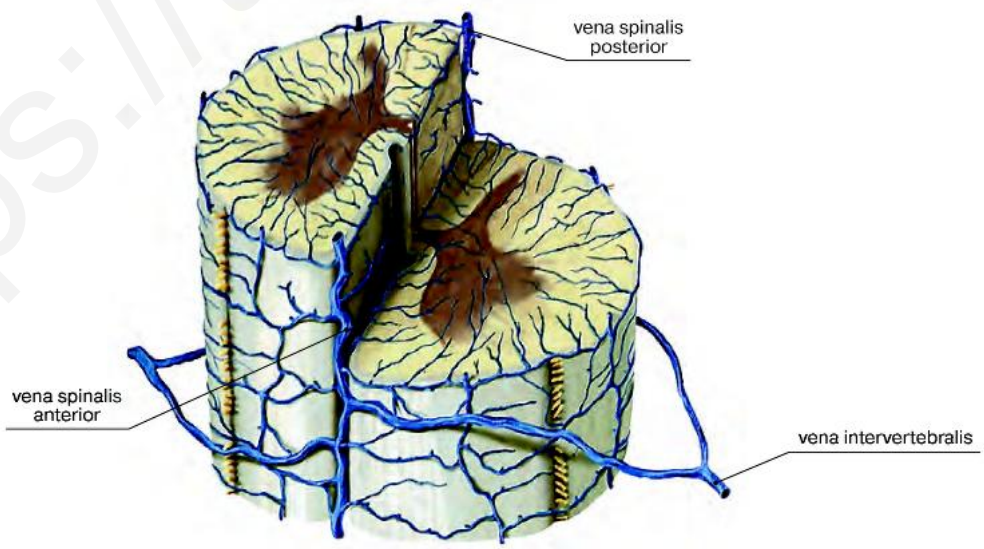

Рис. 5-135. Вены спинного мозга

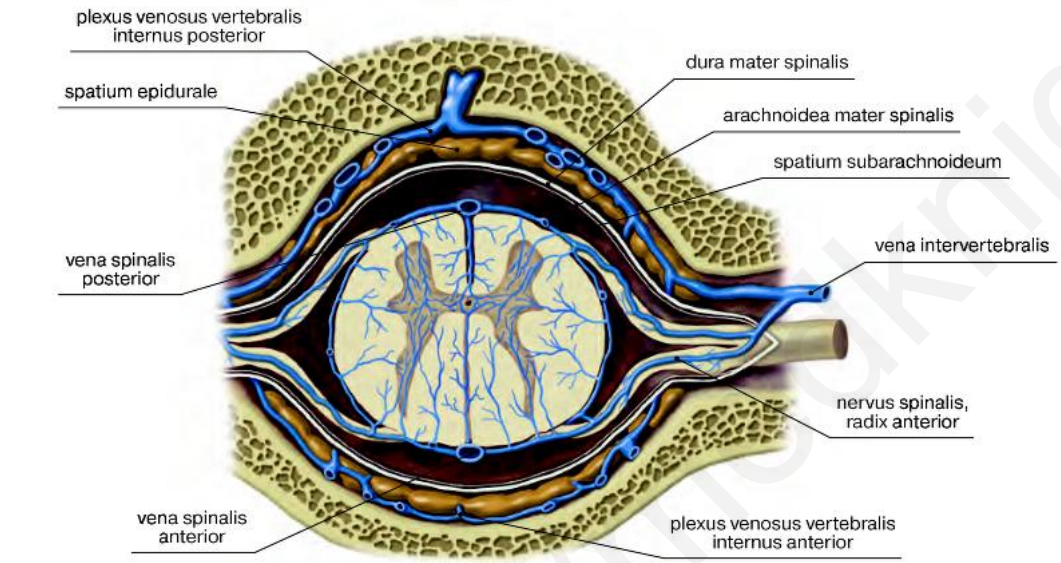

A

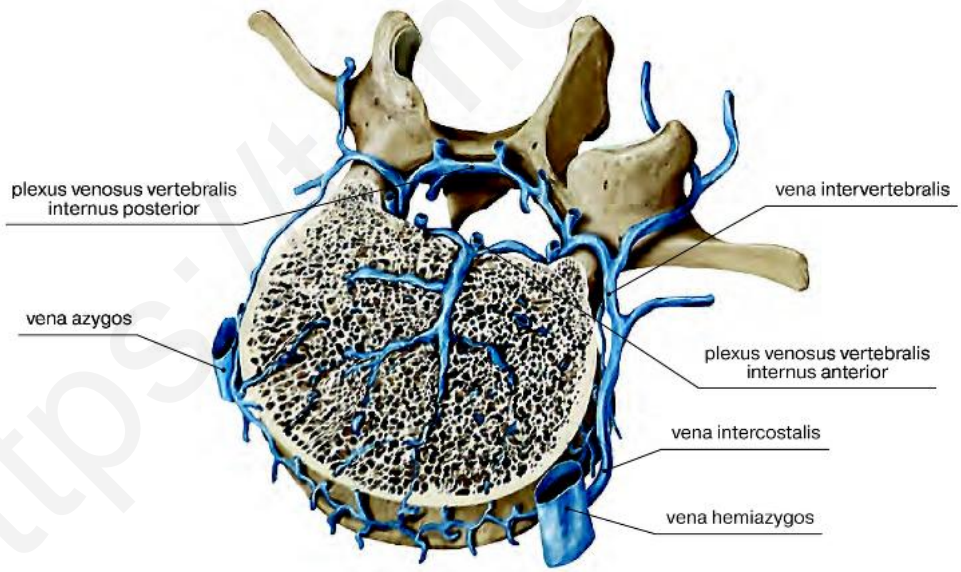

B

Рис. 5-136. Вены позвоночного канала (A, B)

https://t.me/Medknigi

https://t.me/medknigi

Раздел VI

ГРУДНАЯ ПОЛОСТЬ. ОРГАНЫ ГРУДНОЙ ПОЛОСТИ

https://t.me/

https://t.me/medknigi

АНАТОМИЯ ГРУДНОЙ ПОЛОСТИ

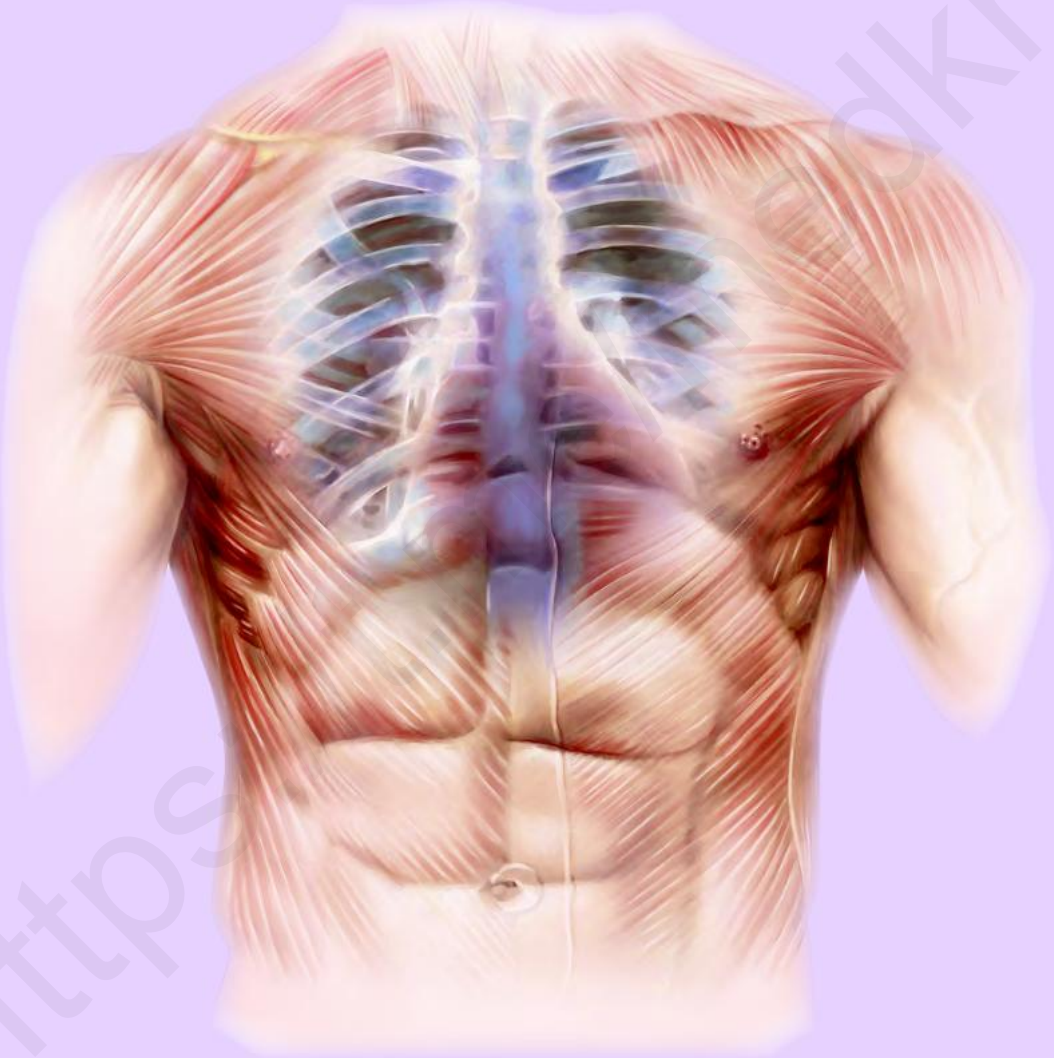

https://vk.com/medknigi

Сосуды и нервы грудной стенки

Латинские термины	Эквиваленты	
	Русскоязычные	Англоязычные
Aorta thoracica	Грудная аорта	Thoracic aorta
A. epigastrica superior (a. thoracica interna)	Верхняя надчревная артерия (внутренняя грудная артерия)	Superior epigastric artery (internal thoracic artery)
A. intercostalis posterior (aorta thoracica)	Задняя межрёберная артерия (грудная аорта)	Posterior intercostal artery (thoracic aorta)
A. intercostalis posterior, r. collateralis	Задняя межрёберная артерия, коллатеральная ветвь	Posterior intercostal artery, collateral branch
A. intercostalis posterior, r. cutaneus lateralis	Задняя межрёберная артерия, латеральная кожная ветвь	Posterior intercostal artery, lateral cutaneous branch
A. intercostalis posterior, r. dorsalis	Задняя межрёберная артерия, спинная ветвь	Posterior intercostal artery, dorsal branch
A. intercostalis posterior, r. dorsalis, r. cutaneus lateralis	Задняя межрёберная артерия, спинная ветвь, латеральная кожная ветвь	Posterior intercostal artery, dorsal branch, lateral cutaneous branch
A. intercostalis posterior, r. dorsalis, r. cutaneus medialis	Задняя межрёберная артерия, спинная ветвь, медиальная кожная ветвь	Posterior intercostal artery, dorsal branch, medial cutaneous branch
A. thoracica interna (a. subclavia)	Внутренняя грудная артерия (подключичная артерия)	Internal thoracic artery (subclavian artery)
A. thoracica interna, rr. intercostales anteriores	Внутренняя грудная артерия, передние межрёберные ветви	Internal thoracic artery, anterior intercostal branches
A. thoracica interna, rr. perforantes	Внутренняя грудная артерия, перфорирующие ветви	Internal thoracic artery, perforating branches
A. thoracica interna, rr. sternales	Внутренняя грудная артерия, грудинные ветви	Internal thoracic artery, sternal branches
Costa	Ребро	Rib
Fascia endothoracica	Внутригрудная фасция	Endothoracic fascia
Fascia thoracolumbalis, lamina anterior	Пояснично-грудная фасция, передняя (глубокая) пластинка	Thoracolumbar fascia, anterior layer
Fascia thoracolumbalis, lamina media	Пояснично-грудная фасция, средняя пластинка	Thoracolumbar fascia, middle layer
Ganglion trunci sympathici	Узел симпатического ствола	Ganglion of sympathetic trunk
Membrana intercostalis externa	Наружная межрёберная мембрана	External intercostal membrane
Membrana intercostalis interna	Внутренняя межрёберная мембрана	Internal intercostal membrane
M. erector spinae	Мышца, выпрямляющая позвоночник	Erector spinae
M. intercostalis externus	Наружная межрёберная мышца	External intercostal muscle
M. intercostalis internus	Внутренняя межрёберная мышца	Internal intercostal muscle
M. intercostalis intimus	Самая внутренняя межрёберная мышца	Innermost intercostal muscle
M. latissimus dorsi	Широчайшая мышца спины	Latissimus dorsi
M. obliquus externus abdominis	Наружная косая мышца живота	External oblique
M. rectus abdominis	Прямая мышца живота	Rectus abdominis
M. rhomboideus major	Большая ромбовидная мышца	Rhomboid major
M. serratus anterior	Передняя зубчатая мышца	Serratus anterior
M. trapezius	Трапециевидная мышца	Trapezius
N. intercostalis	Межрёберный нерв	Intercostal nerve
N. intercostalis, r. collateralis	Межрёберный нерв, коллатеральная ветвь	Intercostal nerve, collateral branch
N. intercostalis, r. cutaneus anterior abdominalis	Межрёберный нерв, передняя кожная брюшная ветвь	Intercostal nerve, anterior abdominal cutaneous branch
N. intercostalis, r. cutaneus pectoralis lateralis	Межрёберный нерв, латеральная кожная грудная ветвь	Intercostal nerve, lateral thoracic cutaneous branch
N. thoracicus, r. dorsalis	Грудной нерв, задняя ветвь	Thoracic nerve, dorsal branch
N. thoracicus, r. dorsalis, r. lateralis	Грудной нерв, задняя ветвь, латеральная ветвь	Thoracic nerve, dorsal branch, lateral branch
N. thoracicus, r. dorsalis, r. medialis	Грудной нерв, задняя ветвь, медиальная ветвь	Thoracic nerve, dorsal branch, medial branch
N. splanchnicus major	Большой чревный нерв	Greater splanchnic nerve
Pleura parietalis	Париетальная плевра	Parietal pleura
Recessus costodiaphragmaticus	Рёберно-диафрагмальный синус	Costodiaphragmatic recess
V. azygos	Непарная вена	Azygos vein
V. collateralis	Коллатеральная вена	Collateral vein
V. intercostalis anterior	Передняя межрёберная вена	Anterior intercostal vein
V. intercostalis posterior	Задняя межрёберная вена	Posterior intercostal vein
V. intercostalis posterior, r. dorsalis	Задняя межрёберная вена, дорсальная ветвь	Posterior intercostal vein, dorsal branch
V. intervertebralis	Межпозвоночная вена	Intervertebral branch
Vv. thoracicae internae	Внутренние грудные вены	Internal thoracic veins
Vertebra [TX]	Десятый грудной позвонок [T_X]	Vertebra [TX]

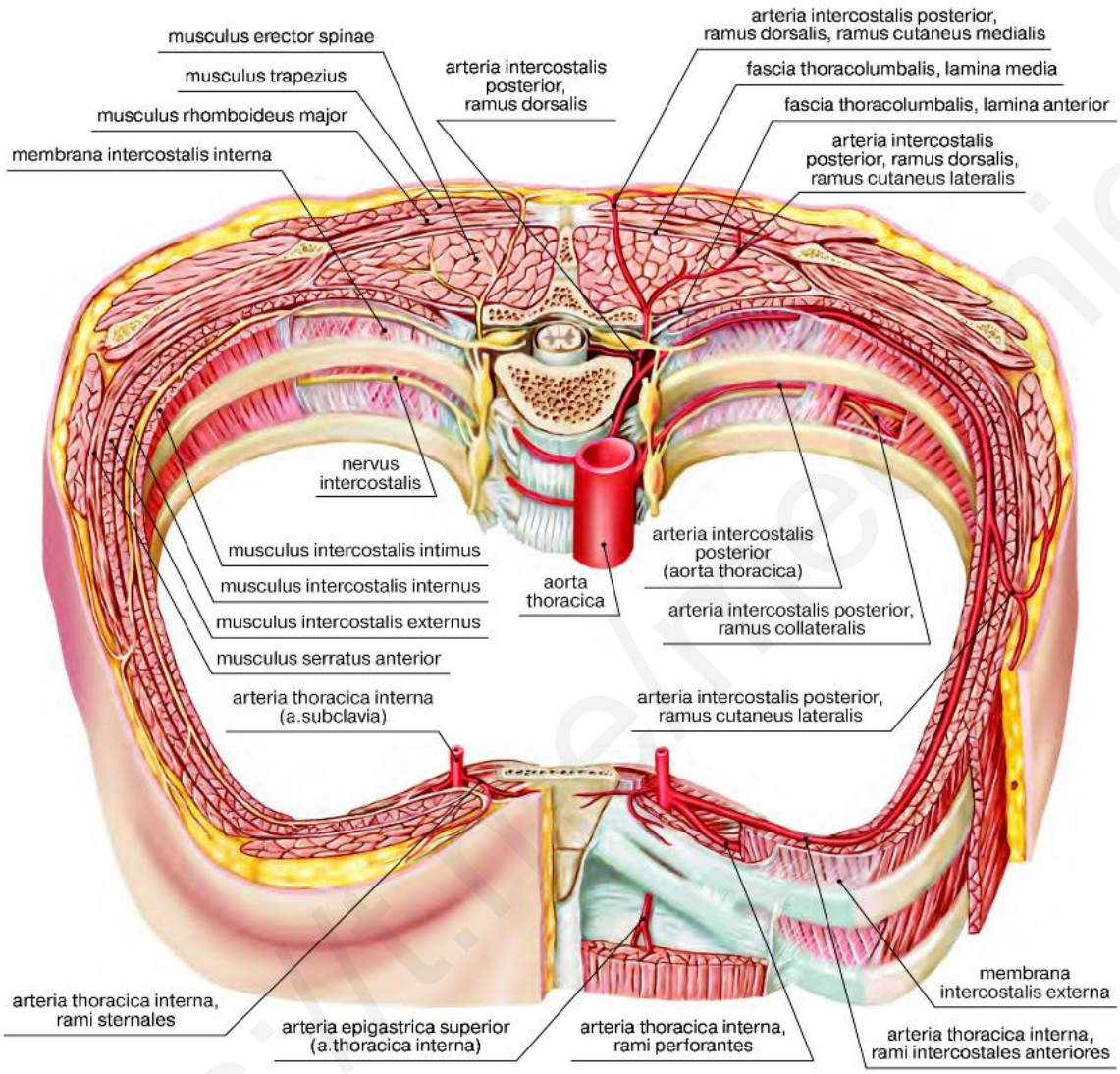

Рис. 6-1. Артерии стенок грудной полости.

Полость груди, грудная полость – пространство, ограниченное грудной клеткой (грудные позвонки, рёбра, грудина) и собственными мышцами груди (межрёберные мышцы, подрёберные мышцы, поперечная мышца груди, мышцы, поднимающие рёбра), выстланное внутригрудной фасцией.

Вверху полость груди выступает за границы области груди и грудной клетки, так как плевральные мешки (купол плевры) и верхушки лёгких выступают через верхнюю апертуру грудной клетки на шею.

Внизу границы области груди и нижняя апертура грудной клетки не совпадают с нижней границей полости груди, ограниченной диафрагмой, купол которой достигает IV–V межрёберий.

Грудная полость содержит плевральные мешки, заполненные лёгкими, и между ними – средостение.

Средостение – комплекс органов, располагающийся между грудиной спереди, позвоночным столбом сзади и средостенной плеврой по бокам. Верхняя граница средостения – верхняя апертура грудной клетки, нижняя – диафрагма. Горизонтальная плоскость, проведённая через угол грудины до хряща между IV и V грудным позвонками делит средостение на верхнее и нижнее. Нижнее средостение условно делится на переднее, среднее и заднее.

Терминология:

- Грудная клетка – thorax (BNA, PNA), thorax, **cavea thoracis** (IAT), compages thoracis (PNA).
- Грудная полость, полость груди – cavum thoracis (BNA, PNA), **cavitas thoracis, cavitas thoracica** (IAT).
- Грудь как область – **pectus** (BNA, PNA, IAT).
- Грудь как часть тела, включающая грудную клетку и грудную полость – **thorax** (IAT).

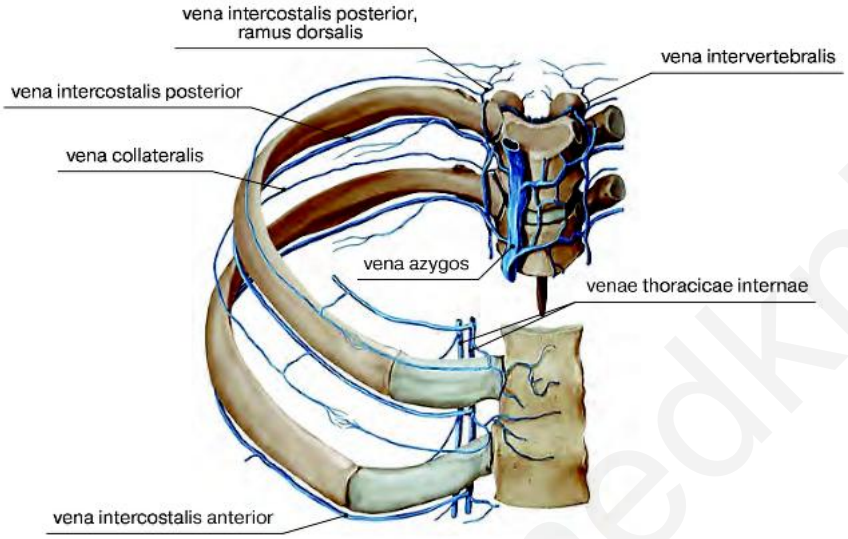

Рис. 6-2. Вены стенок грудной полости

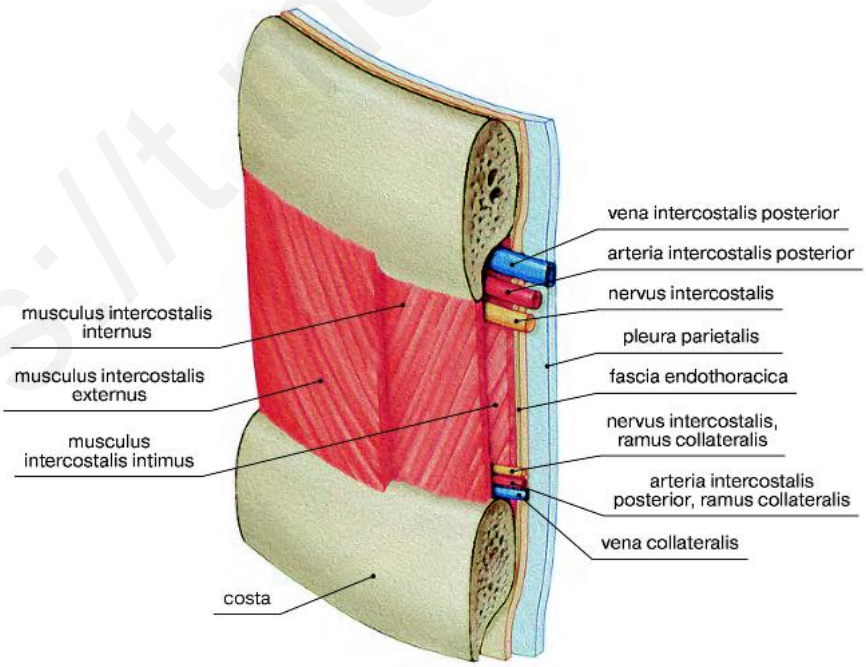

Рис. 6-3. Топография межреберий

https://t.me/medknigi

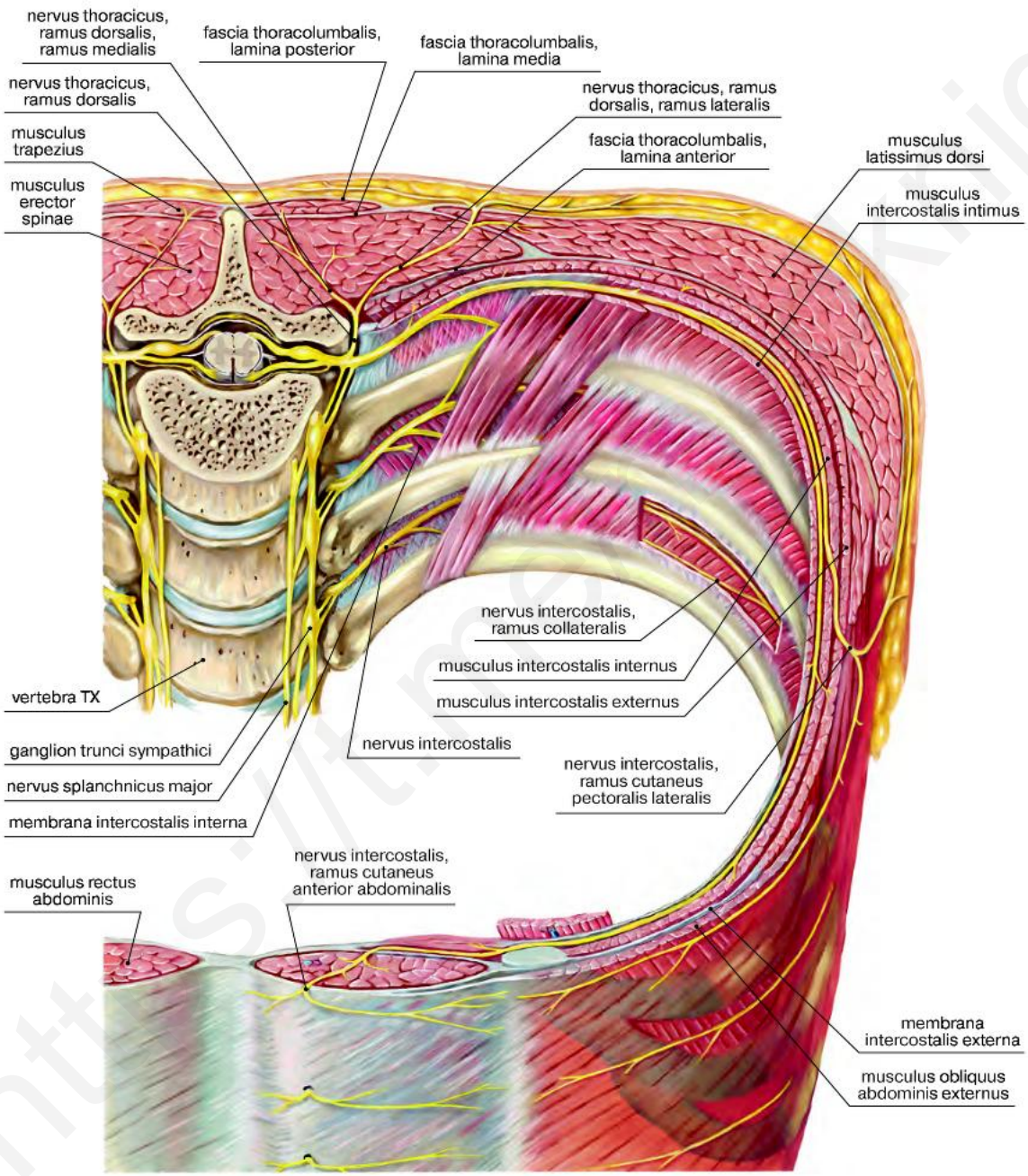

Рис. 6-4. Иннервация стенок грудной полости

Диафрагма: сосуды и нервы

Латинские термины	Эквиваленты	
	Русскоязычные	Англоязычные
Aorta abdominalis	Брюшная аорта	Abdominal aorta
Aorta thoracica	Грудная аорта	Thoracic aorta
Arcus aortae	Дуга аорты	Arch of aorta
A. epigastrica superior (a. thoracica interna)	Верхняя надчревная артерия (внутренняя грудная артерия)	Superior epigastric artery (internal thoracic artery)
A. musculophrenica (a. thoracica interna)	Мышечно-диафрагмальная артерия (внутренняя грудная артерия)	Musculophrenic artery (internal thoracic artery)
A. pericardiacophrenica (a. thoracica interna)	Перикардодиафрагмальная артерия (внутренняя грудная артерия)	Pericardiacophrenic artery (internal thoracic artery)
A. phrenica inferior (aorta abdominalis)	Нижняя диафрагмальная артерия (брюшная аорта)	Inferior phrenic artery (abdominal aorta)
A. thoracica interna (a. subclavia)	Внутренняя грудная артерия (подключичная артерия)	Internal thoracic artery (subclavian artery)
Centrum tendineum	Сухожильный центр	Central tendon
Costa I	Ребро I	Rib I
Costa XII	Ребро XII	Rib XII
Crus dextrum	Правая ножка [диафрагмы]	Right crus
Crus sinistrum	Левая ножка [диафрагмы]	Left crus
Diaphragma	Диафрагма	Diaphragm
Fascia thoracolumbalis, lamina media	Пояснично-грудная фасция, средняя пластинка	Thoracolumbar fascia, middle layer
Foramen venae cavae	Отверстие нижней полой вены	Caval opening
Hiatus aorticus	Аортальное отверстие	Aortic hiatus
Hiatus oesophageus	Пищеводное отверстие	Oesophageal hiatus
M. erector spinae	Мышца, выпрямляющая позвоночник	Erector spinae
M. latissimus dorsi	Широчайшая мышца спины	Latissimus dorsi
M. rectus abdominis	Прямая мышца живота	Rectus abdominis
M. trapezius	Трапециевидная мышца	Trapezius
N. phrenicus	Диафрагмальный нерв	Phrenic nerve
Oesophagus	Пищевод	Oesophagus
Pleura parietalis	Париетальная плевра	Parietal pleura
Truncus brachiocephalicus	Плечеголовной ствол	Brachiocephalic trunk
Truncus coeliacus (aorta abdominalis)	Чревный ствол (брюшная аорта)	Coeliac trunk (abdominal aorta)
V. azygos	Непарная вена	Azygos vein
V. brachiocephalica dextra	Правая плечеголовная вена	Right brachiocephalic vein
V. brachiocephalica sinistra	Левая плечеголовная вена	Left brachiocephalic vein
V. cava inferior	Нижняя полая вена	Inferior vena cava
V. cava superior	Верхняя полая вена	Superior vena cava
V. intercostalis superior sinistra	Левая верхняя межрёберная вена	Left superior intercostal vein
V. intercostalis suprema	Наивысшая межрёберная вена	Supreme intercostal vein
Vertebra [TX]	Десятый грудной позвонок [T_X]	Vertebra [TX]

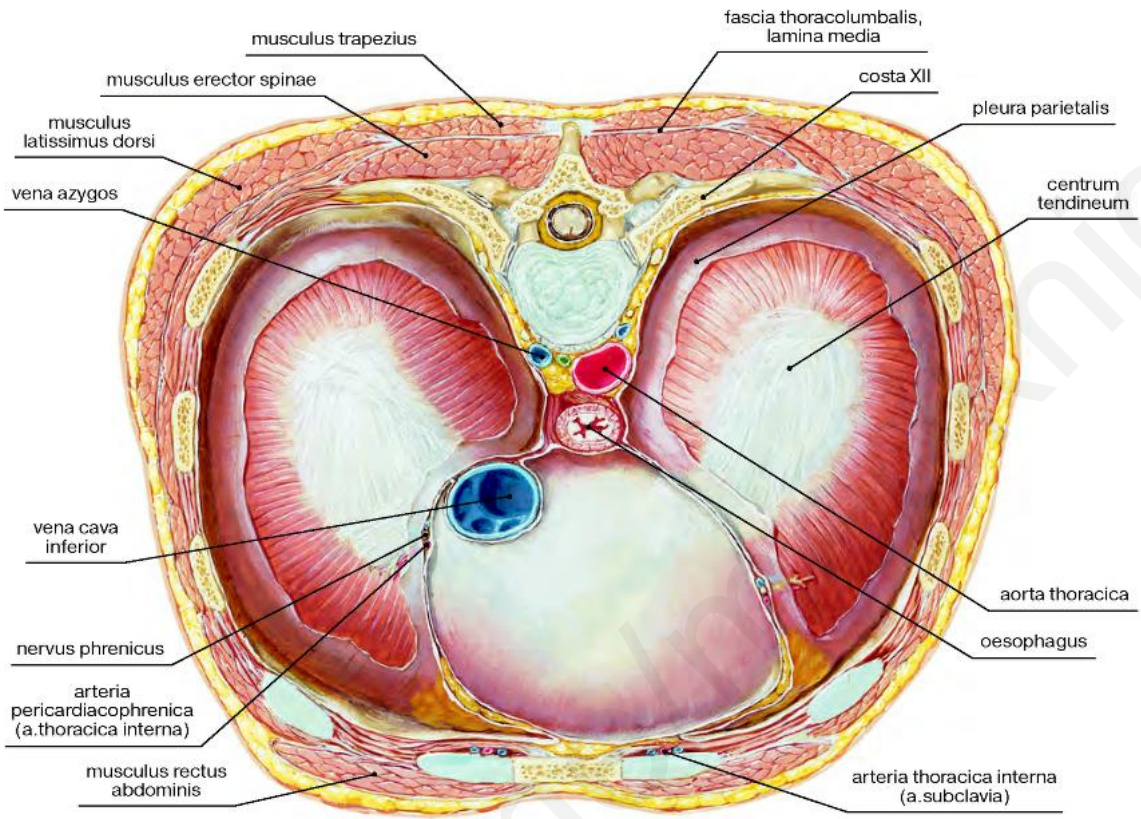

Рис. 6-5. Диафрагма. Вид сверху

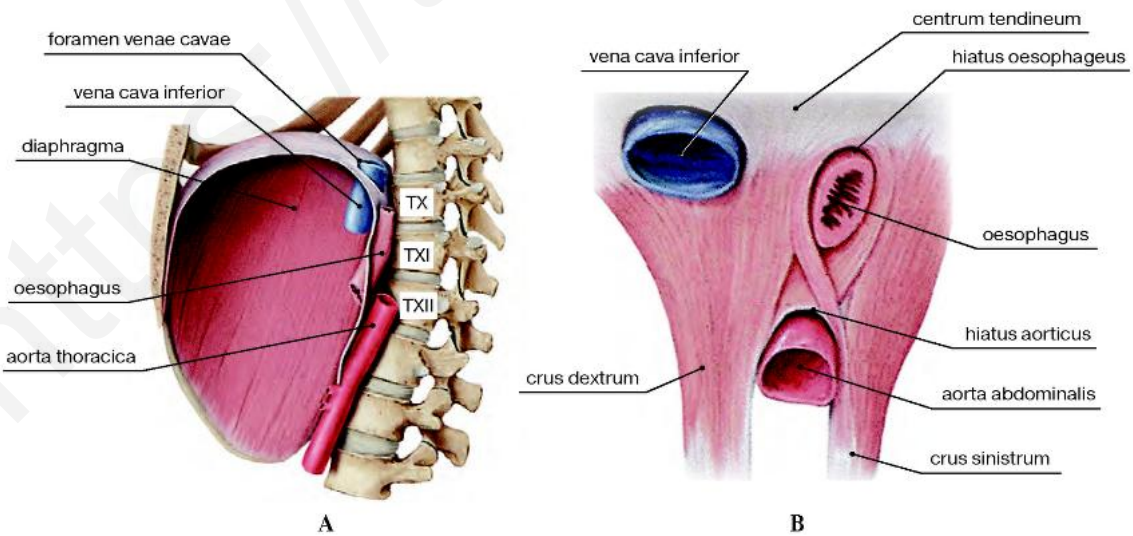

Рис. 6-6. Отверстия и сухожильный центр диафрагмы. А – вид сбоку. В – вид спереди

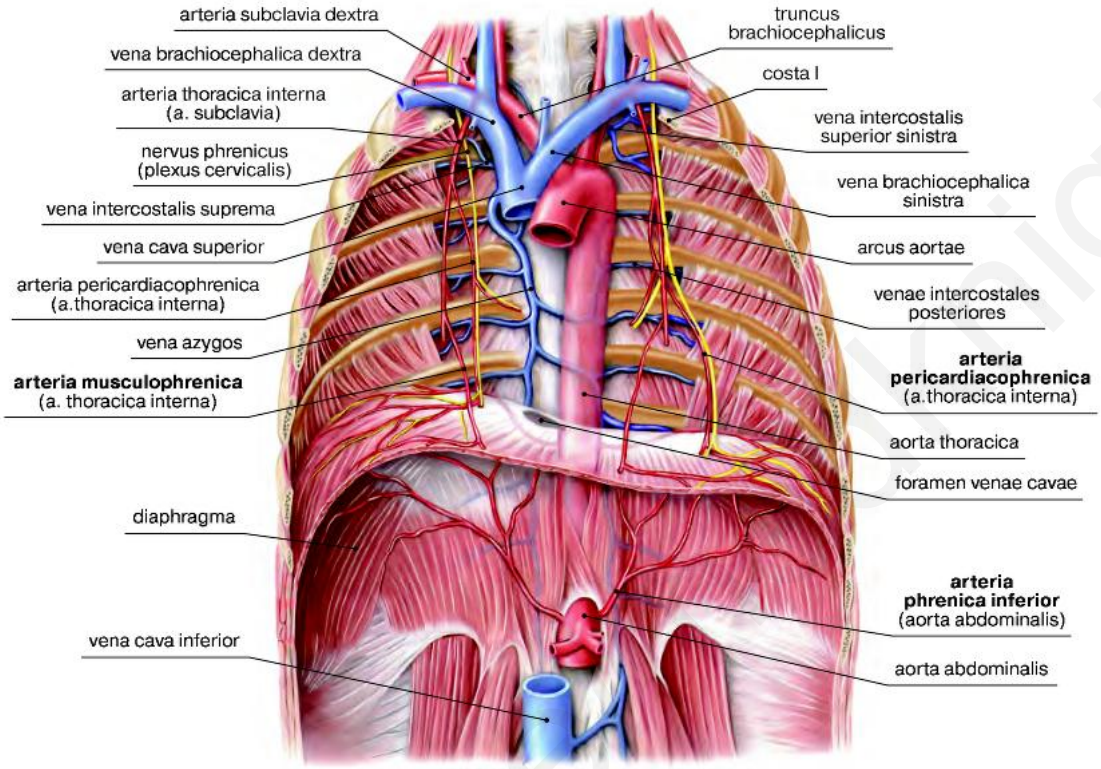

Рис. 6-7. Источники кровоснабжения диафрагмы

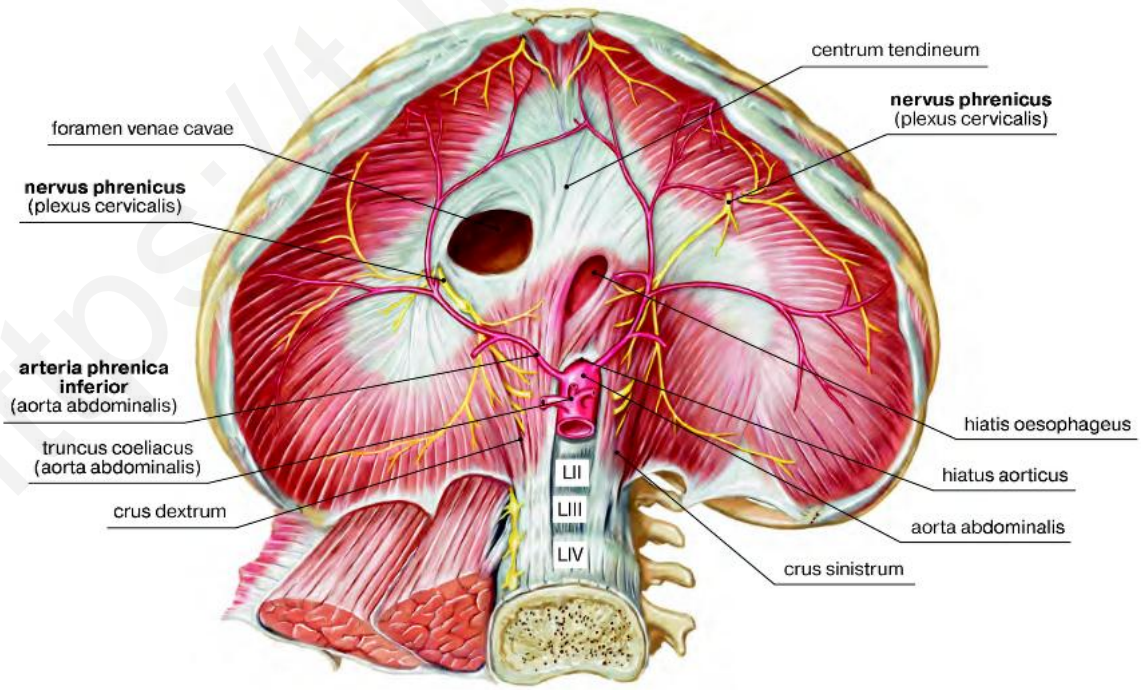

Рис. 6-8. Артерии и нервы диафрагмы. Вид снизу

Плевра

Латинские термины	Эквиваленты	
	Русскоязычные	Англоязычные
Aorta ascendens	Восходящая аорта	Ascending aorta
Aorta descendens	Нисходящая аорта	Descending aorta
Arcus aortae	Дуга аорты	Arch of aorta
A. intercostalis posterior (aorta thoracica)	Задняя межрёберная артерия (грудная аорта)	Posterior intercostal artery (thoracic aorta)
A. subclavia dextra	Правая подключичная артерия	Right subclavian artery
Bronchus principalis dexter	Правый главный бронх	Right main bronchus
Bronchus principalis sinister	Левый главный бронх	Left main bronchus
Carina tracheae	Киль трахеи	Carina of trachea
Clavicula	Ключица	Clavicle
Costa	Ребро	Rib
Costa I	Ребро I	Rib I
Costa IV	Ребро IV	Rib IV
Cupula pleurae	Купол плевры	Cervical pleura
Diaphragma	Диафрагма	Diaphragm
Fascia endothoracica	Внутригрудная фасция	Endothoracic fascia
Foramen venae cavae	Отверстие нижней полой вены	Caval opening
Fornix gastricus	Свод желудка	Fornix of stomach
M. intercostalis externus	Наружная межрёберная мышца	External intercostal muscle
M. intercostalis internus	Внутренняя межрёберная мышца	Internal intercostal muscle
M. intercostalis intimus	Самая внутренняя межрёберная мышца	Innermost intercostal muscle
N. intercostalis	Межрёберный нерв	Intercostal nerve
N.vagus [X]	Блуждающий нерв [X]	Vagus nerve [X]
Oesophagus	Пищевод	Oesophagus
Pericardium	Перикард	Pericardium
Pleura parietalis, pars costalis	Париетальная плевра, рёберная часть	Parietal pleura, costal part
Pleura parietalis, pars diaphragmatica	Париетальная плевра, диафрагмальная часть	Parietal pleura, diaphragmatic part
Pleura parietalis, pars mediastinalis	Париетальная плевра, средостенная часть	Parietal pleura, mediastinal part
Pleura visceralis	Висцеральная плевра	Visceral pleura
Pulmo	Лёгкое	Lung
Radix pulmonis	Корень лёгкого	Root of lung
Recessus costodiaphragmaticus	[Латеральный] рёберно-диафрагмальный синус	Costodiaphragmatic recess
Recessus costomediastinalis	Рёберно-медиастинальный синус	Costomediastinal recess
Recessus phrenicomediastinalis	Диафрагмально-медиастинальный синус	Phrenicomediastinal sinus
Recessus subphrenicus	Поддиафрагмальное углубление	Subphrenic space
Recessus vertebromediastinalis	Позвоночно-медиастинальный синус	Vertebromediastinal sinus
Spatium intercostale	Межреберье	Intercostal space
Sternum	Грудина	Sternum
Trachea	Трахея	Trachea
Truncus brachiocephalicus	Плечеголовной ствол	Brachiocephalic trunk
V. azygos	Непарная вена	Azygos vein

https://meamedknigi

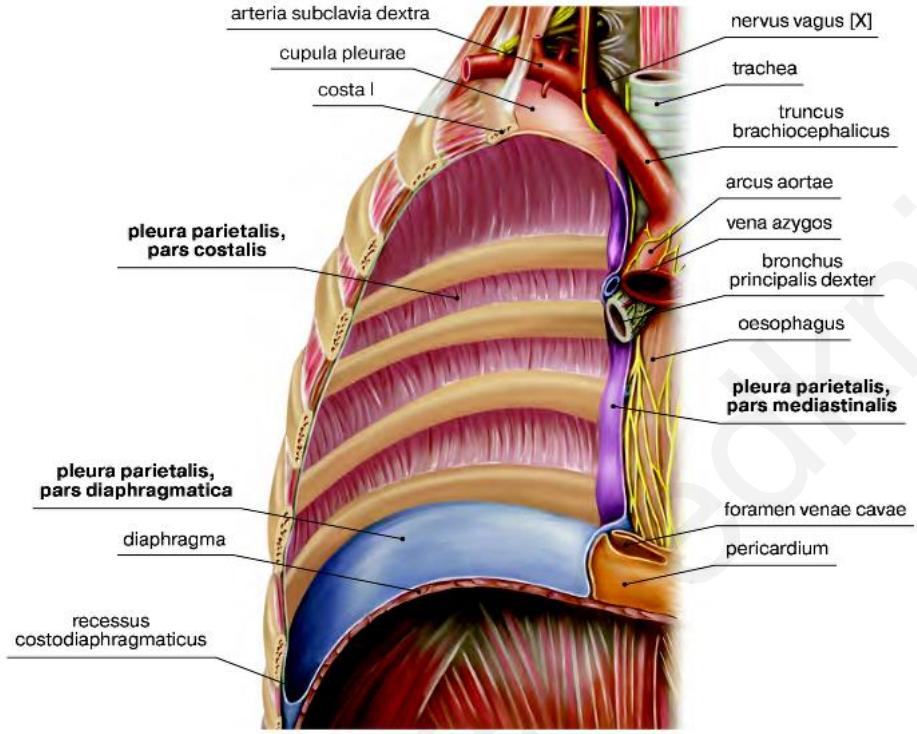

Рис. 6-9. Париетальная плевра.

Париетальная плевра имеет следующие части:
- купол плевры;
- рёберная часть;
- диафрагмальная часть;
- средостенная часть.

Места перехода одной части париетальной плевры в другую называются синусами плевры.

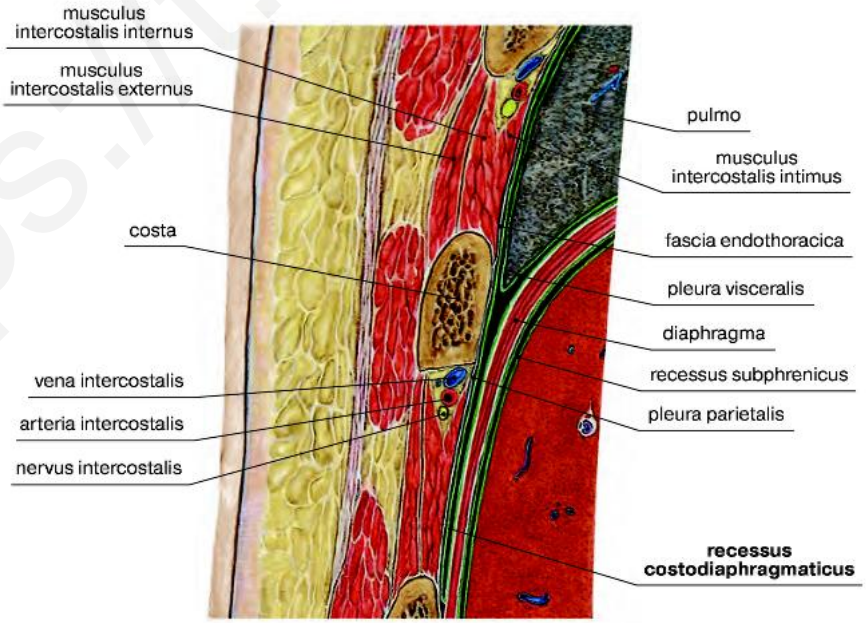

Рис. 6-10. Правый латеральный рёберно-диафрагмальный синус на фронтальном распиле груди

Рис. 6-11. Синусы плевры на рентгенограмме груди. Прямая проекция (по А.Ю.Васильеву)

Рис. 6-12. Синусы плевры на рентгеновской компьютерной томограмме. Аксиальное (поперечное) сечение груди.

Различают:

- рёберно-диафрагмальные синусы (передний, боковой, задний);
- рёберно-медиастинальный синус;
- позвоночно-медиастинальный синус;
- диафрагмально-медиастинальный синус;
- купол плевры.

Нижний край лёгкого не заполняет даже при самом глубоком вдохе только боковые рёберно-диафрагмальные синусы.

Средостение

Латинские термины	Эквиваленты	
	Русскоязычные	Англоязычные
Angulus sterni	Угол грудины	Sternal angle
Aorta ascendens	Восходящая аорта	Ascending aorta
Aorta descendens	Нисходящая аорта	Descending aorta
Aorta thoracica	Грудная аорта	Thoracic aorta
Arcus aortae	Дуга аорты	Arch of aorta
A. carotis communis sinistra	Левая общая сонная артерия	Left common carotid artery
Aa. intercostales posteriores	Задние межрёберные артерии	Posterior intercostal arteries
A. pulmonalis dextra	Правая лёгочная артерия	Right pulmonary artery
A. subclavia sinistra	Левая подключичная артерия,	Left subclavian artery
Arteria thoracica interna, r. collateralis	Внутренняя грудная артерия, коллатеральная ветвь	Internal thoracic artery
Arteria thoracica interna, rr. intercostales anteriores	Внутренняя грудная артерия, передние межрёберные артерии	Internal thoracic artery, anterior intercostal branches
Arteria thoracica interna, rr. perforantes	Внутренняя грудная артерия, прободающие ветви	Internal thoracic artery, perforating branches
Arteria thoracica interna, rr. sternales	Внутренняя грудная артерия, грудинные ветви	Internal thoracic artery, sternal branches
Atrium dextrum	Правое предсердие	Right atrium
Atrium sinistrum	Левое предсердие	Left atrium
Bifurcatio tracheae	Бифуркация трахеи	Tracheal bifurcation
Bronchi principales	Главные бронхи	Main bronchi
Cavitas pericardiaca	Перикардиальная полость	Pericardial cavity
Clavicula	Ключица	Clavicle
Costa I	Ребро I	Rib I
Cor	Сердце	Heart
Diaphragma	Диафрагма	Diaphragm
Mediastinum anterius	Переднее средостение	Anterior mediastinum
Mediastinum medium	Среднее средостение	Middle mediastinum
Mediastinum posterius	Заднее средостение	Posterior mediastinum
M. transversus thoracis	Поперечная мышца груди	Transversus thoracis
Oesophagus	Пищевод	Oesophagus
Pericardium	Перикард	Pericardium
Pleura mediastinalis	Средостенная плевра	Mediastinal pleura
Pulmo dexter	Правое лёгкое	Right lung
Pulmo sinister	Левое лёгкое	Left lung
Rr. bronchiales (aorta thoracica)	Бронхиальные ветви (грудная аорта)	Bronchial branches (thoracic aorta)
Rr. oesophageales (aorta thoracica)	Пищеводные ветви (грудная аорта)	Oesophageal branches (thoracic aorta)
Recessus costomediastinalis	Рёберно-медиастинальный синус	Costomediastinal recess
Recessus vertebromediastinalis	Позвоночно-медиастинальный синус	Vertebromediastinal sinus
Spatium retrosternale	Загрудинное пространство	Retrosternal space
Sternum	Грудина	Sternum
Thymus	Тимус	Thymus
Trachea	Трахея	Trachea
Truncus brachiocephalicus	Плечеголовной ствол	Brachiocephalic trunk
V. azygos	Непарная вена	Azygos vein
V. cava superior	Верхняя полая вена	Superior vena cava
V. brachiocephalica dextra	Правая плечеголовная вена	Right brachiocephalic vein
V. brachiocephalica sinistra	Левая плечеголовная вена	Left brachiocephalic vein
V. hemiazygos	Полунепарная вена	Hemiazygos vein
V. intercostalis posterior	Задняя межрёберная вена	Posterior intercostal vein
V. jugularis interna	Внутренняя яремная вена	Internal jugular vein
V. thyroidea inferior	Нижняя щитовидная вена	Inferior thyroid vein
V. subclavia	Подключичная вена	Subclavian vein
Ventriculus dexter	Правый желудочек	Right ventricle
Ventriculus sinister	Левый желудочек	Left ventricle

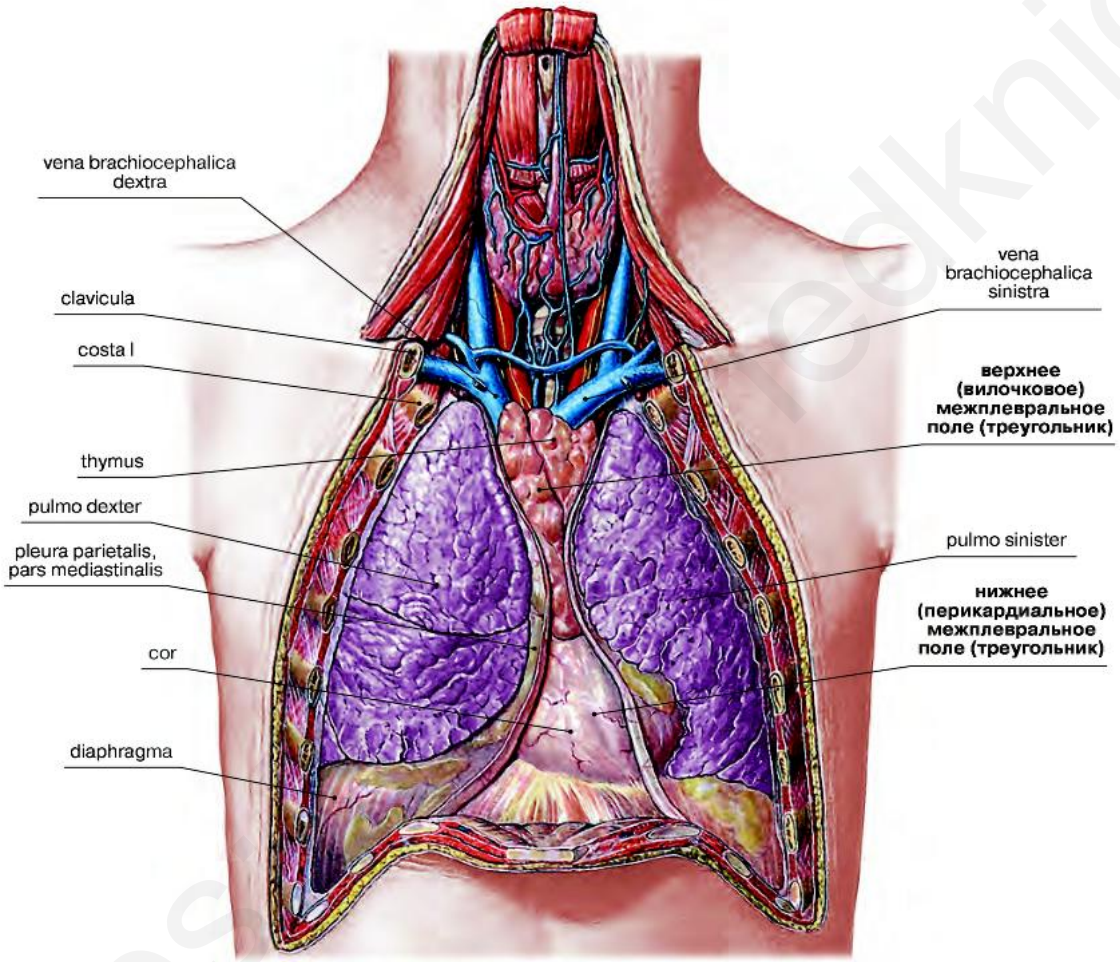

Рис. 6-13. Органы грудной полости после удаления передней её стенки.

Верхнее (вилочковое) межплевральное поле (треугольник) – часть верхнего средостения позади рукоятки грудины, непокрытое плеврой

Нижнее (перикардиальное) межплевральное поле (треугольник) – часть нижнего средостения (переднее средостение) позади нижней половины тела грудины и мечевидного отростка, непокрытое плеврой.

https://vkknigi

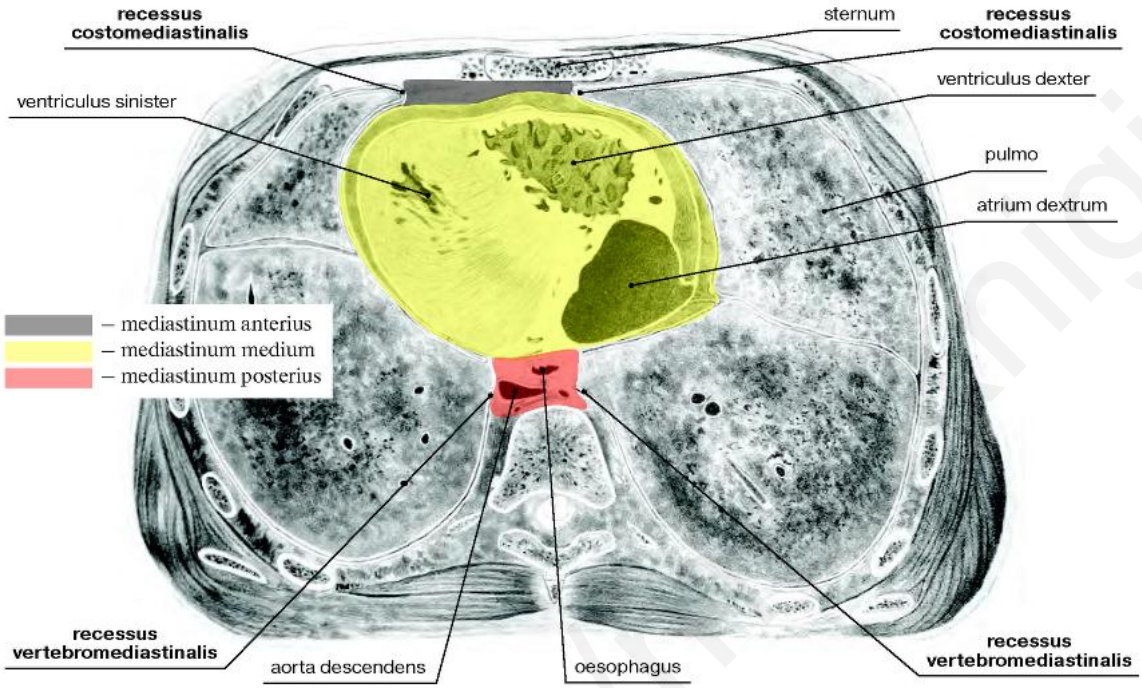

Рис. 6-14. Грудная полость. Поперечный распил на уровне VI грудного позвонка. Рисунок с препарата Н.И. Пирогова с изменениями

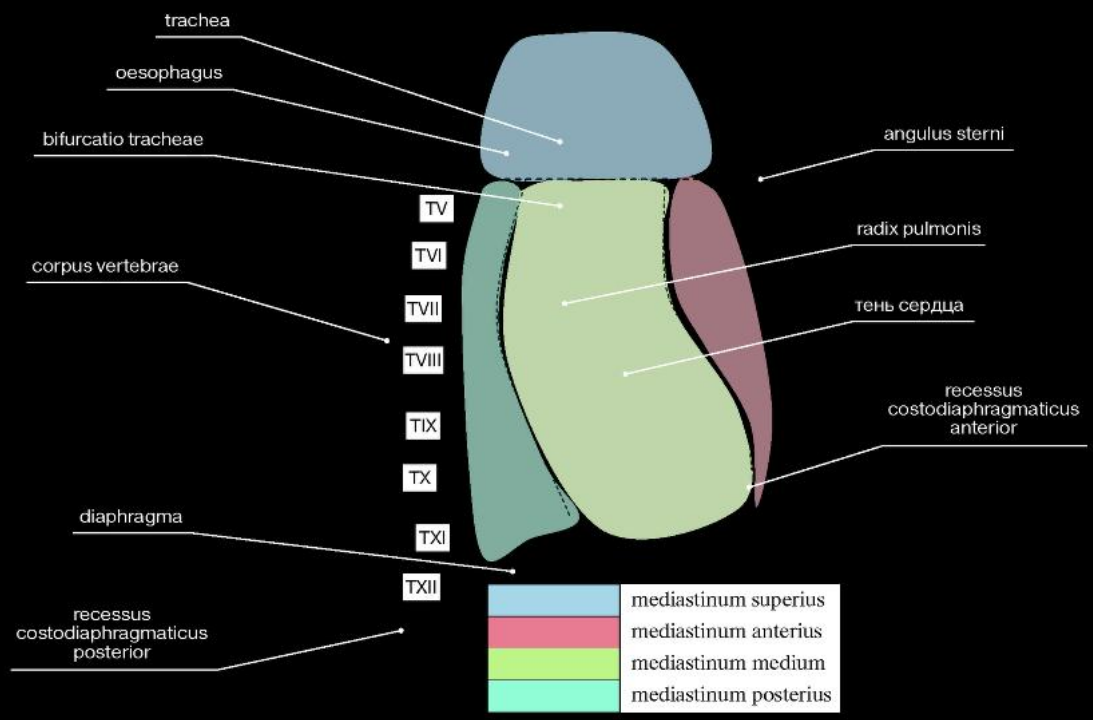

Рис. 6-15. Боковая ренгенограмма грудной полости. Анатомические деление средостения на верхнее, переднее, среднее и заднее

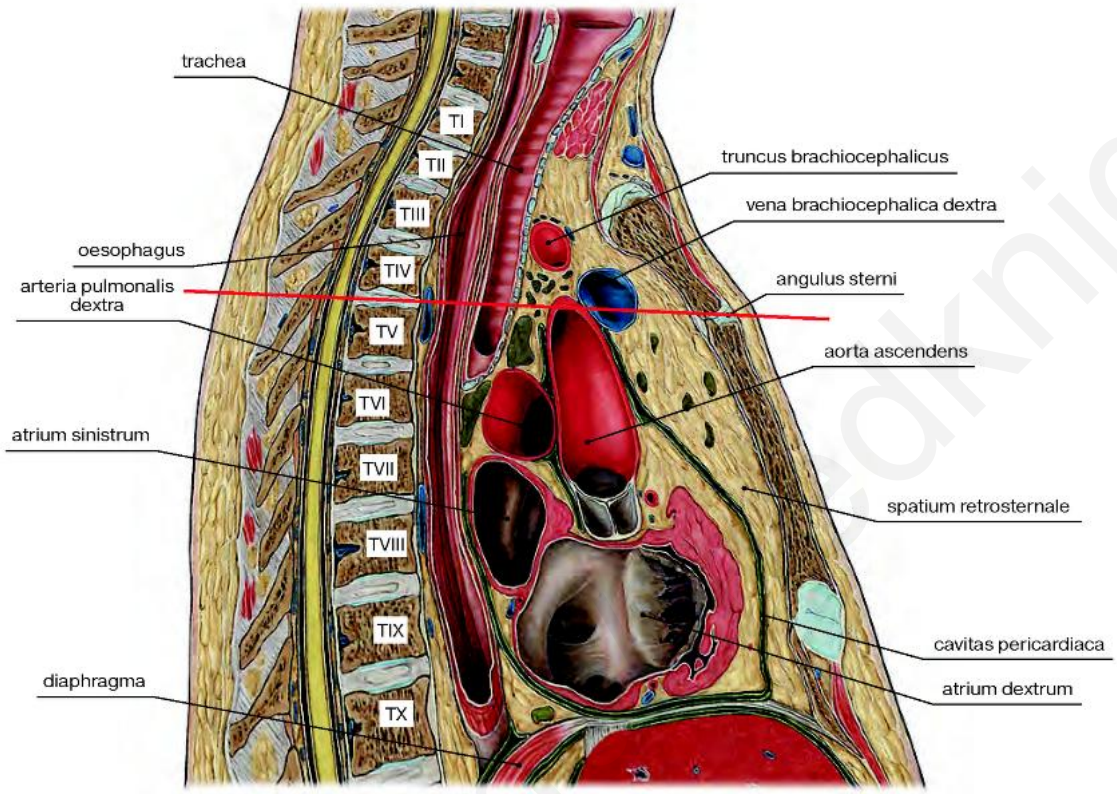

Рис. 6-16. Сагиттальный распил груди. Вид справа

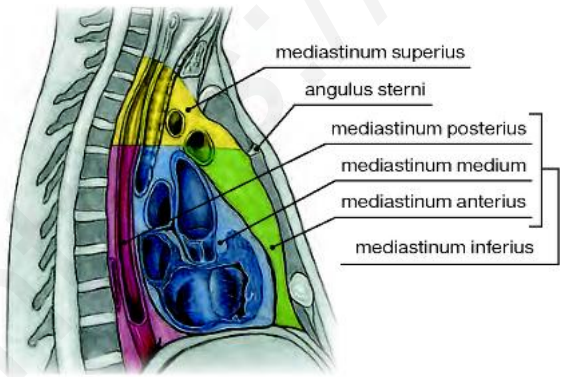

PNA и IAT делят средостение на **верхнее** и **нижнее** плоскостью, проведённой через угол грудины и межпозвоночный диск между четвертым и пятым грудным позвонком. Нижнее средостение делят на **переднее**, **среднее** и **заднее**. Перикард с сердцем относятся к среднему средостению и отделяют переднее средостение от заднего.

В клинической практике для локализации новообразований средостения используют схему Твайнинга (1938), согласно которой средостение делится на переднее, среднее и заднее двумя вертикальными плоскостями, проведёнными спереди и сзади корней лёгкого, и на три этажа: верхний, средний и нижний двумя горизонтальными плоскостями выше и ниже корней лёгкого. До настоящего времени в клинической практике используют деление средостения на переднее и заднее фронтальной плоскостью, проходящей через корень лёгкого (BNA).

Рис. 6-17. Отделы средостения

Тимус

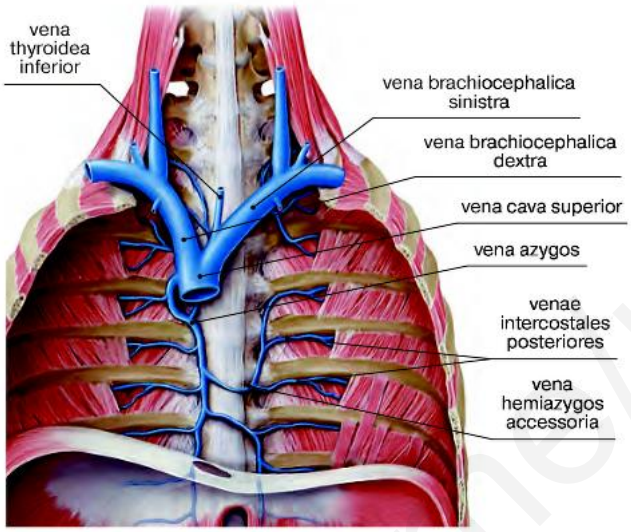

Вены верхнего средостения

В верхнем средостении содержится:

- тимус (вилочковая железа, зобная железа) Первичный орган иммунной системы, которой выполняет три основные функции – иммунно-регуляторную, лимфопоэтическую и эндокринную. Наиболее изученными гормонами являются тимозин, тимопоэтин, тимулин, которые регулируют дифференцировку Т-лимфоцитов, неспецифический иммунитет, влияют на синтез клеточных рецепторов к гормонам и медиаторам, на разрушение ацетилхолина в нервно-мышечном синапсе, регулируют рост целостного организма, половое созревание, углеводный, белковый, кальциевый обмен, функцию щитовидной железы, половых желёз, моделируют эффекты глюкокортикоидов и соматотропина.
- верхняя полая вена;
- левая и правая плечеголовные вены;
- дуга аорты и её ветви – плечеголовной ствол, грудная часть левой общей сонной артерии, левой подключичной артерии;
- грудная часть трахеи;
- частично – грудная часть пищевода;
- частично – грудной лимфатический проток;
- блуждающие нервы;
- частично – диафрагмальные нервы;
- верхняя часть непарной вены, добавочная полунепарная вена;
- верхняя часть грудного отдела симпатических стволов;
- частично – внутренние грудные и перикардиально-диафрагмальные сосуды.

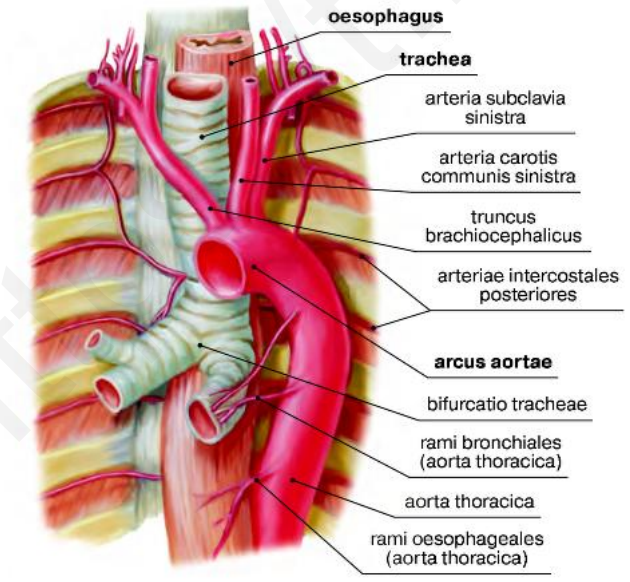

Трахея, пищевод, дуга аорты и её ветви

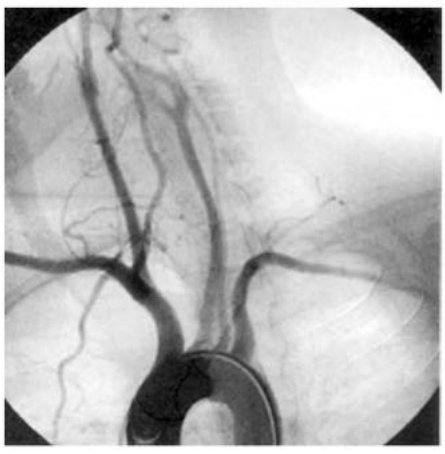

Восходящая аорта, дуга аорты и её ветви. Ангиограмма (по А.Ю. Васильеву)

Рис. 6-18. Органы верхнего средостения

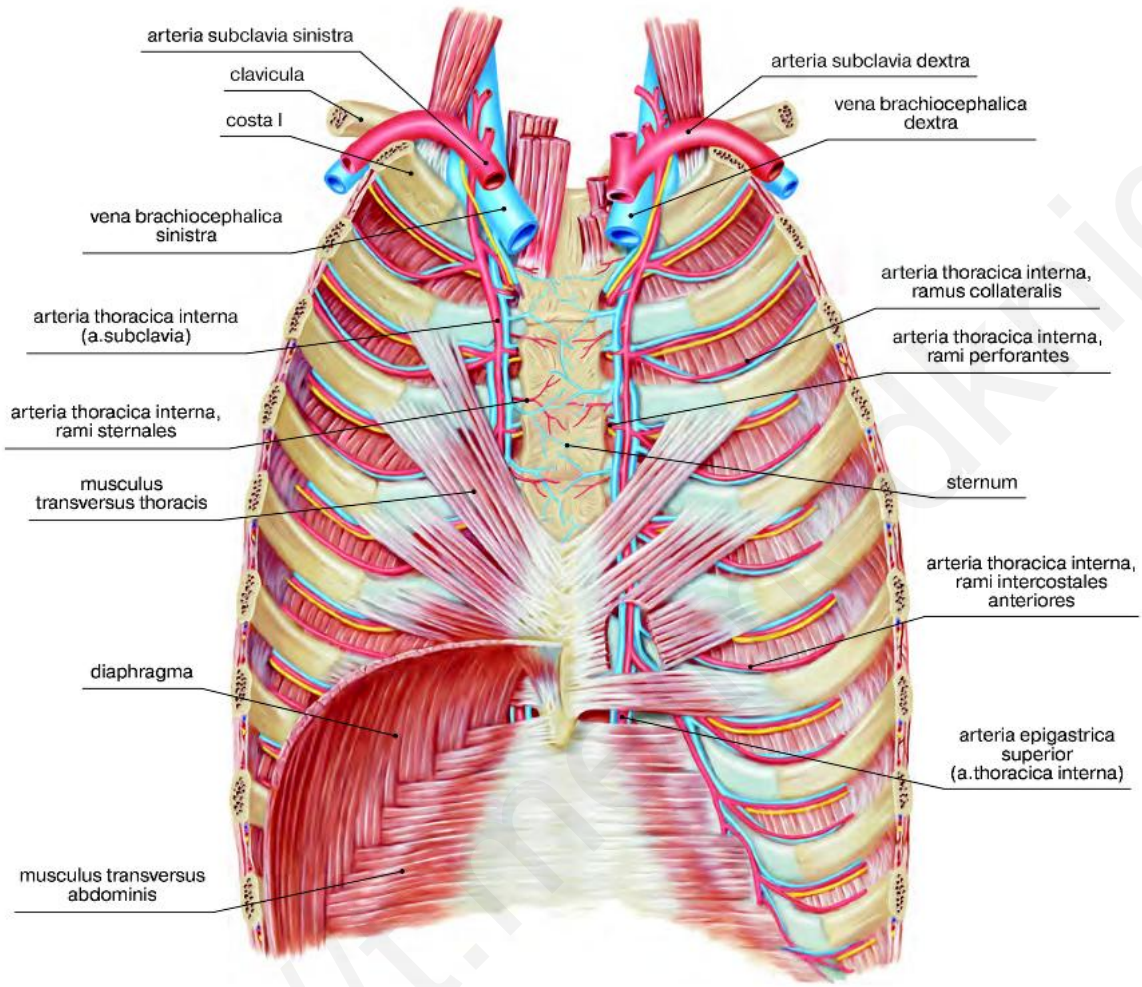

Рис. 6-19. Задняя поверхность передней грудной стенки

В передней части нижнего средостения содержится:

• рыхлая соединительная ткань, частично – внутренние грудные артерии и вены, лимфатические узлы.

* – Внутренняя грудная артерия располагается парастернально между париетальной плеврой и внутригрудной фасцией.

В средней части нижнего средостения содержатся:

• перикард;
• сердце;
• внутриперикардиальные отделы верхней полой вены, аорты, лёгочного ствола;
• бифуркация трахеи;
• главные бронхи;
• лёгочные артерии и вены;
• частично диафрагмальные нервы;
• диафрагмально-перикардиальные сосуды;
• нижние трахеобронхиальные и латеральные перикардиальные лимфатические узлы.

В задней части нижнего средостения содержатся:

• часть пищевода, пищеводное сплетение и стволы блуждающих нервов;
• грудная часть нисходящей аорты;
• часть грудного лимфатического протока;
• часть непарной вены;
• полунепарная вена;
• часть грудного отдела симпатических стволов;
• внутренностные нервы;
• задние средостенные и предпозвоночные лимфатические узлы.

Органы средостения

Латинские термины	Эквиваленты	
	Русскоязычные	Англоязычные
Arcus aortae	Дуга аорты	Arch of aorta
A. pericardiacophrenica (a. thoracica interna)	Перикардодиафрагмальная артерия (внутренняя грудная артерия)	Pericardiacophrenic (internal thoracic artery)
A. pulmonalis dextra	Правая лёгочная артерия	Right pulmonary artery
A. pulmonalis sinistra	Левая лёгочная артерия	Left subclavian artery
A. subclavia	Подключичная артерия	Subclavian artery
A. thoracica interna (a. subclavia)	Внутренняя грудная артерия (подключичная артерия)	Internal thoracic artery (subclavian artery)
Costa I	Ребро I	Rib I
Cor	Сердце	Heart
Diaphragma	Диафрагма	Diaphragm
Ligamentum arteriosum	Артериальная связка	Ligamentum arteriosum
N. phrenicus	Диафрагмальный нерв	Phrenic nerve
N. vagus [X]	Блуждающий нерв [X]	Vagus nerve [X]
Nodi lymphoidei phrenici superiores	Верхние диафрагмальные лимфатические узлы	Superior diaphragmatic lymph nodes
Nodi lymphoidei prepericardiales	Предперикардиальные лимфатические узлы	Prepericardial lymph nodes
Nodus lymphoideus ligamenti arteriosi	Лимфатический узел артериальной связки	Node of ligamentum arteriosum
Pericardium	Pericardium	Pericardium
Pleura parietalis, pars mediastinalis	Париетальная плевра, средостенная часть	Parietal pleura, mediastinal part
Pulmo dexter	Правое лёгкое	Right lung
Pulmo sinister	Левое лёгкое	Left lung
Trachea	Трахея	Trachea
Truncus brachiocephalicus	Плечеголовной ствол	Brachiocephalic trunk
Truncus pulmonalis	Лёгочный ствол	Pulmonary trunk
Thymus	Тимус	Thymus
V. cava superior	Верхняя полая вена	Superior vena cava
V. brachiocephalica dextra	Правая плечеголовная вена	Right brachiocephalic vein
V. brachiocephalica sinistra	Левая плечеголовная вена	Left brachiocephalic vein

Автономные сплетения грудной полости образованы:
- сердечными нервами шейных симпатических узлов,
- ветвями грудных паравертебральных узлов
  - – грудными сердечными ветвями,
  - – лёгочными ветвями,
  - – пищеводными ветвями
- шейными и грудными сердечными ветвями блуждающих нервов,
- стволами блуждающих нервов и их ветвями,
- превертебральными узлами и их ветвями.

В составе сплетений грудной полости выделяют:
- сердечные сплетения,
- лёгочное сплетение,
- пищеводное сплетение,
- сплетение грудной аорты.

По IAT перечисленные сплетения рассматриваются как изолированные, хотя имеют общие источники формирования.

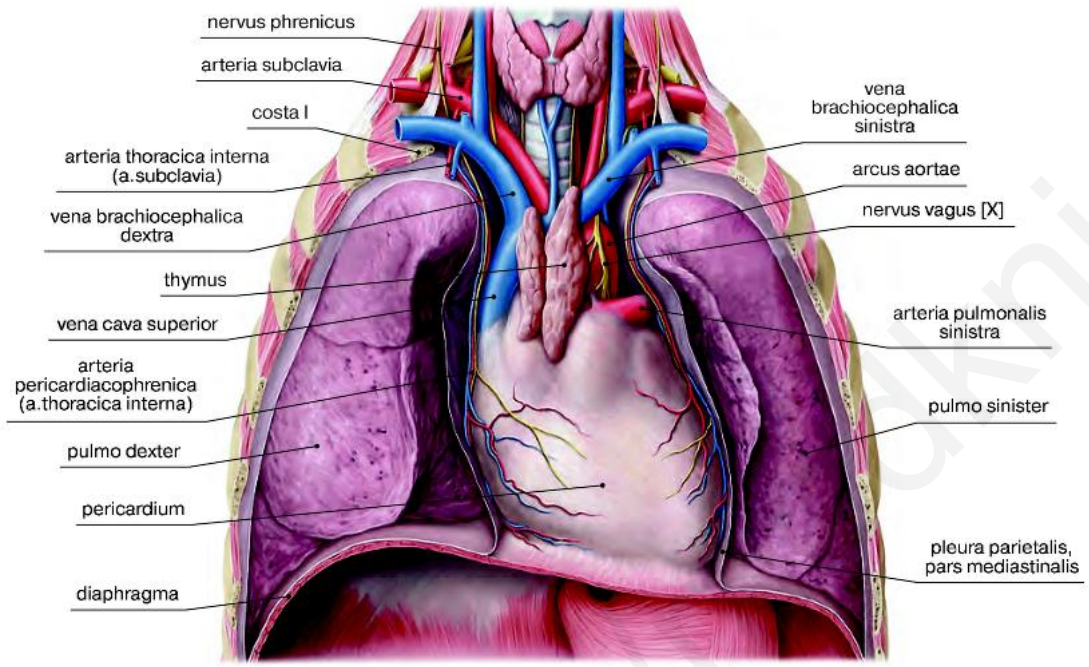

Рис. 6-20. Органы грудной полости после удаления передней её стенки

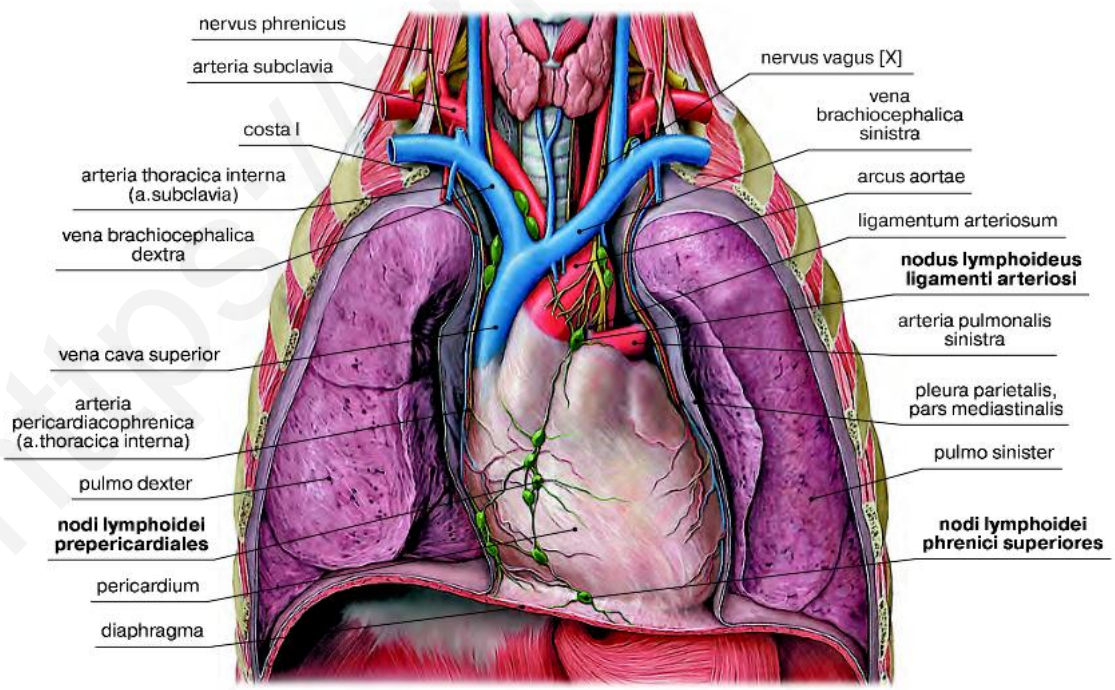

Рис. 6-21. Лимфатические узлы переднего средостения

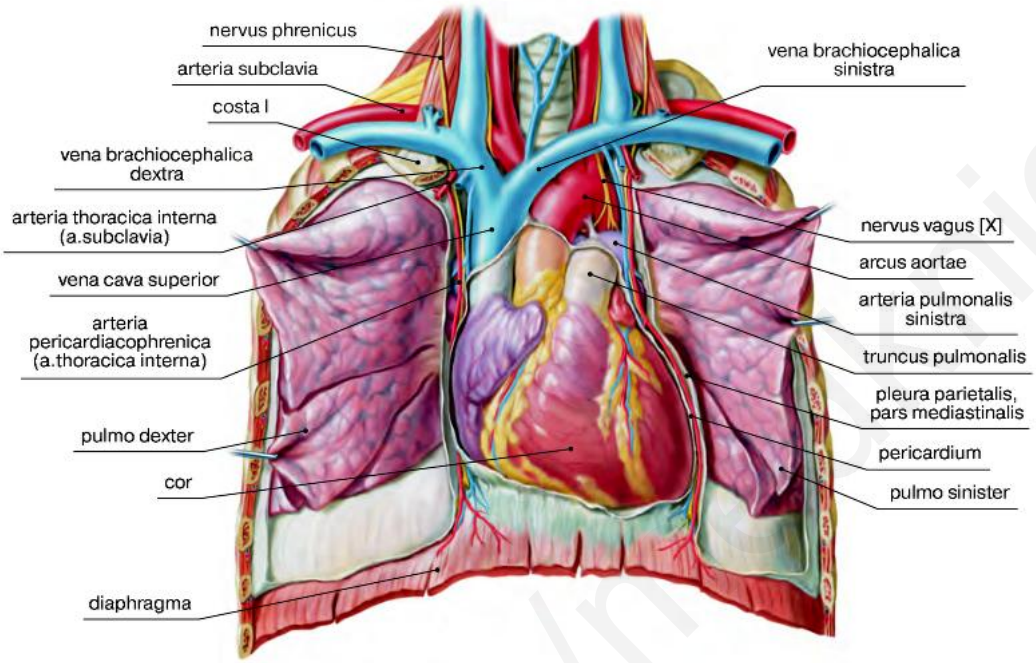

Рис. 6-22. Органы средостения после вскрытия перикарда. Вид спереди

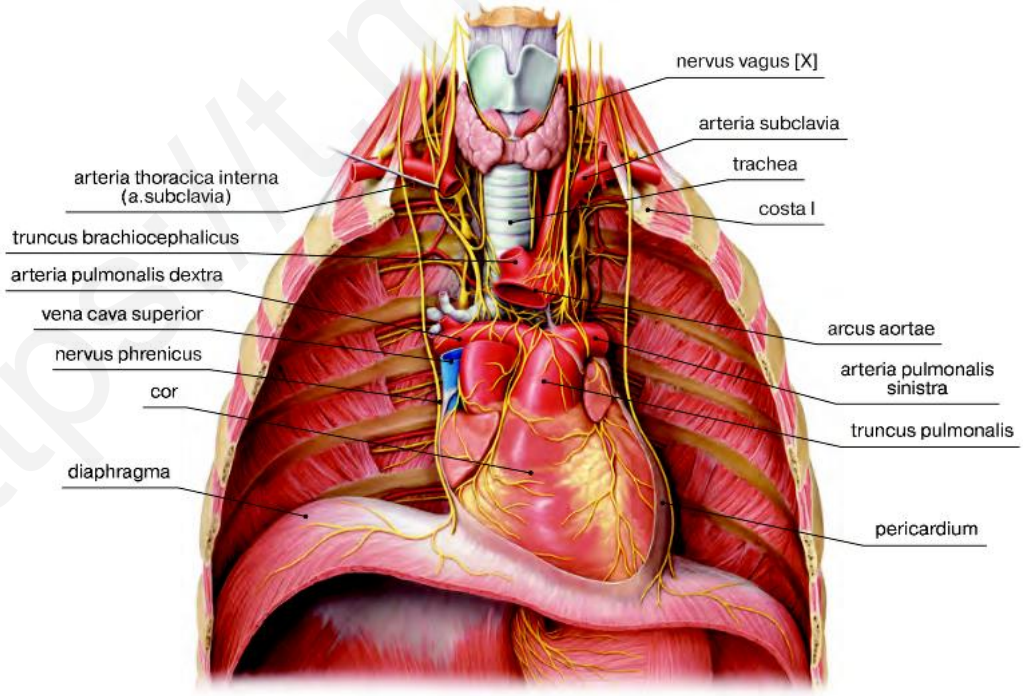

Рис. 6-23. Органы верхнего и средней части нижнего средостения после удаления тимуса, верхней полой вены, её притоков, части восходящей аорты, части дуги аорты и перикарда

Органы средостения

Латинские термины	Эквиваленты	
	Русскоязычные	Англоязычные
Aorta thoracica	Грудная аорта	Thoracic aorta
Arcus aortae	Дуга аорты	Arch of aorta
Arcus ductus thoracici	Дуга грудного [лимфатического] протока	Arch of thoracic duct
A. intercostalis posterior (aorta thoracica)	Задняя межрёберная артерия (грудная аорта)	Posterior intercostal artery (thoracic aorta)
A. gastrica sinistra	Левая желудочная артерия	Left gastric artery
A.pericardiacophrenica (a. thoracica interna)	Перикардодиафрагмальная артерия (внутренняя грудная артерия)	Pericardiacophrenic artery (internal thoracic artery)
A. pulmonalis dextra	Правая лёгочная артерия	Right pulmonary artery
A. pulmonalis sinistra	Левая лёгочная артерия	Left pulmonary artery
A. subclavia	Подключичная артерия	Subclavian artery
A. thoracica interna (a. subclavia)	Внутренняя грудная артерия (подключичная артерия)	Internal thoracic artery (subclavian artery)
Bronchus lobaris superior dexter	Правый верхний долевой бронх	Right superior lobar bronchus
Bronchus lobaris inferior dexter	Правый нижний долевой бронх	Right inferior lobar bronchus
Bronchus principalis dexter	Правый главный бронх	Right main bronchus
Bronchus principalis sinister	Левый главный бронх	Left main bronchus
Cisterna chyli	Цистерна грудного протока	Cisterna chyli
Costa I	Ребро I	Rib I
Cor	Сердце	Heart
Diaphragma	Диафрагма	Diaphragm
Ductus lymphaticus dexter	Правый лимфатический проток	Right lymphatic duct
Ductus thoracicus, pars thoracica	Грудной [лимфатический] проток, грудная часть	Thoracic duct, thoracic part
Ganglion trunci sympathici	Узел симпатического ствола	Ganglion of sympathetic trunk
N. phrenicus	Диафрагмальный нерв	Phrenic nerve
N. splanchnicus major	Большой внутренностный нерв	Greater splanchnic nerve
N. vagus [X]	Блуждающий нерв [X]	Vagus nerve [X]
Nodi lymphoidei bronchopulmonales	Бронхолёгочные лимфатические узлы	Bronchopulmonary nodes
Nodi lymphoidei intercostales	Межрёберные лимфатические узлы	Intercostal nodes
Nodi lymphoidei juxtaeosophageales	Юкстапищеводные лимфатические узлы	Juxta-oesophageal nodes
Nodi lymphoidei paramammarii	Окологрудные лимфатические узлы	Paramammary nodes
Nodi lymphoidei parasternales	Окологрудинные лимфатические узлы	Parasternal nodes
Nodi lymphoidei paratracheales	Околотрахеальные лимфатические узлы	Paratracheal nodes
Nodi lymphoidei pericardiaci laterales	Латеральные перикардиальные лимфатические узлы	Lateral pericardial nodes
Nodi lymphoidei phrenici superiores	Верхние диафрагмальные лимфатические узлы	Superior diaphragmatic nodes
Nodi lymphoidei prepericadiales	Предперикардиальные лимфатические узлы	Prepericardial nodes
Nodi lymphoidei prevertebrales	Предпозвоночные лимфатические узлы	Prevertebral nodes
Nodi lymphoidei tracheobronchiales	Трахеобронхиальные лимфатические узлы	Tracheobronchial nodes
Oesophagus	Пищевод	Oesophagus
Pericardium	Перикард	Pericardium
Pleura parietalis, pars mediastinalis	Париетальная плевра, средостенная часть	Parietal pleura, mediastinal part
Pulmo sinister	Левое лёгкое	Left lung
Rami bronchiales (aorta thoracica)	Бронхиальные ветви (грудная аорта)	Bronchial branches (thoracic aorta)
Rami oesophageales (aorta thoracica)	Пищеводные ветви (грудная аорта)	Oesophageal branches (thoracic aorta)
Trachea	Трахея	Trachea
Truncus brachiocephalicus	Плечеголовной ствол	Brachiocephalic trunk
Truncus coeliacus	Чревный ствол	Coeliac trunk
Truncus lumbalis	Поясничный ствол	Lumbar trunk
Truncus pulmonalis	Лёгочный ствол	Pulmonary trunk
Truncus sympathicus dexter	Правый симпатический ствол	Right sympathetic trunk
Sinus obliquus pericardii	Косая пазуха перикарда	Oblique pericardial sinus
Sinus transversus pericardii	Поперечная пазуха перикарда	Transverse pericardial sinus
V. azygos	Непарная вена	Azygos vein
V. brachiocephalica dextra	Правая плечеголовная вена	Right brachiocephalic vein
V. brachiocephalica sinistra	Левая плечеголовная вена	Left brachiocephalic vein
V. cava superior	Верхняя полая вена	Superior vena cava
V. gastrica sinistra	Левая желудочная вена	Left gastric vein
V. hemiazygos	Полунепарная вена	Hemi-azygos vein
V. hemiazigos accessoria	Добавочная полунепарная вена	Accessory hemi-azygos vein
Vv. oesophageales	Пищеводные вены	Oesophageal veins
V. pulmonalis inferior dextra	Правая нижняя лёгочная вена	Right inferior pulmonary vein
V. pulmonalis inferior sinistra	Левая нижняя лёгочная вена	Left inferior pulmonary vein
V. pulmonalis superior dextra	Правая верхняя лёгочная вена	Right superior pulmonary vein
V. pulmonalis superior sinistra	Левая верхняя лёгочная вена	Left superior r pulmonary vein
V. subclavia	Подключичная вена	Subclavian vein

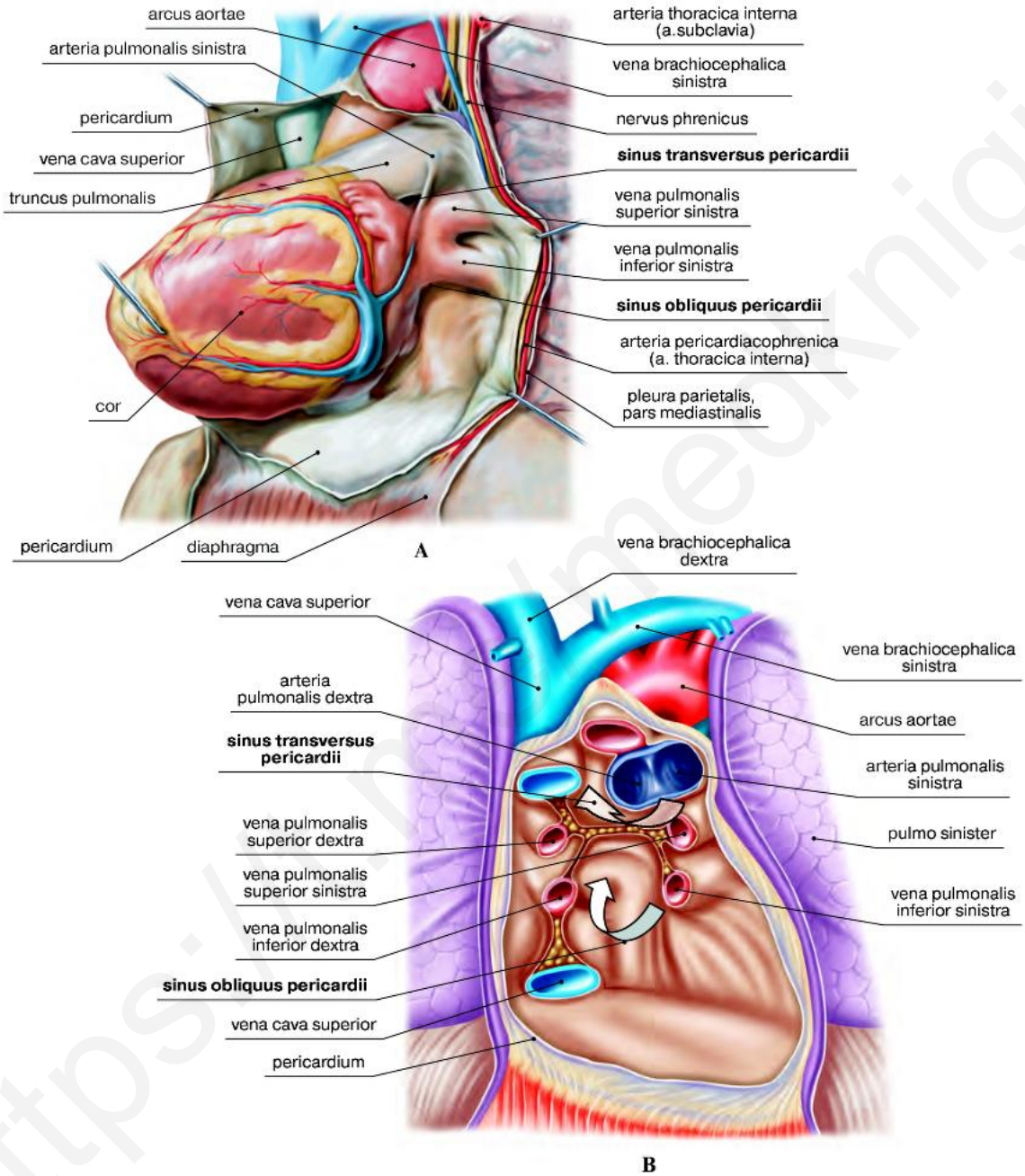

Рис. 6-24. Синусы перикардиальной полости (А, В).

Перикард – оболочка, образующая околосердечную сумку (перикардиальная полость), имеет два слоя – наружный, фиброзный перикард и внутренний – серозный перикард. Париетальный листок серозного перикарда срастается с фиброзным слоем, а висцеральный листок образует наружную оболочку присердечных частей крупных сосудов и переходит в наружную оболочку сердца – эпикард, срастающийся с мышечной оболочкой сердца. Между париетальным и висцеральным листками серозного перикарда имеется перикардиальная полость, в которой располагаются сердце и покрытые висцеральным листком серозного перикарда присердечные части крупных сосудов.

Синусы перикарда

- поперечная пазуха перикарда – щель между эпикардом передней стенки правого предсердия и висцеральным перикардом, образующим общее влагалище для восходящей аорты и лёгочного ствола;
- косая пазуха перикарда – щель между задней поверхностью левого предсердия, лёгочными венами и перикардом, покрывающим пищевод.

https://t.me/knigi

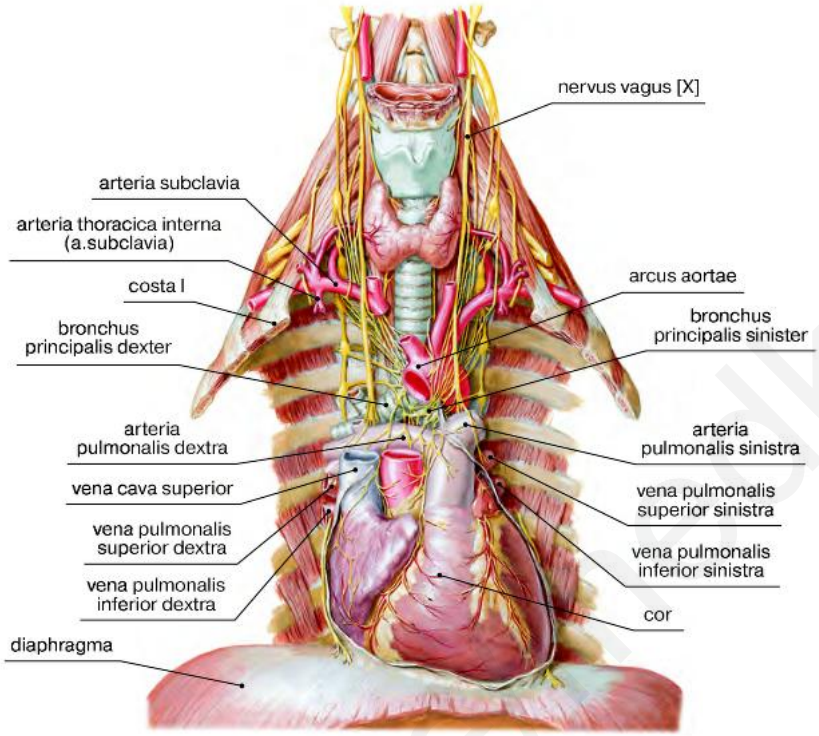

Рис. 6-25. Органы средостения после удаления притоков верхней полой вены

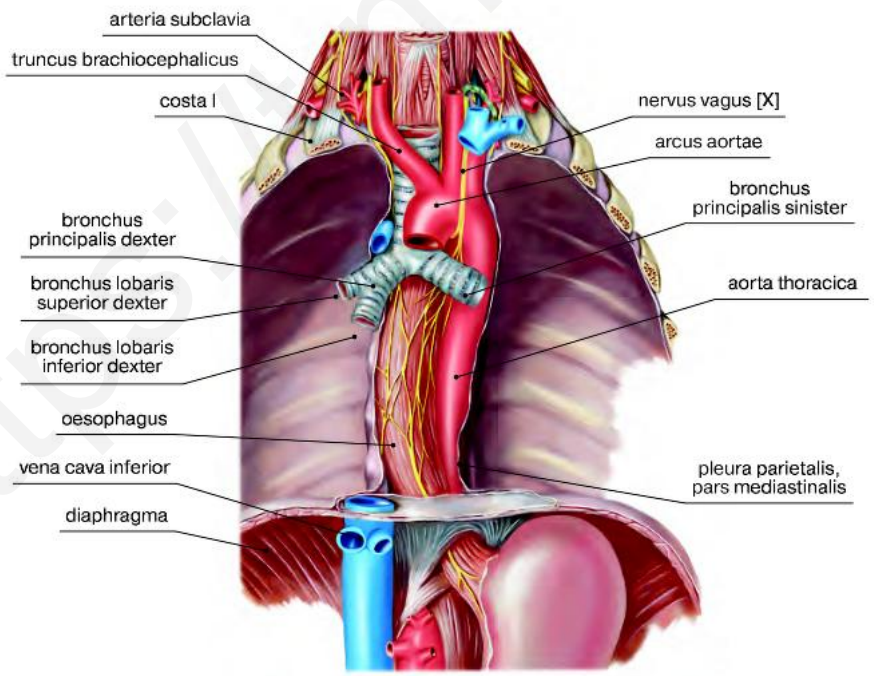

Рис. 6-26. Органы средостения после удаления сердца

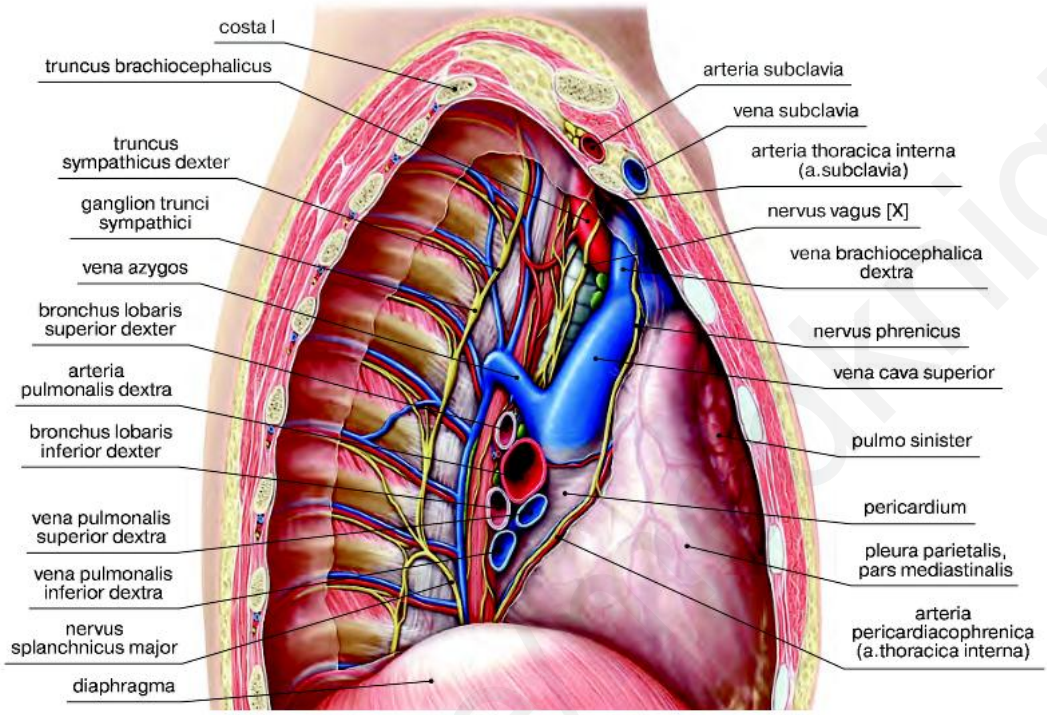

Рис. 6-27. Органы средостения на парасагиттальном распиле. Вид справа

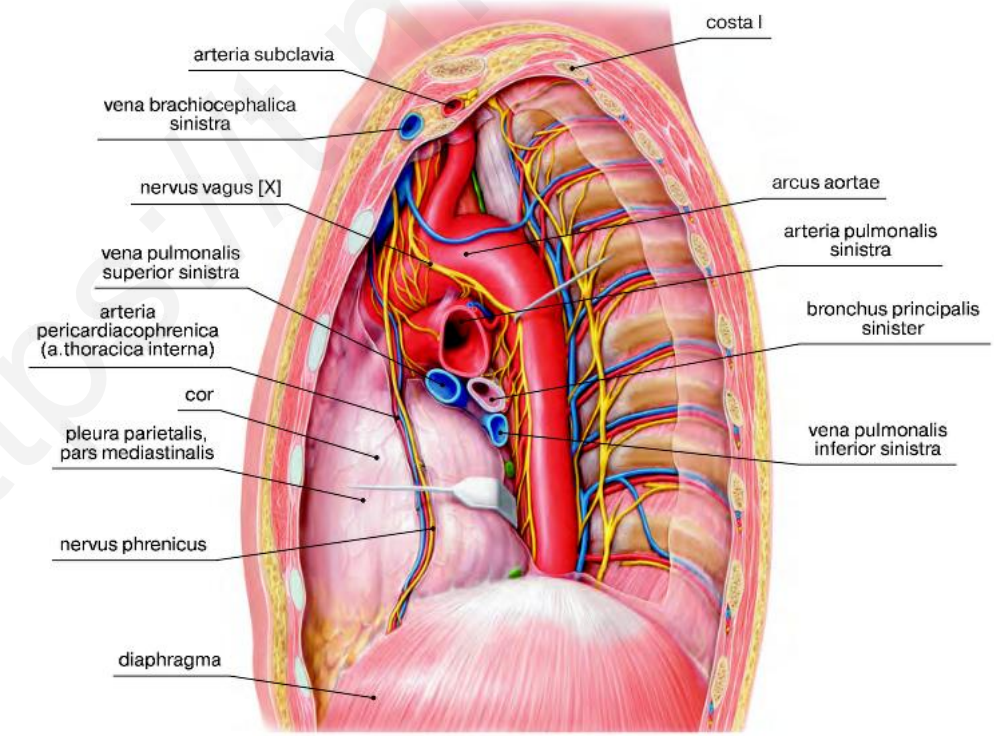

Рис. 6-28. Органы средостения на парасагиттальном распиле. Вид слева

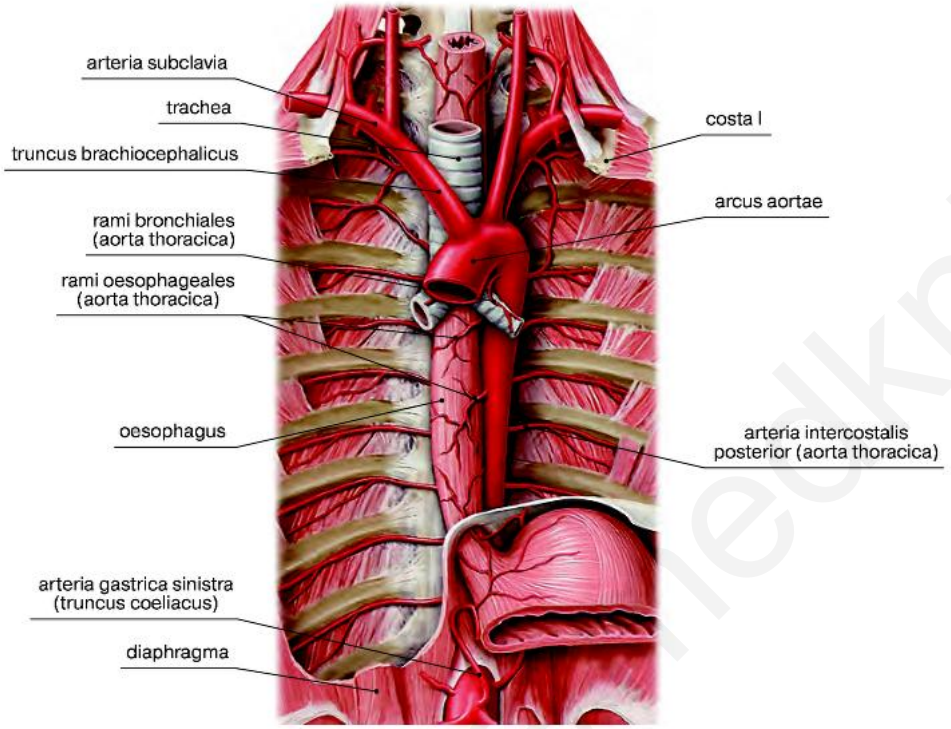

A

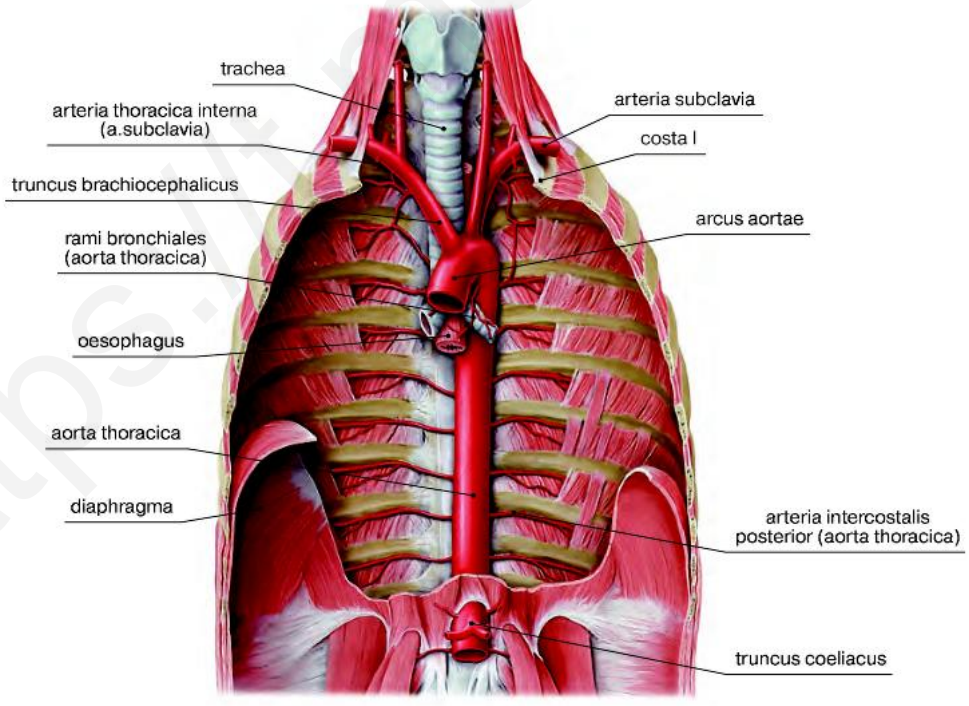

B

Рис. 6-29. Грудная часть нисходящей аорты. А – топография грудной части нисходящей аорты в заднем средостении. В – грудная часть нисходящей аорты после удаления пищевода

https://t.me/medknigi

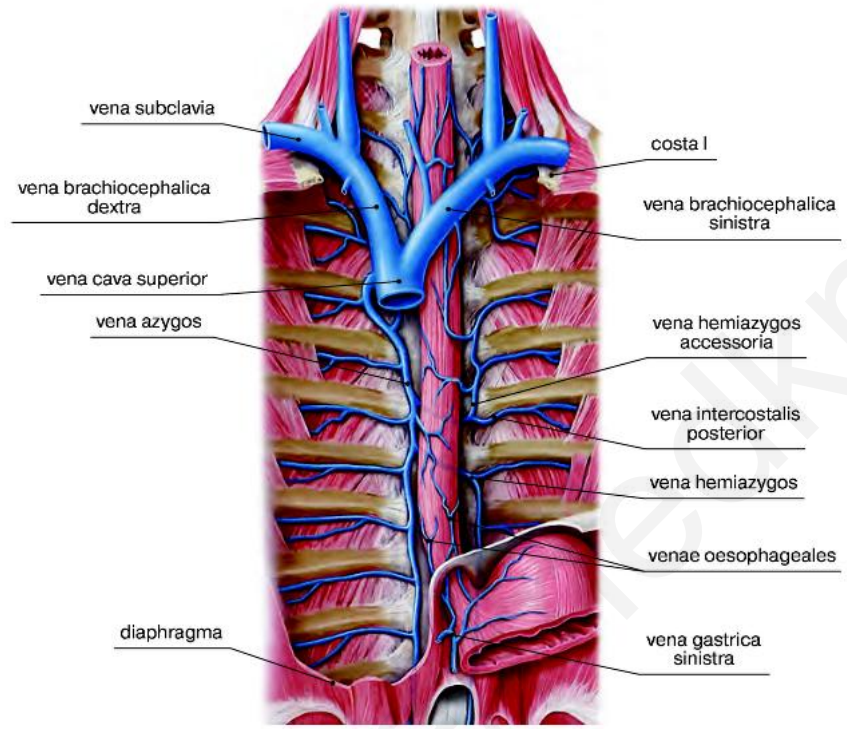

A

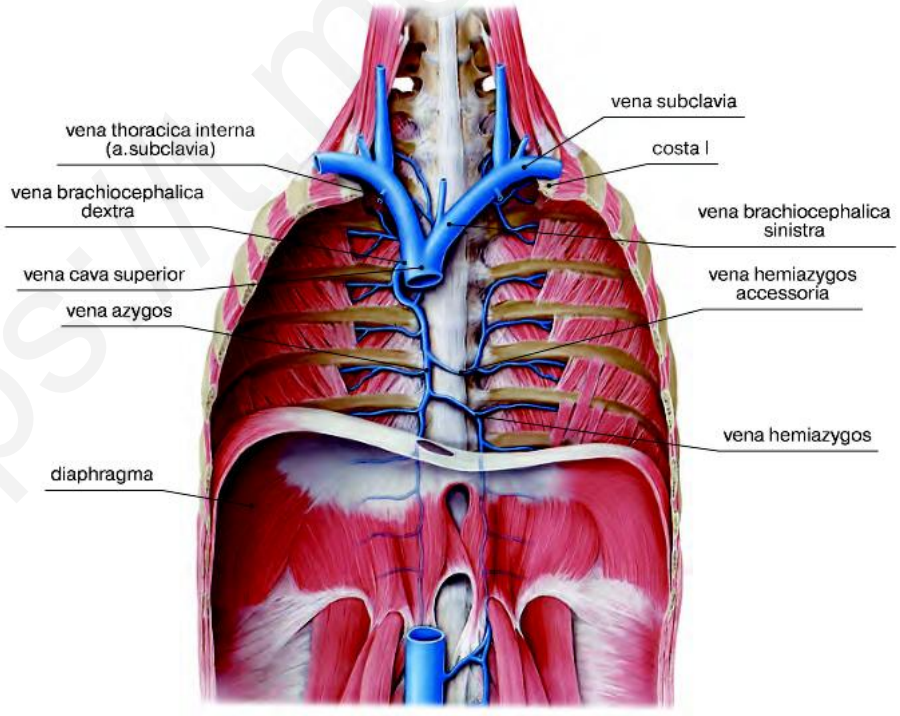

B

Рис. 6-30. Вены заднего средостения. А – вены заднего средостения и пищевода. В – вены заднего средостения после удаления пищевода

https://meduniver.com/knigi

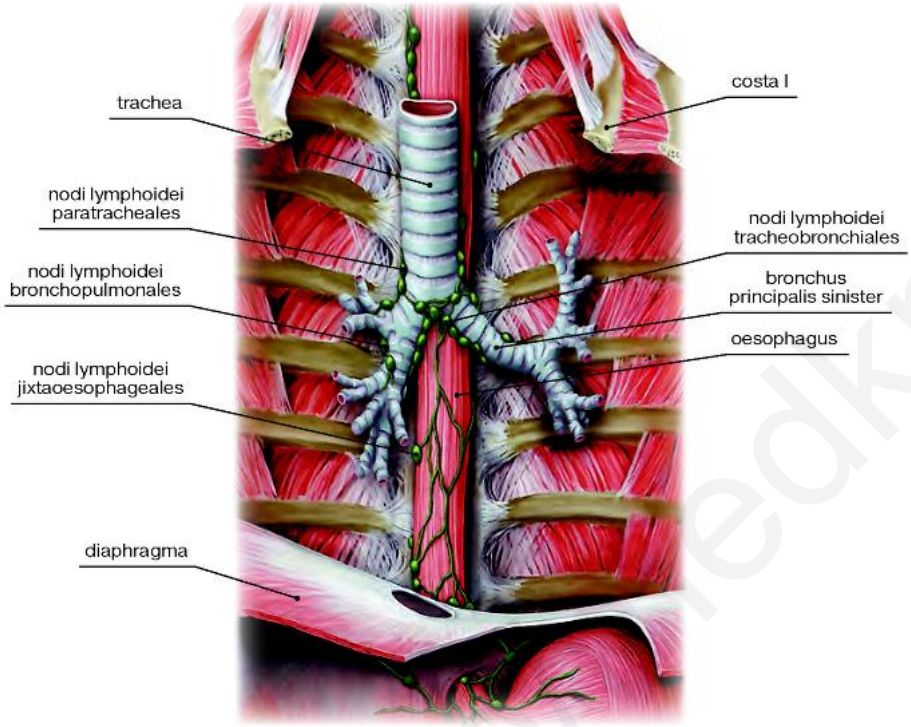

Рис. 6-31. Лимфатические узлы средостения

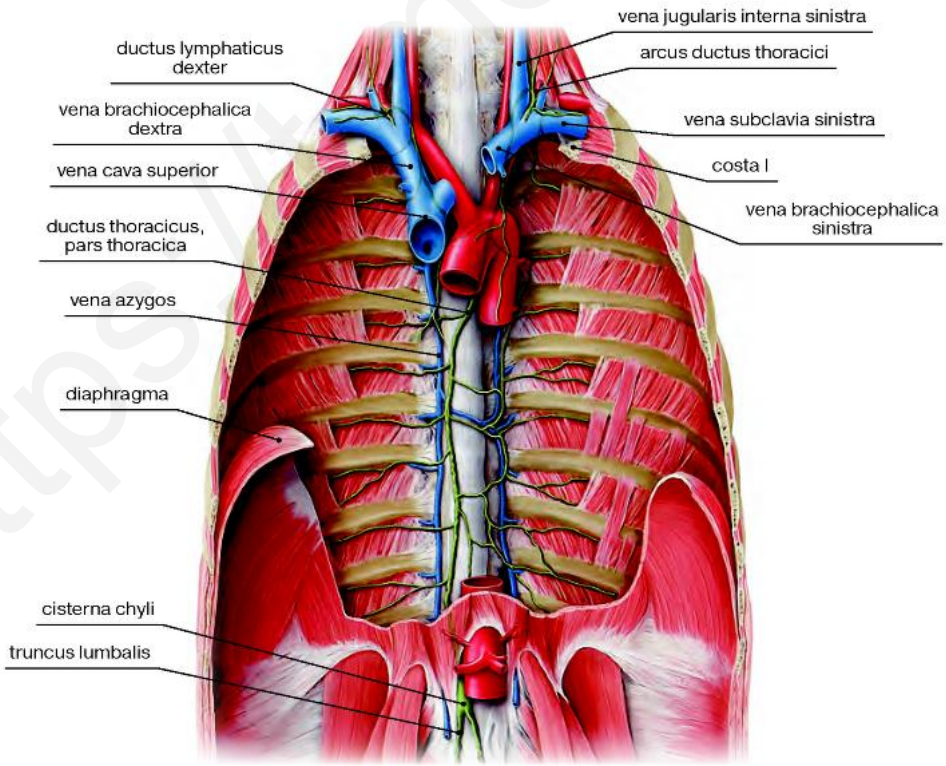

Рис. 6-32. Грудной лимфатический проток

https://t.me/medknigi

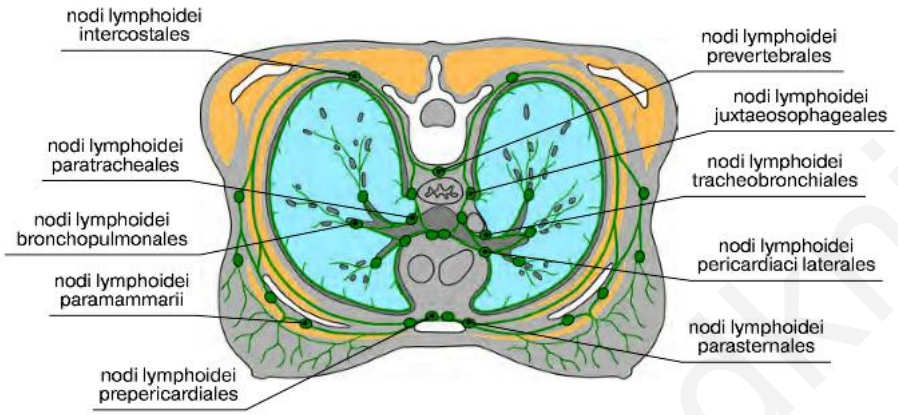

Рис. 6-33. Лимфатические узлы средостения на горизонтальном распиле груди

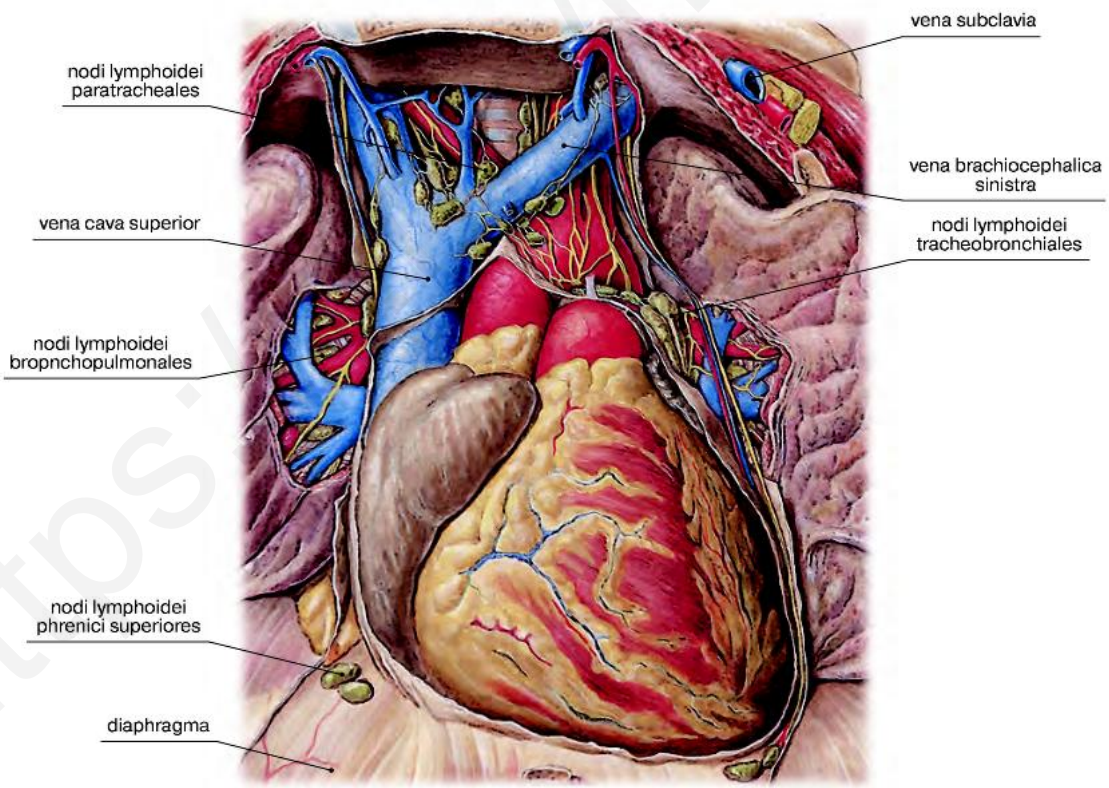

Рис. 6-34. Лимфатические узлы верхнего средостения

Органы средостения на томограммах

Латинские термины	Эквиваленты	
	Русскоязычные	Англоязычные
Aorta ascendens	Восходящая аорта	Ascending aorta
Aorta thoracica	Грудная аорта	Thoracic aorta
Arcus aortae	Дуга аорты	Arch of aorta
A. carotis communis sinistra	Левая общая сонная артерия	Left common carotid artery
A. lobaris inferior	Нижняя долевая артерия	Inferior lobar artery
A. lobaris superior	Верхняя долевая артерия	Superior lobar artery
A. pulmonalis dextra	Правая лёгочная артерия	Right pulmonary artery
A. pulmonalis sinistra	Левая лёгочная артерия	Left pulmonary artery
Atrium dextrum	Правое предсердие	Right atrium
Atrium sinistrum	Левое предсердие	Left atrium
Bronchus principalis dexter	Правый главный бронх	Right main bronchus
Bronchus principalis sinister	Левый главный бронх	Left main bronchus
Medulla spinalis	Спинной мозг	Spinal cord
Oesophagus	Пищевод	Oesophagus
Pleura visceralis [interlobaris]	Висцеральная плевра [междолевая]	Visceral pleura [interlobar pleura]
Pulmo	Лёгкое	Lung
Sternum	Грудина	Sternum
Trachea	Трахея	Trachea
Truncus brachiocephalicus	Плечеголовной ствол	Brachiocephalic trunk
Truncus pulmonalis	Лёгочный ствол	Pulmonary trunk
V. azygos	Непарная вена	Azygos vein
V. brachiocephalica dextra	Правая плечеголовная вена	Right brachiocephalic vein
V. brachiocephalica sinistra	Левая плечеголовная вена	Left brachiocephalic vein
V. cava superior	Верхняя полая вена	Superior vena cava
Ventriculus dexter	Правый желудочек	Right ventricle
Ventriculus sinister	Левый желудочек	Left ventricle

https://t.me/medknigi

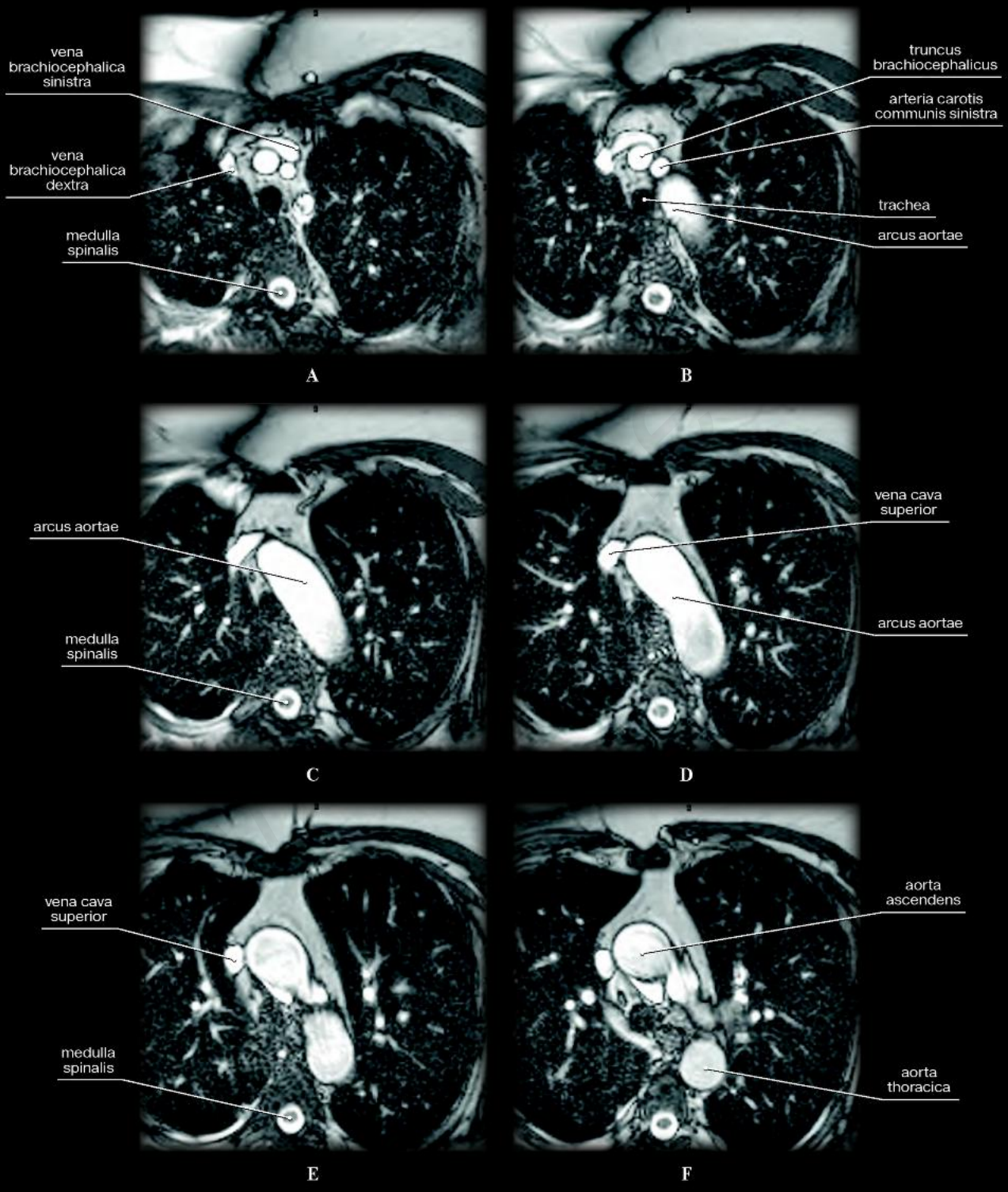

Рис. 6-35. Верхнее средостение на поперечных (аксиальных) сечениях груди. Последовательные (A, B, C, D, E, F) магнитно-резонансные томограммы шагом 8 мм сверху вниз

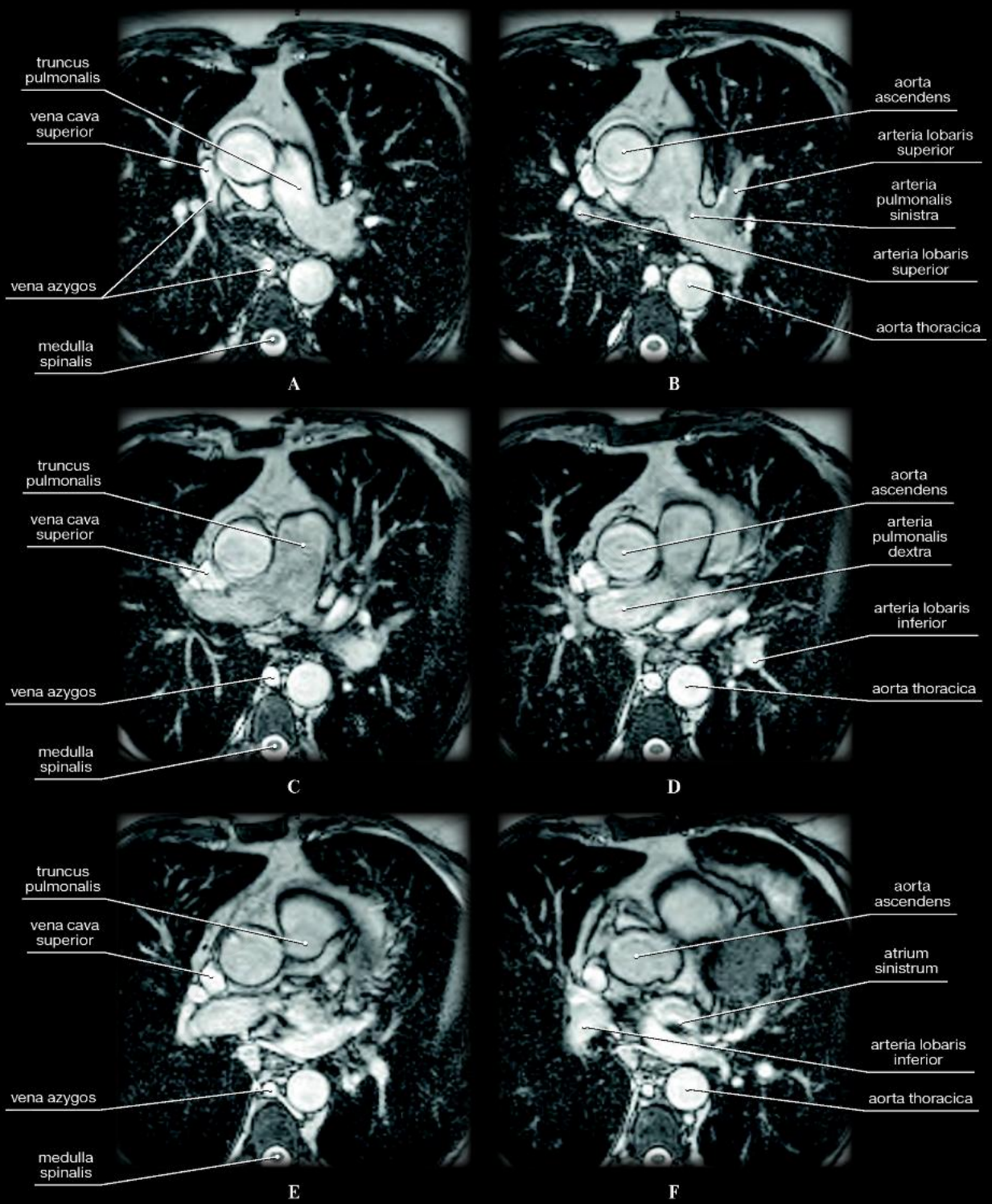

Рис. 6-36. Верхнее средостение на поперечных (аксиальных) сечениях груди. Последовательные (A, B, C, D, E, F) магнитно-резонансные томограммы шагом 8 мм сверху вниз

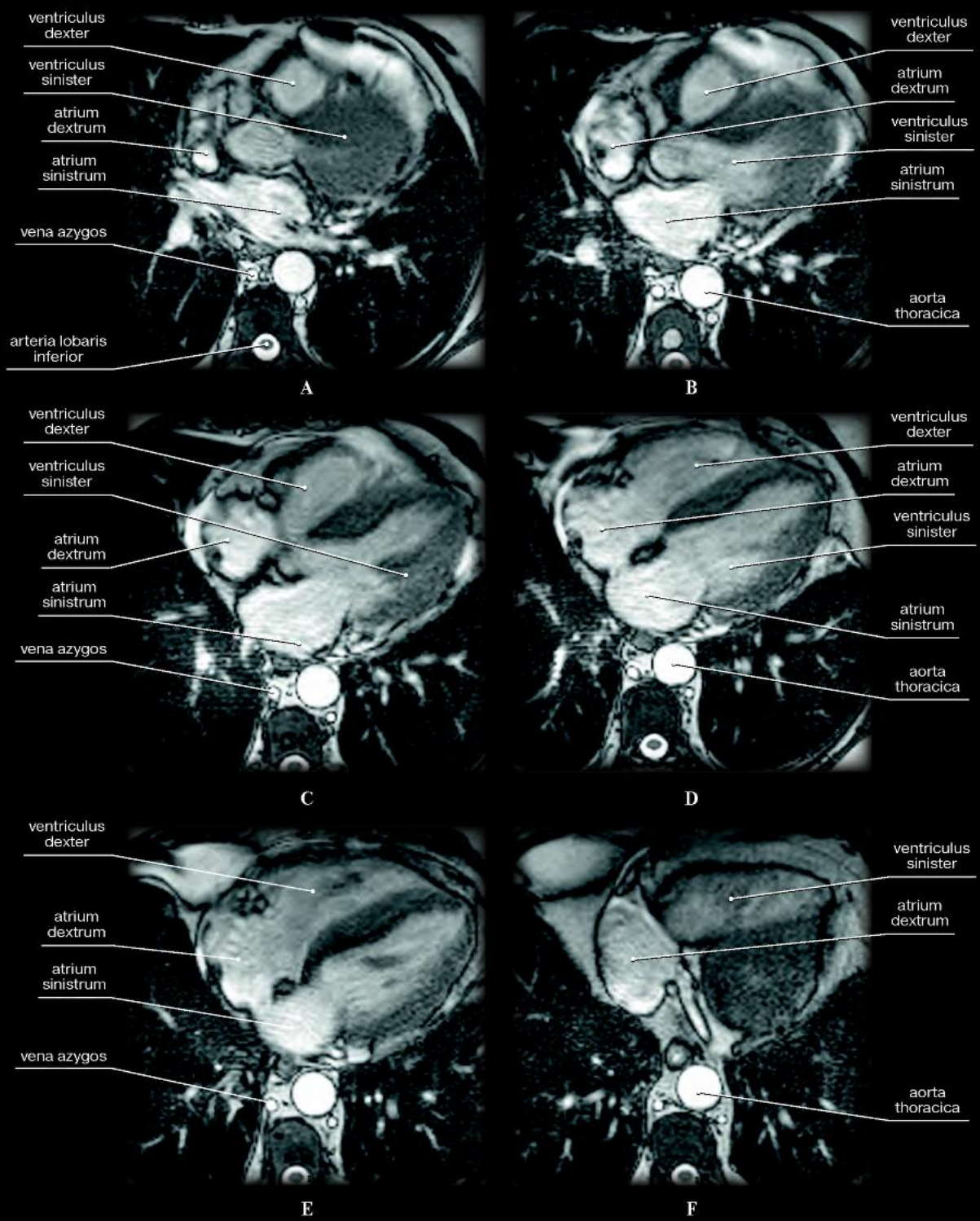

Рис. 6-37. Нижнее средостение на поперечных (аксиальных) сечениях груди. Последовательные (A, B, C, D, E, F) магнитно-резонансные томограммы шагом 8 мм сверху вниз

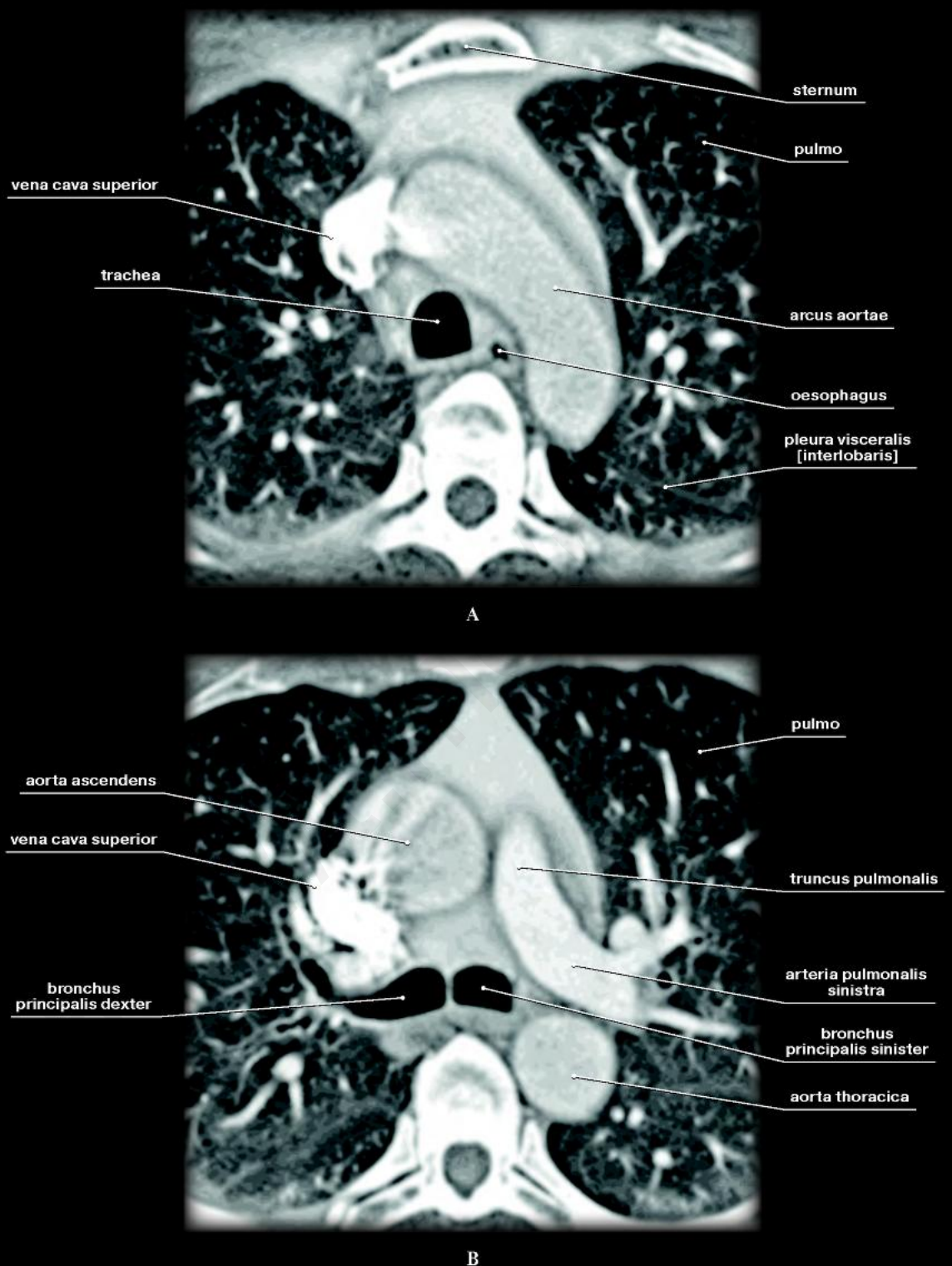

Рис. 6-38. Верхнее средостение на поперечных (аксиальных) сечениях груди. Рентгеновские компьютерные томограммы с контрастированием сосудов. А – уровень дуги аорты. В – уровень бифуркации трахеи

СЕРДЦЕ

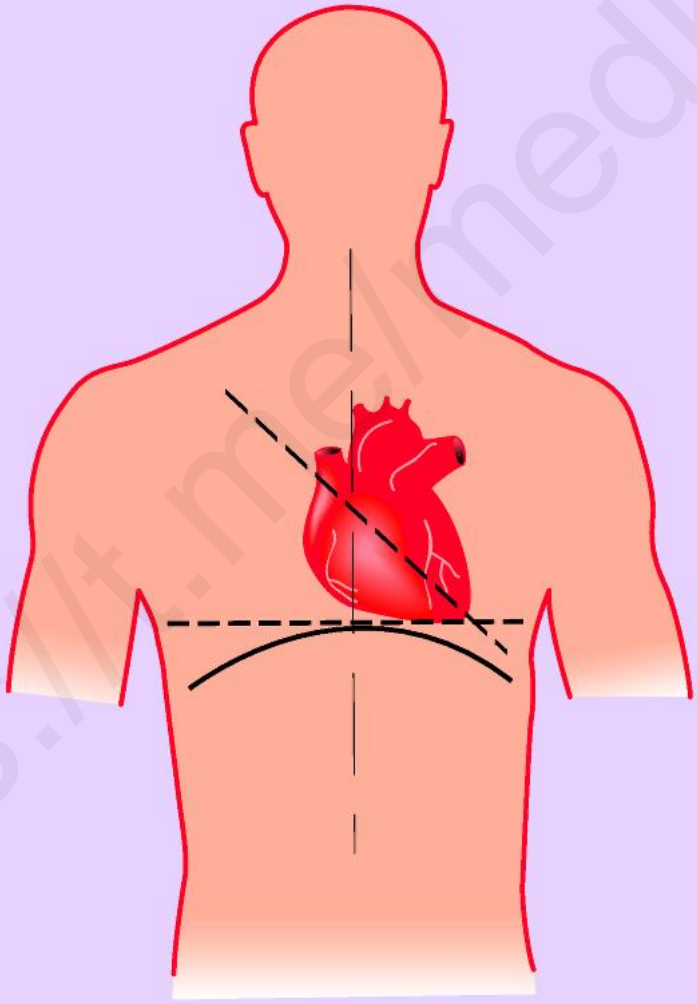

https://t.me/medknig

Общая анатомия сердца

Латинские термины	Эквиваленты	
	Русскоязычные	Англоязычные
Aorta ascendens	Восходящая аорта	Ascending aorta
Apex cordis	Верхушка сердца	Apex of heart
Arcus aortae	Дуга аорты	Arch of aorta
A. carotis communis	Общая сонная артерия	Common carotid artery
A. carotis communis sinistra	Левая общая сонная артерия	Left common carotid artery
A. coronaria dextra	Правая венечная артерия	Right coronary artery
A. coronaria sinistra, r. interventricularis anterior	Левая венечная артерия, передняя межжелудочковая ветвь	Left coronary artery, anterior interventricular branch
A. pulmonalis sinistra	Левая лёгочная артерия	Left pulmonary artery
A. pulmonalis dextra	Правая лёгочная артерия	Right pulmonary artery
A. subclavia	Подключичная артерия	Subclavian artery
A. subclavia sinistra	Левая подключичная артерия	Left subclavian artery
Atrium dextrum	Правое предсердие	Right atrium
Atrium sinistrum	Левое предсердие	Left atrium
Auricula dextra	Правое ушко	Right auricle
Auricula sinistra	Левое ушко	Left auricle
Chordae tendineae	Сухожильные хорды	Chordae tendineae
Crista terminalis	Пограничный гребень	Crista terminalis
Diaphragma	Диафрагма	Diaphragm
Fossa ovalis	Овальная ямка	Fossa ovalis
Ligamentum arteriosum	Артериальная связка	Ligamentum arteriosum
Limbus fossae ovalis	Край овальной ямки	Limbus fossae ovalis
Mm. pectinati	Гребенчатые мышцы	Pectinati muscles
N. phrenicus	Диафрагмальный нерв	Phrenic nerve
N. vagus [X]	Блуждающий нерв [X]	Vagus nerve [X]
Ostium atrioventriculare dextrum	Правое предсердно-желудочковое отверстие	Right atrioventricular orifice
Ostium sinus coronarii	Отверстие венечного синуса	Opening of coronary sinus
Ostium venae cavae inferioris	Отверстие нижней полой вены	Opening of inferior vena cava
Ostium venae cavae superioris	Отверстие верхней полой вены	Opening of superior vena cava
Pericardium fibrosum	Фиброзный перикард	Fibrous pericardium
Pulmo	Лёгкое	Lung
Pleura parietalis, pars mediastinalis	Париетальная плевра, средостенная часть	Parietal pleura, mediastinal part
Septum interatriale	Межпредсердная перегородка	Interatrial septum
Sulcus coronarius	Венечная борозда	Coronary sulcus
Sulcus interventricularis anterior	Передняя межжелудочковая борозда	Anterior interventricular sulcus
Terminal crest	Передняя створка	Anterior cusp
Trabeculae carneae	Мясистые трабекулы	Trabeculae carneae
Trachea	Трахея	Trachea
Truncus brachiocephalicus	Плечеголовной ствол	Brachiocephalic trunk
Truncus pulmonalis	Лёгочный ствол	Pulmonary trunk
Valvula sinus coronarii	Заслонка венечного синуса	Valve of coronary sinus
Valvula venae cavae inferioris	Заслонка нижней полой вены	Valve of inferior vena cava
V. cava inferior	Нижняя полая вена	Inferior vena cava
V. cava superior	Верхняя полая вена	Superior vena cava
V. brachiocephalica dextra	Правая плечеголовная вена	Right brachiocephalic vein
V. brachiocephalica sinistra	Левая плечеголовная вена	Left brachiocephalic vein
V. jugularis interna	Внутренняя яремная вена	Internal jugular vein
V. pulmonalis dextra inferior	Правая нижняя лёгочная вена	Right inferior pulmonary vein
V. pulmonalis dextra superior	Правая верхняя лёгочная вена	Right superior pulmonary vein
V. subclavia	Подключичная вена	Subclavian vein
Ventriculus dexter	Правый желудочек	Right ventricle
Ventriculus sinister	Левый желудочек	Left ventricle

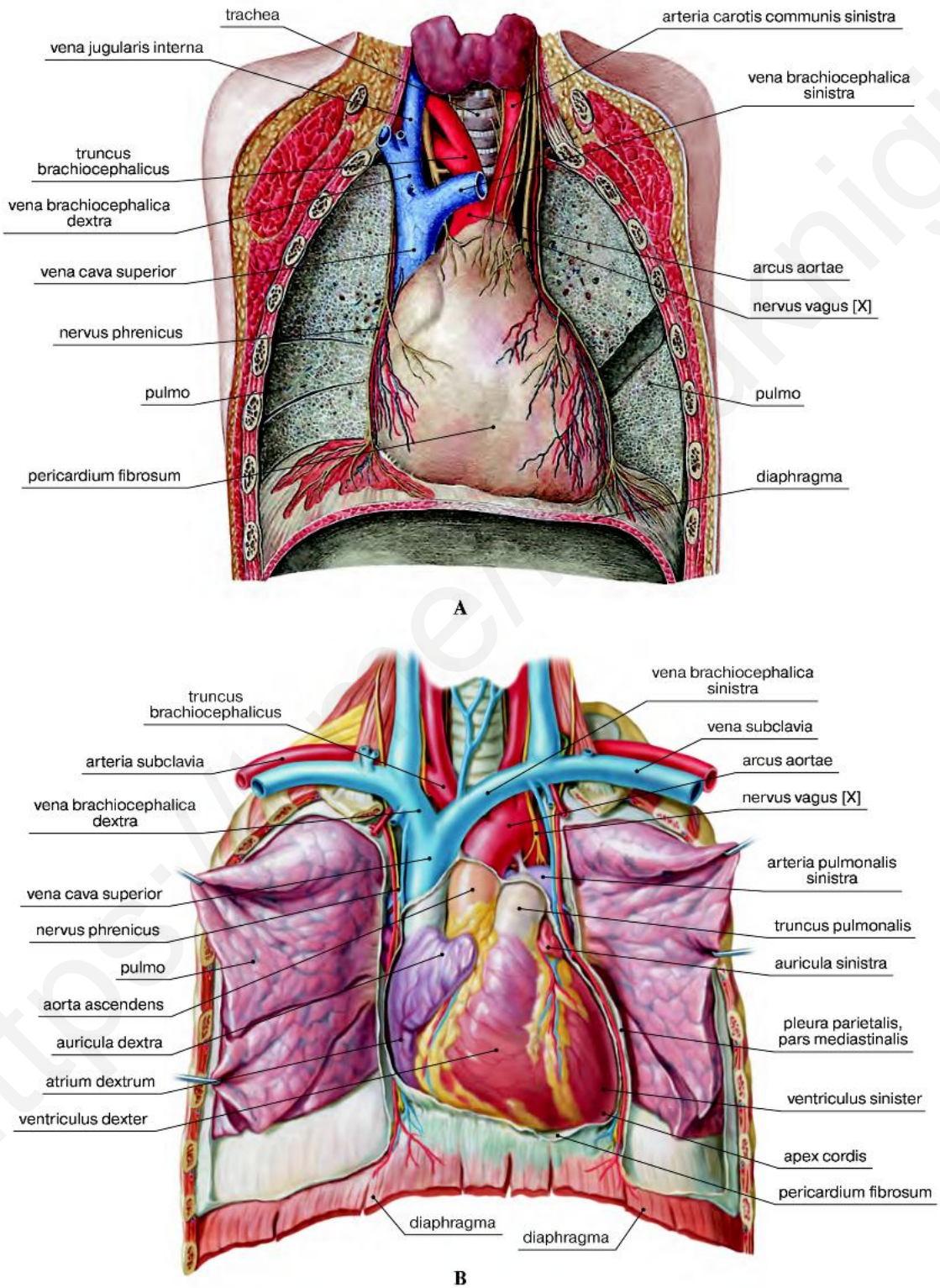

Рис. 6-39. Сердце в грудной полости.
А – покрытое перикардом. В – после иссечения перикарда

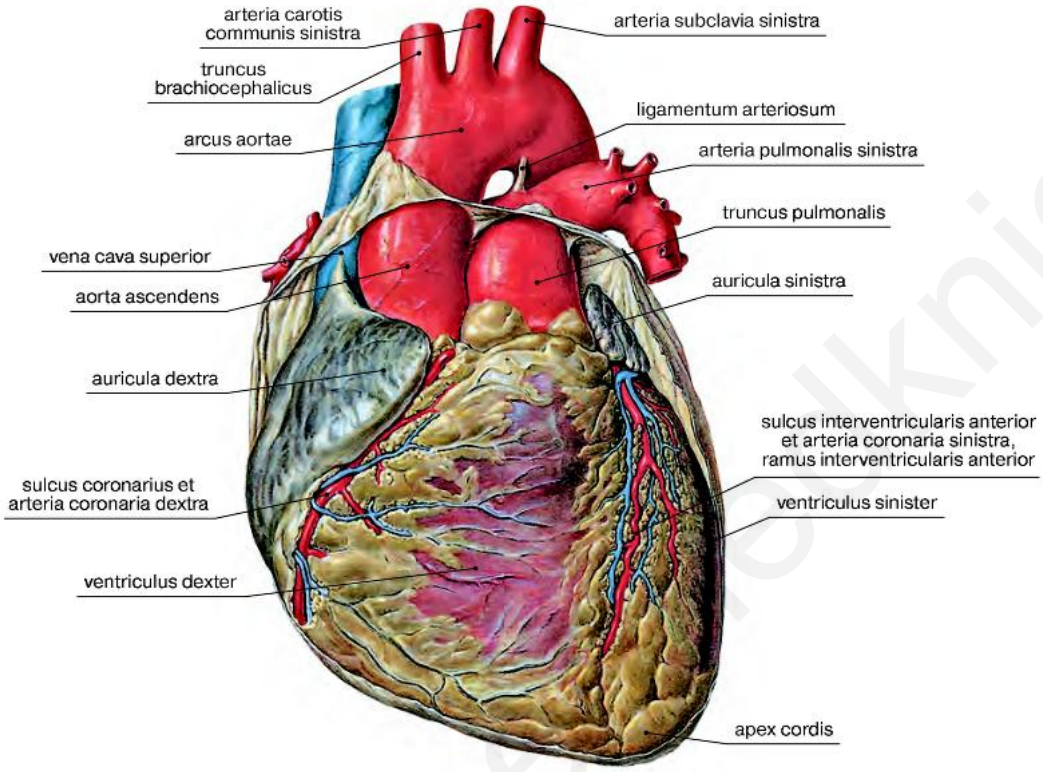

A

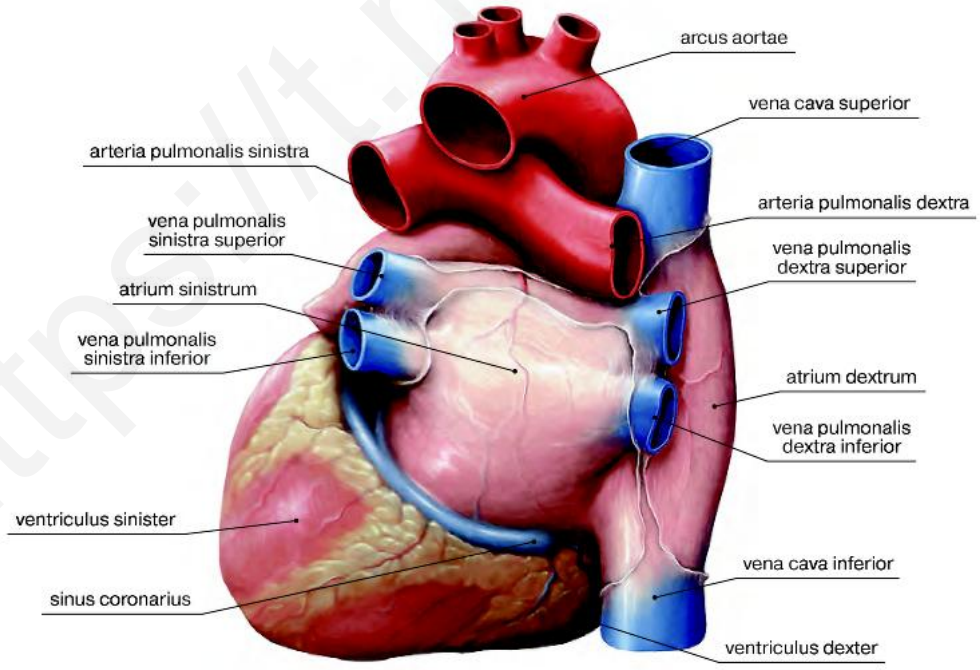

B

Рис. 6-40. Сердце. А – грудино-рёберная поверхность. В – диафрагмальная поверхность и основание сердца

https://t.me/medknigi

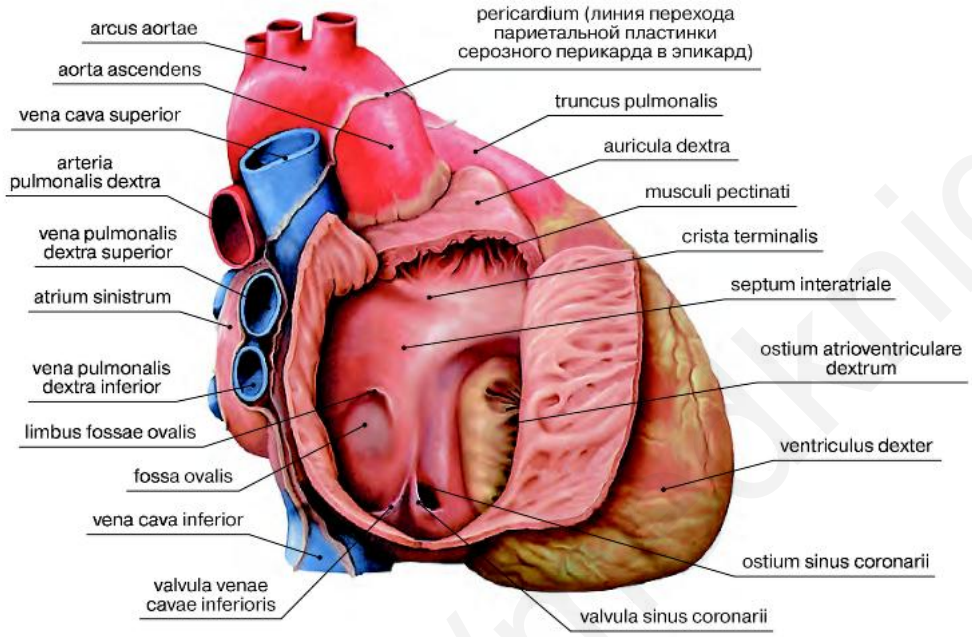

Рис. 6-41. Полость правого предсердия

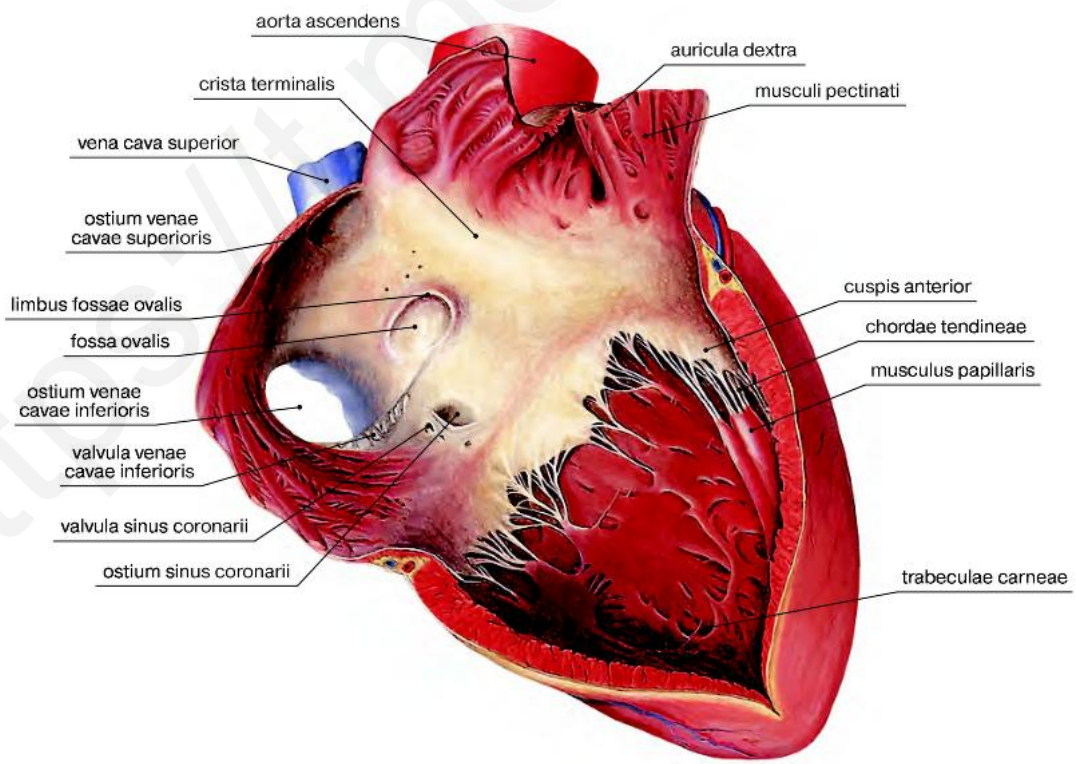

Рис. 6-42. Полость правого предсердия и правого желудочка

Строение сердца

Латинские термины	Эквиваленты	
	Русскоязычные	Англоязычные
Anulus fibrosus sinister	Левое фиброзное кольцо	Left fibrous ring
Aorta ascendens	Восходящая аорта	Ascending aorta
A. pulmonalis dextra	Правая лёгочная артерия	Right pulmonary artery
A. pulmonalis sinistra	Левая лёгочная артерия	Left pulmonary artery
Atrium dextrum	Правое предсердие	Right atrium
Atrium sinistrum	Левое предсердие	Left atrium
Auricula dextra	Правое ушко	Right auricle
Auricula sinistra	Левое ушко	Left auricle
Chordae tendineae	Сухожильные хорды	Chordae tendineae
Cuspis posterior valvae atrioventricularis sinistrae	Задняя створка левого предсердно-желудочкового клапана	Posterior cusp of left atrioventricular valve
Epicardium	Эпикард, висцеральная пластинка серозного перикарда	Epicardium
Ligamentum arteriosum	Артериальная связка	Ligamentum arteriosum
Myocardium	Миокард	Myocardium
M. papillaris	Сосочковая мышца	Papillary muscle
M. papillaris anterior	Передняя сосочковая мышца	Anterior papillary muscle
M. papillaris posterior	Задняя сосочковая мышца	Posterior papillary muscle
Ostia venarum pulmonalium	Отверстия лёгочных вен	Openings of pulmonary veins
Ostium atrioventriculare dextrum	Правое предсердно-желудочковое отверстие	Right atrioventricular orifice
Ostium trunci pulmonalis	Отверстие лёгочного ствола	Opening of pulmonary trunk
Pericardium fibrosum	Фиброзный перикард	Fibrous pericardium
Septum interatriale	Межпредсердная перегородка	Interatrial septum
Septum interventriculare	Межжелудочковая перегородка	Interventricular septum
Sinus coronarius	Венечный синус	Coronary sinus
Sinus obliquus pericardii	Косая пазуха перикарда	Oblique pericardial sinus
Sinus transversus pericardii	Поперечная пазуха перикарда	Transverse pericardial sinus
Trabeculae carneae	Мясистые трабекулы	Trabeculae carneae
Truncus pulmonalis	Лёгочный ствол	Pulmonary trunk
Valva trunci pulmonalis	Клапан лёгочного ствола	Pulmonary valve
Valva aortae	Клапан аорты	Aortic valve
Valvula foraminis ovalis	Заслонка овального отверстия	Valve of foramen ovale
Valvula semilunaris anterior	Передняя полулунная заслонка	Anterior semilunar cusp
Valvula semilunaris dextra	Правая полулунная заслонка	Right semilunar cusp
Valvula semilunaris posterior	Задняя полулунная заслонка	Posterior semilunar cusp
Valvula semilunaris sinistra	Левая полулунная заслонка	Left semilunar cusp
V. cava inferior	Нижняя полая вена	Inferior vena cava
V. cava superior	Верхняя полая вена	Superior vena cava
V. pulmonalis dextra inferior	Правая нижняя лёгочная вена	Right inferior pulmonary vein
V. pulmonalis dextra superior	Правая верхняя лёгочная вена	Right superior pulmonary vein
V. pulmonalis sinistra inferior	Левая нижняя лёгочная вена	Left inferior pulmonary vein
V. pulmonalis sinistra superior	Левая верхняя лёгочная вена	Left superior pulmonary vein
Ventriculus sinister	Левый желудочек	Left ventricle

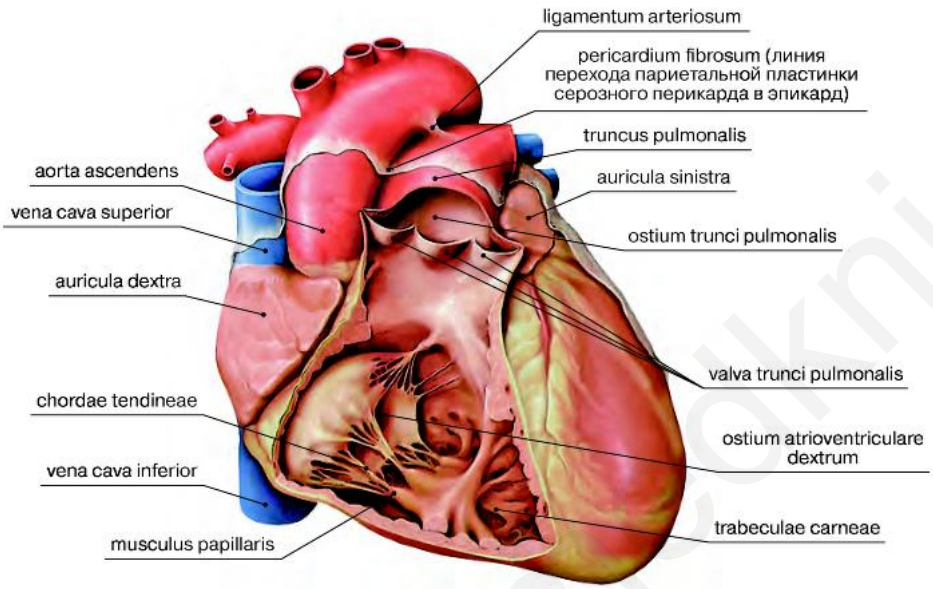

Рис. 6-43. Правый желудочек сердца и лёгочный конус

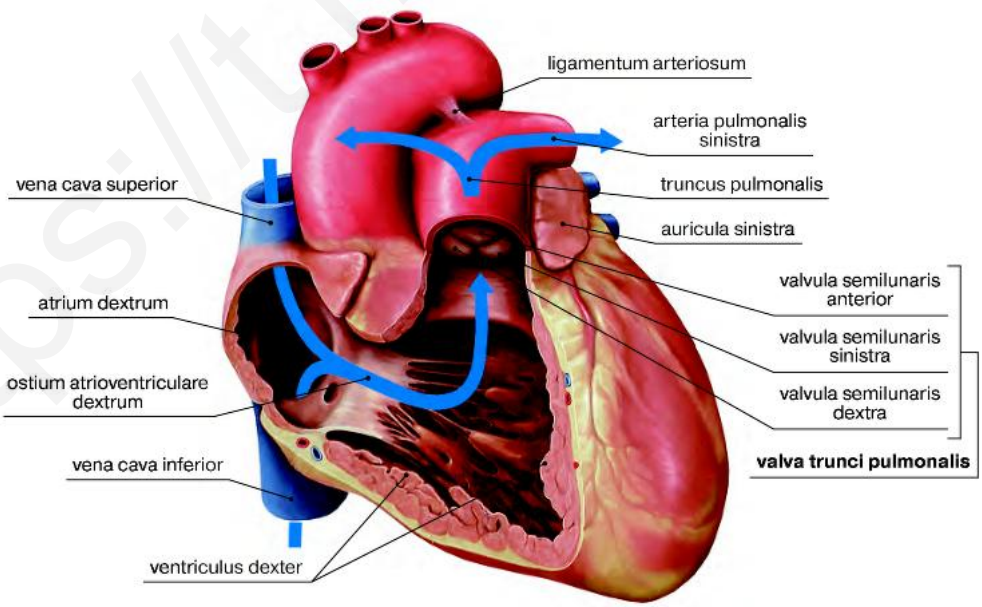

Рис. 6-44. Правый (венозный) отдел сердца. Направление потока венозной (карбоксигенированной) крови

https://t.me/medknigi

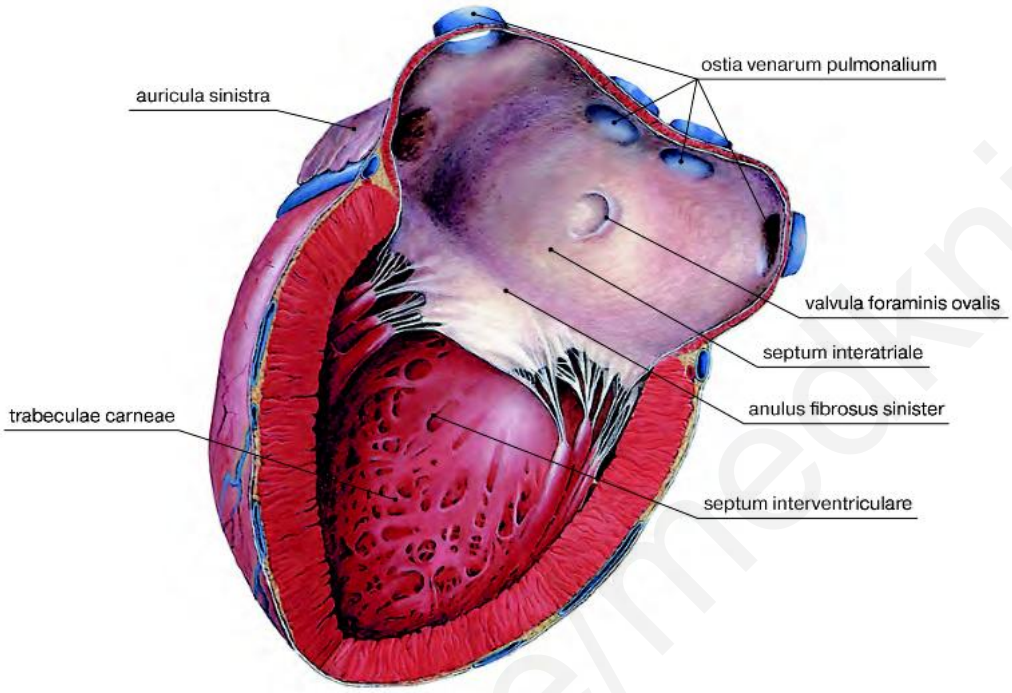

Рис. 6-45. Рельеф полости левого предсердия

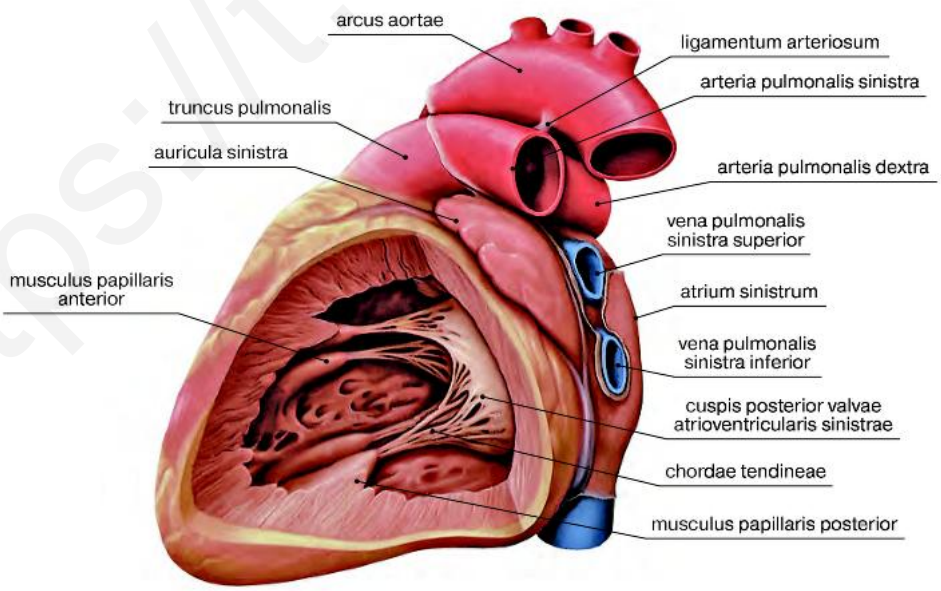

Рис. 6-46. Рельеф полости левого желудочка

https://t.me/medknigi

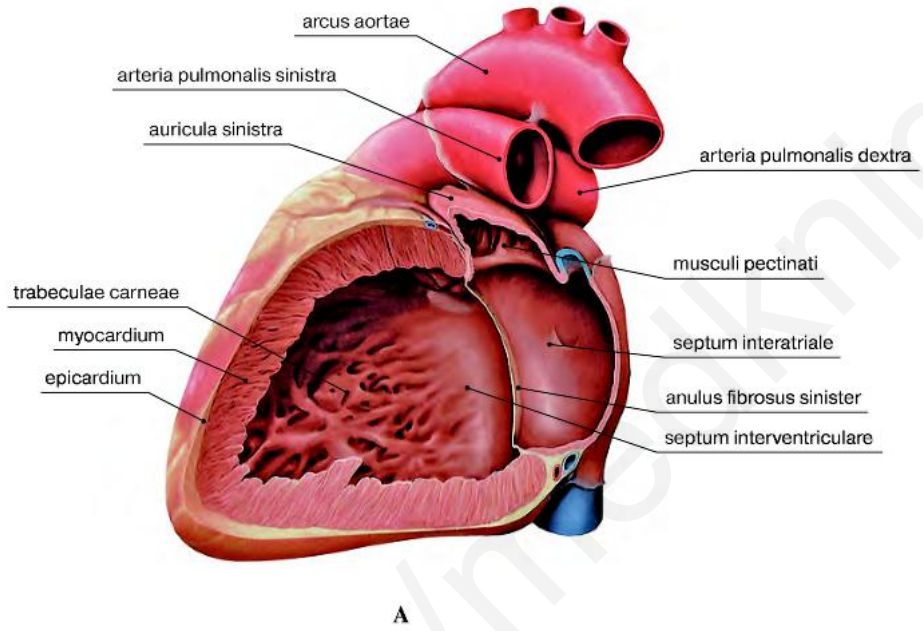

A

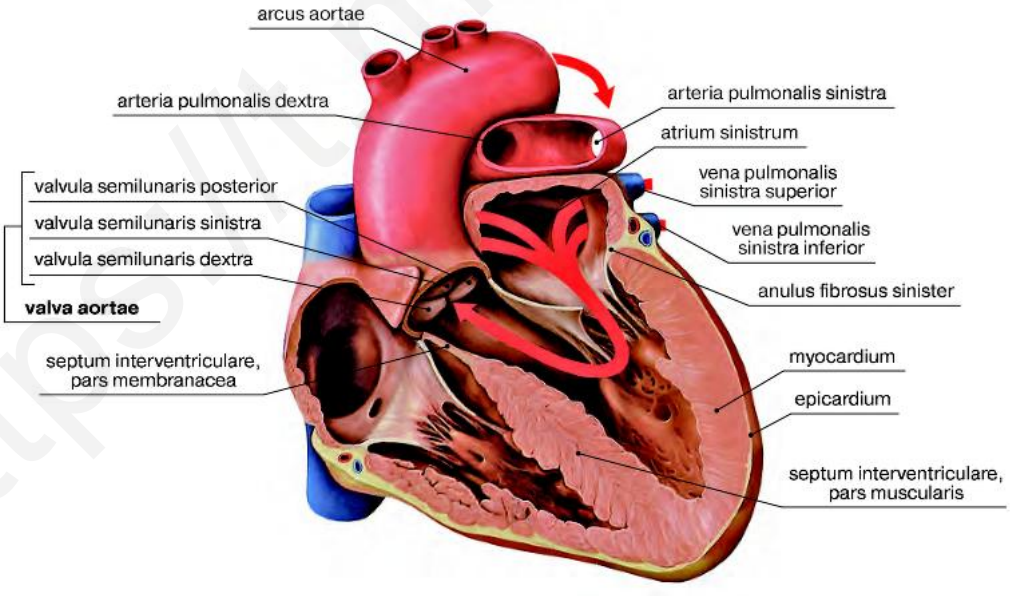

B

Рис. 6-47. Левый (артериальный) отдел сердца. А – после иссечения предсердно-желудочкового клапана. В – направление потока артериальной (оксигенированной) крови

https://t.me/medknigi

Полости сердца и клапанный аппарат

Латинские термины	Эквиваленты	
	Русскоязычные	Англоязычные
Anulus fibrosus sinister	Левое фиброзное кольцо	Left fibrous ring
Anulus fibrosus dexter	Правое фиброзное кольцо	Right fibrous ring
Aorta ascendens	Восходящая аорта	Ascending aorta
Apex cordis	Верхушка сердца	Apex of heart
Arcus aortae	Дуга аорты	Arch of aorta
A. carotis communis sinistra	Левая общая сонная артерия	Left common carotid artery
A. coronaria dextra	Правая венечная артерия	Right coronary artery
A. coronaria dextra, r. interventricularis posterior	Правая венечная артерия, задняя межжелудочковая ветвь	Right coronary artery, posterior interventricular branch
A. coronaria sinistra, r. circumflexus	Левая венечная артерия, огибающая ветвь	Left coronary artery, circumflex branch
A. pulmonalis dextra	Правая лёгочная артерия	Right pulmonary artery
A. pulmonalis sinistra	Левая лёгочная артерия	Left pulmonary artery
A.subclavia sinistra	Левая подключичная артерия	Left subclavian artery
Atrium sinistrum	Левое предсердие	Left atrium
Auricula dextra	Правое ушко	Right auricle
Auricula sinistra	Левое ушко	Left auricle
Cuspides commissurales	Комиссуральные створки	Commissural cusps
Cuspis anterior	Передняя створка	Anterior cusp
Cuspis posterior	Задняя створка	Posterior cusp
Cuspis septalis	Перегородочная створка	Septal cusp
Endocardium	Эндокард	Endocardium
Epicardium	Эпикард	Epicardium
Incisura apicis cordis	Вырезка верхушки сердца	Notch of cardiac apex
Ligamentum arteriosum	Артериальная связка	Ligamentum arteriosum
M. papillaris anterior	Передняя сосочковая мышца	Anterior papillary muscle
M. papillaris posterior	Задняя сосочковая мышца	Posterior papillary muscle
Myocardium	Миокард	Myocardium
Ostium aortae	Отверстие аорты	Aortic orifice
Ostium atrioventriculare dextrum	Правое предсердно-желудочковое отверстие	Right atrioventricular orifice
Ostium atrioventriculare sinistrum	Левое предсердно-желудочковое отверстие	Left atrioventricular orifice
Ostium arteriae coronariae dextrae	Отверстие правой венечной артерии	Orifice of right coronary artery
Ostium arteriae coronariae sinistrae	Отверстие левой венечной артерии	Orifice of left coronary artery
Septum interventriculare, pars membranacea	Межжелудочковая перегородка, перепончатая часть	Atrioventricular septum, membranous part
Septum interventriculare, pars muscularis	Межжелудочковая перегородка, мышечная часть	Atrioventricular septum, muscular part
Sinus coronarius	Венечный синус	Coronary sinus
Sulcus coronarius	Венечная борозда	Coronary sulcus
Sulcus interventricularis anterior	Передняя межжелудочковая борозда	Anterior interventricular sulcus
Sulcus interventricularis posterior	Задняя межжелудочковая борозда	Posterior interventricular sulcus
Trigonum fibrosum dextrum	Правый фиброзный треугольник	Right fibrous trigone
Trigonum fibrosum sinistrum	Левый фиброзный треугольник	Left fibrous trigone
Truncus brachiocephalicus	Плечеголовной ствол	Brachiocephalic trunk
Truncus pulmonalis	Лёгочный ствол	Pulmonary trunk
Valva atrioventricularis dextra	Правый предсердно-желудочковый клапан	Tricuspid valve
Valva atrioventricularis sinistra	Левый предсердно-желудочковый клапан	Mitral valve
Valva aortae	Клапан аорты	Aortic valve
Valvula semilunaris anterior	Передняя полулунная заслонка	Anterior semilunar cusp
Valvula semilunaris dextra	Правая полулунная заслонка	Right semilunar cusp
Valvula semilunaris posterior	Задняя полулунная заслонка	Posterior semilunar cusp
Valvula semilunaris sinistra	Левая полулунная заслонка	Left semilunar cusp
V. cava inferior	Нижняя полая вена	Inferior vena cava
V. cava superior	Верхняя полая вена	Superior vena cava
V. pulmonalis dextra inferior	Правая нижняя лёгочная вена	Right inferior pulmonary vein
V. pulmonalis dextra superior	Правая верхняя лёгочная вена	Right superior pulmonary vein
V. pulmonalis sinistra inferior	Левая нижняя лёгочная вена	Left inferior pulmonary vein
V. pulmonalis sinistra superior	Левая верхняя лёгочная вена	Left superior pulmonary vein
Ventriculus dexter	Правый желудочек	Right ventricle
Ventriculus sinister	Левый желудочек	Left ventricle
Vortex cordis	Завиток сердца	Vortex of heart

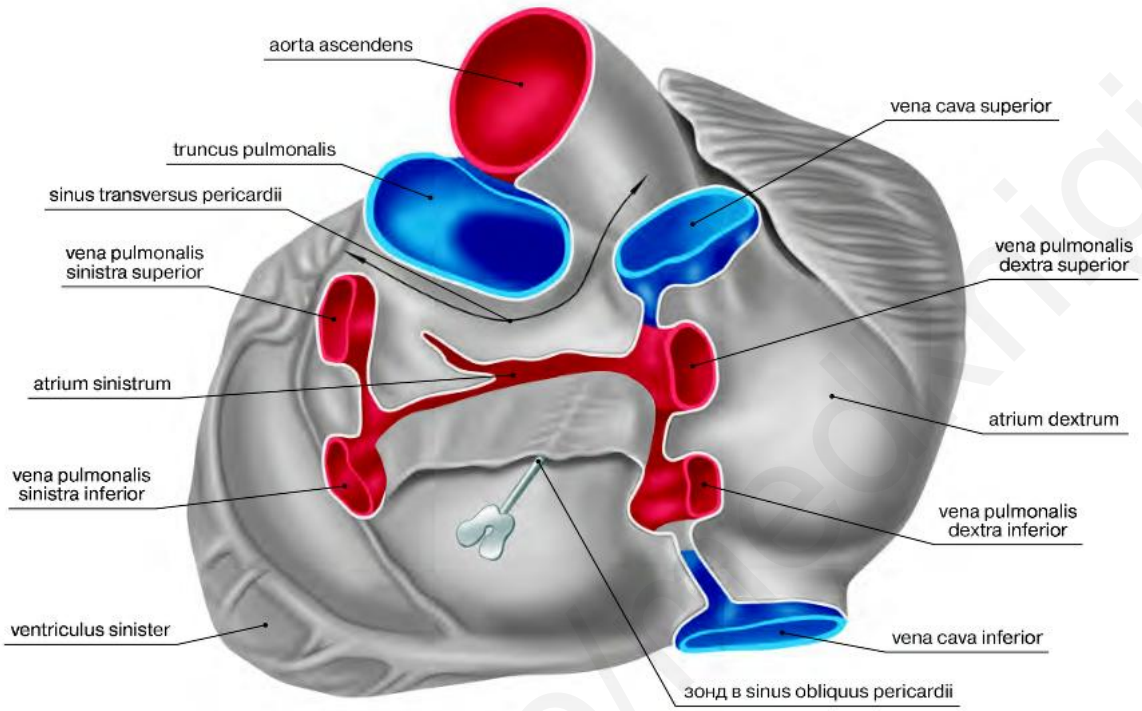

Рис. 6-48. Эпикард (висцеральный листок перикарда) предсердий и образование перикардиальных синусов. Вид сверху

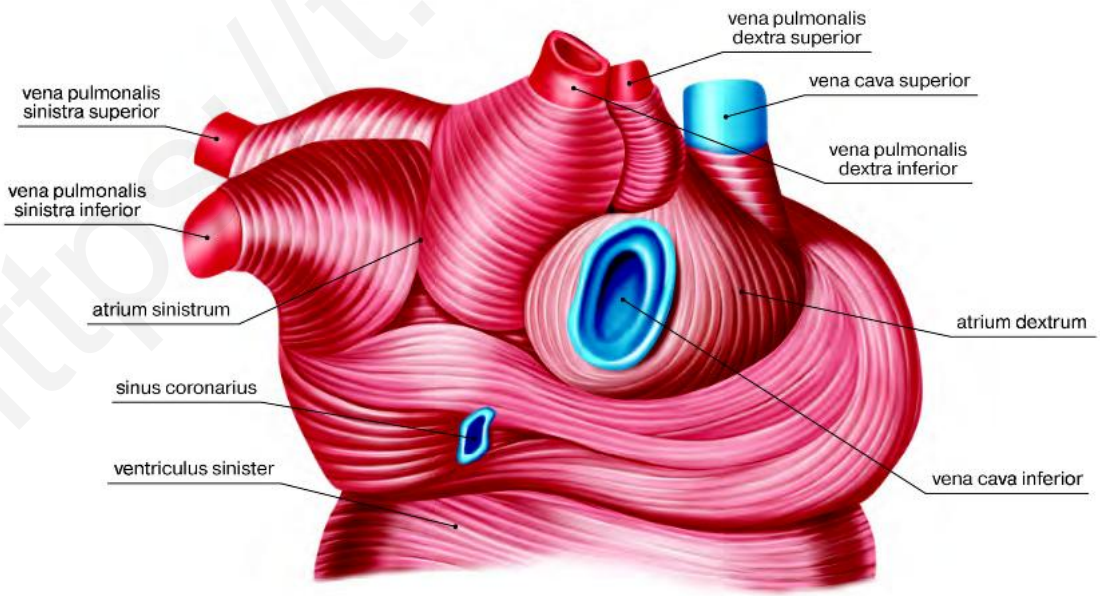

Рис. 6-49. Миокард предсердий. Вид сзади

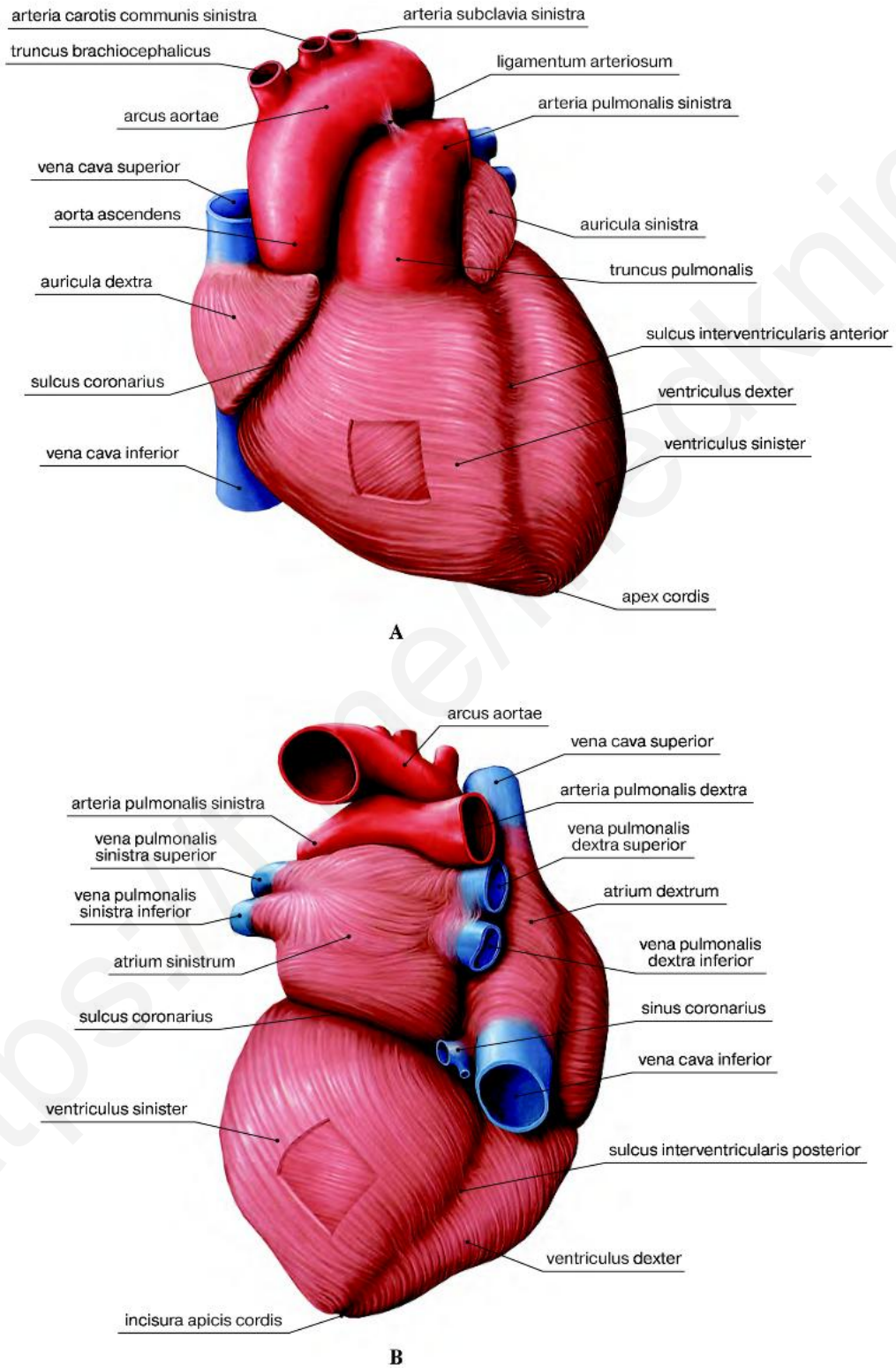

Рис. 6-50. Миокард. А – грудино-рёберная поверхность. В – диафрагмальная поверхность

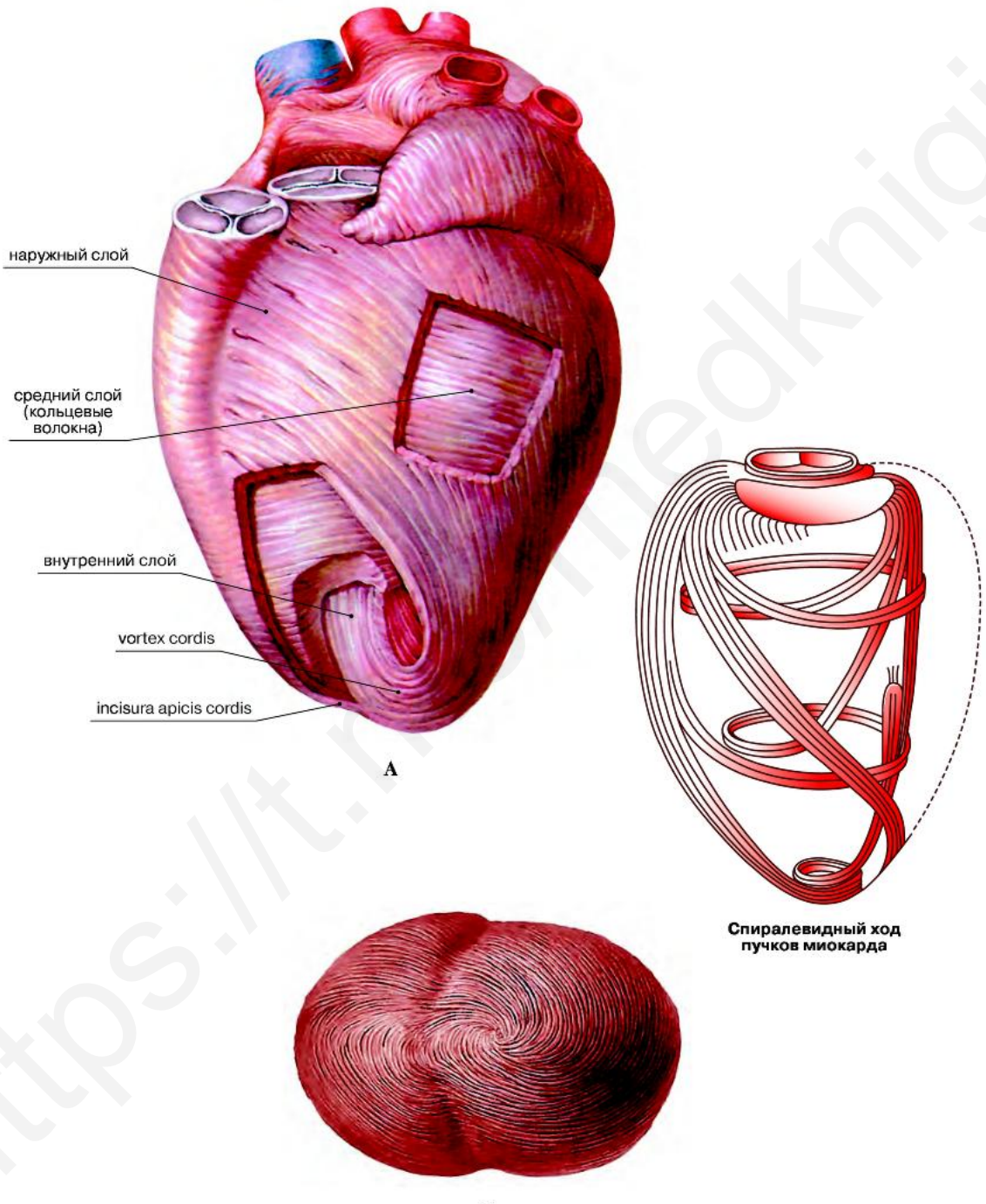

Рис. 6-51. Мышечная оболочка (миокард) предсердий и желудочков (А); завиток в области верхушки сердца (В).
Пучки мышечных волокон в обоих желудочках ориентированы в трёх направлениях. Волокна наружного (субэпикардиального) слоя имеют нисходящее направление в виде пологой спирали. В области верхушки сердца мышечные пучки проникают вглубь, формируют завиток сердца и дают начало волокнам восходящего внутреннего (субэндокардиального) слоя, который также имеет вид пологой спирали. Средний слой в обоих желудочках сердца представлен циркулярными волокнами в виде крутой спирали.

https://t.me/medknigi

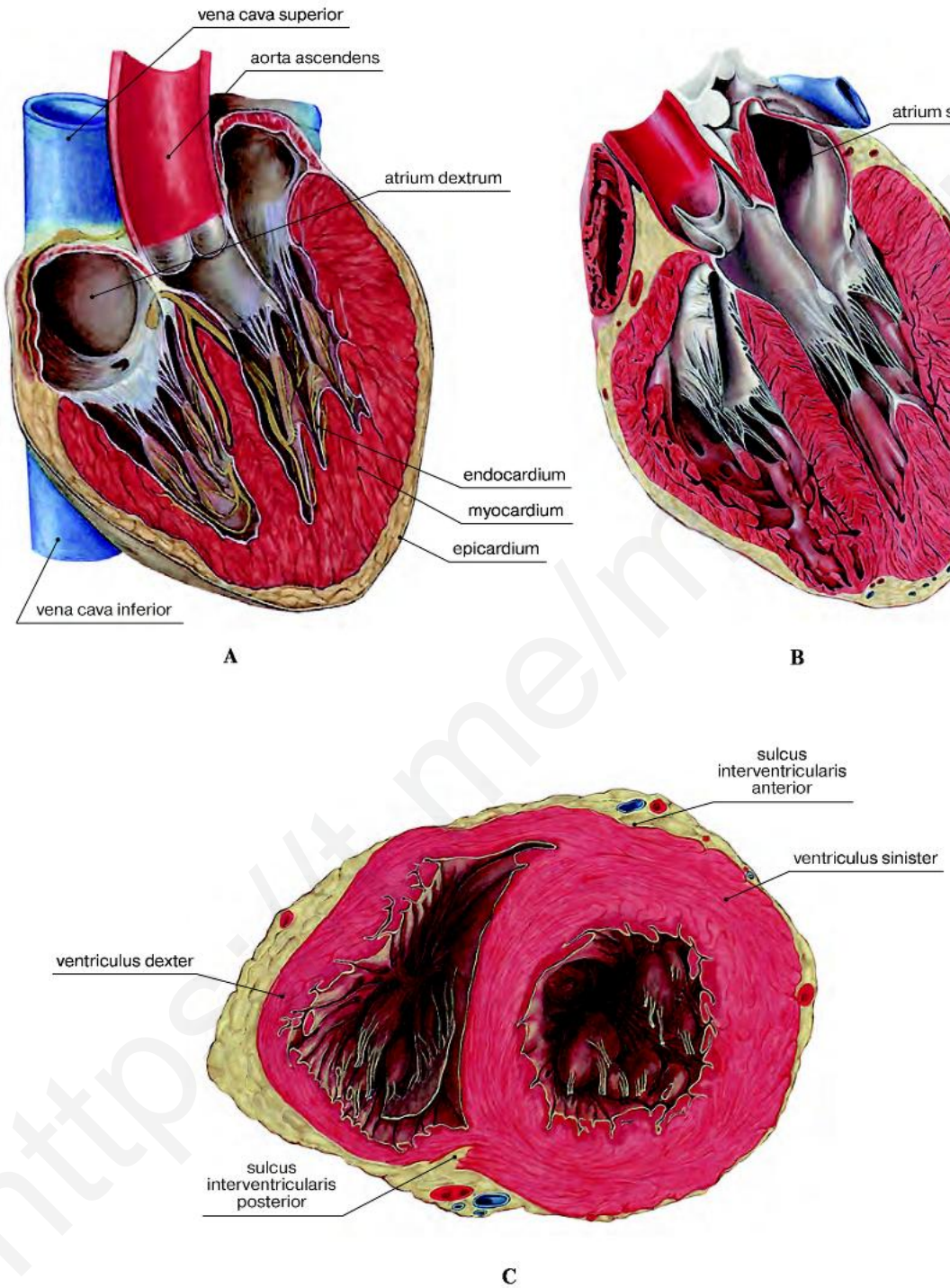

Рис. 6-52. Оболочки сердца на продольном (A, B) и поперечном (C) сечении сердца

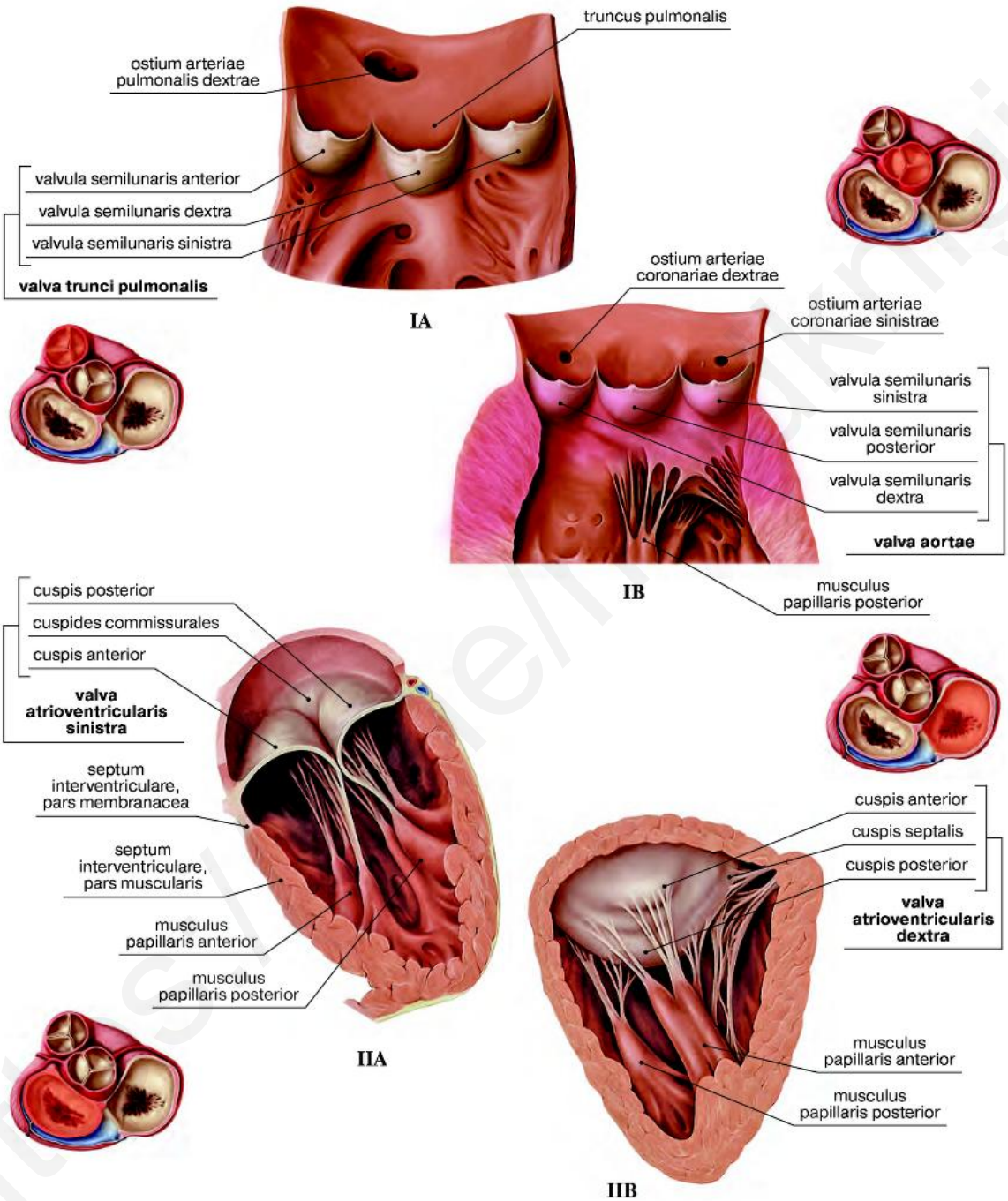

Рис. 6-53. Полулунные (I) и створчатые (II) клапаны сердца. IA – полулунные заслонки клапана лёгочного ствола. IB – полулунные заслонки клапана аорты. IIA – левый предсердно-желудочковый клапан. IIB – правый предсердно-желудочковый клапан.

Между предсердиями и желудочками располагаются створчатые клапаны:
- правый (трёхстворчатый) предсердно-желудочковый клапан;
- левый (митральный) предсердно-желудочковый клапан.

Между желудочками и выходящими из них артериальными сосудами располагаются полулунные клапаны:
- клапан лёгочного ствола;
- клапан аорты

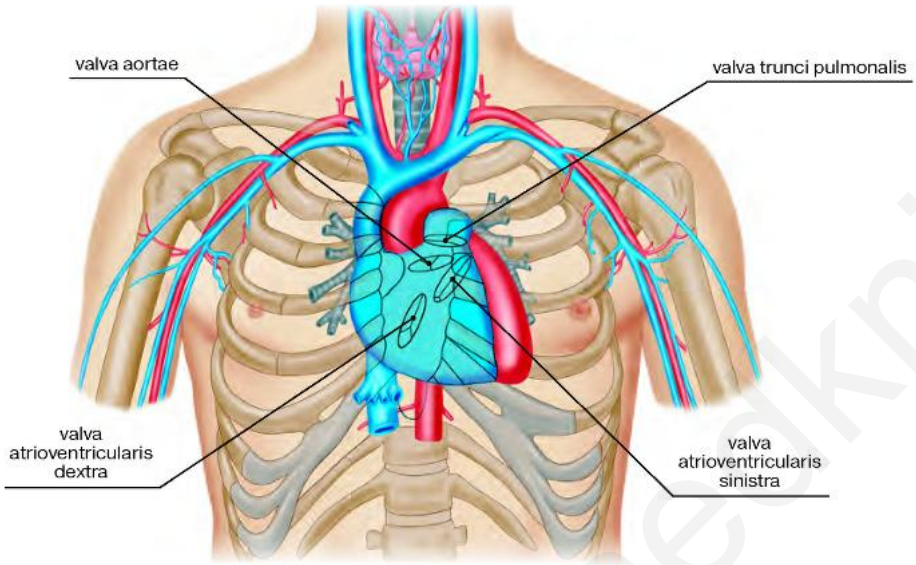

A

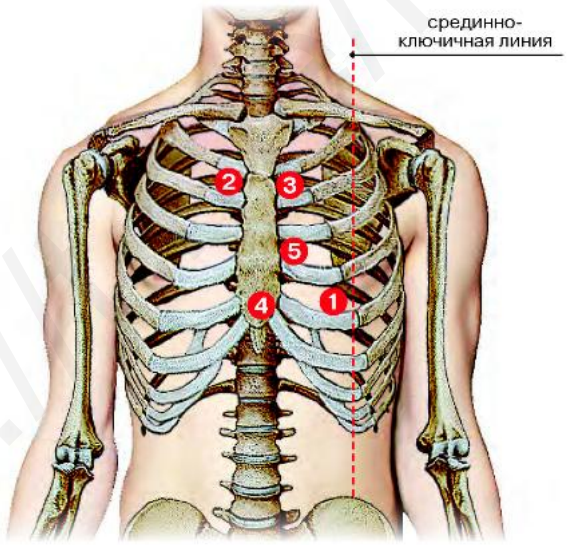

B

Рис. 6-54. Проекция (A) и места (B) выслушивания клапанов сердца.

Места наилучшего выявления звуков сердца – тонов, а также шумов – не совпадают с анатомической локализацией их источников – клапанов и закрываемых ими отверстий. Левый предсердно-желудочковый (митральный) клапан проецируется в месте прикрепления III ребра к грудине слева; клапан аорты – посередине грудины на уровне III рёберных хрящей; клапан лёгочного ствола — во II межреберье слева у края грудины; правый предсердно-желудочковый (трёхстворчатый) клапан – на середине линии, соединяющей места прикрепления к грудине хрящей III левого и V правого ребра.

Местом выслушивания левого предсердно-желудочкового клапана служит область верхушечного толчка, т. е. V межреберье на расстоянии 1,0–1,5 см кнутри от левой срединно-ключичной линии (**1**), клапана аорты – II межреберье справа у края грудины (**2**), а также **5**-я точка Боткина–Эрба – IV межреберье у левого края грудины, клапана лёгочного ствола – II межреберье слева у края грудины (**3**); трёхстворчатого клапана – нижняя треть грудины, у основания мечевидного отростка (**4**).

https://t.me/meaknigi

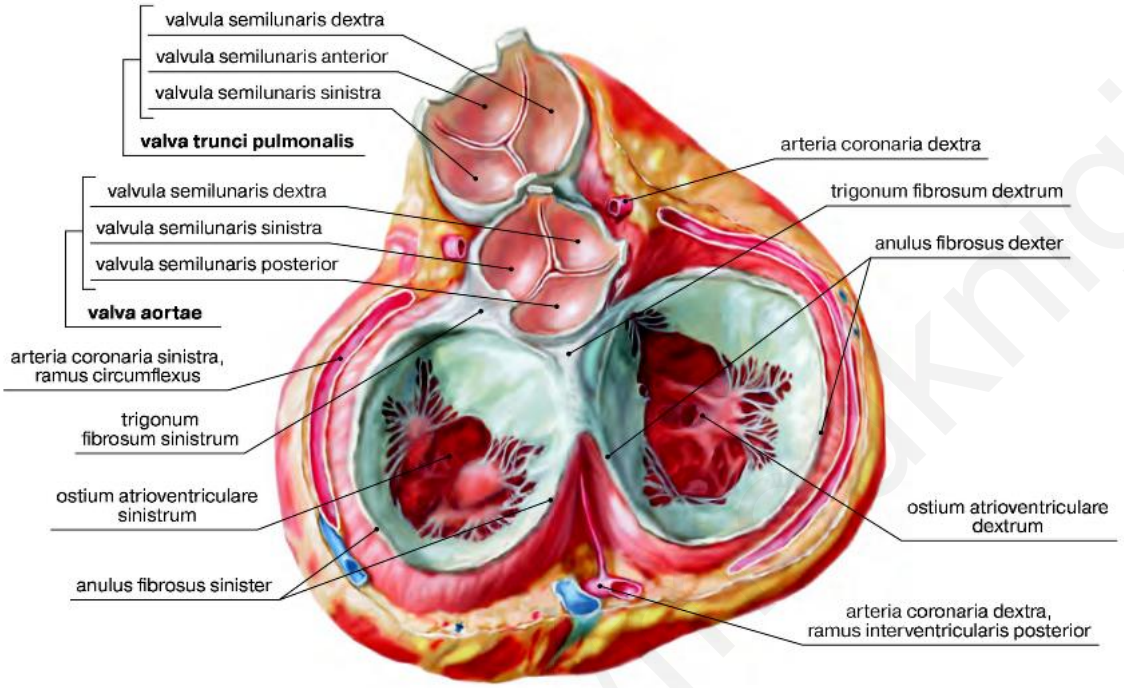

A

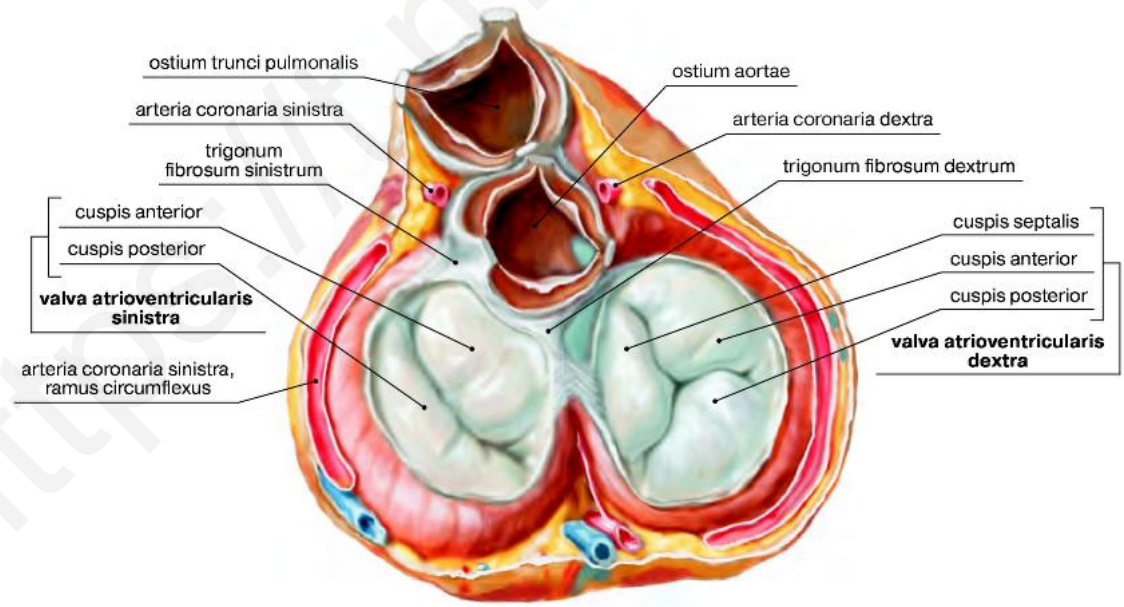

B

Рис. 6-55. Клапанный аппарат сердца. Вид сверху.
А – диастола желудочков (полулунные клапаны закрыты, створчатые клапаны открыты);
В – систола желудочков (полулунные клапаны открыты, створчатые клапаны закрыты)

Сонография сердца

Латинские термины	Эквиваленты	
	Русскоязычные	Англоязычные
Aorta ascendens	Восходящая аорта	Ascending aorta
Aorta thoracica	Грудная аорта	Thoracic aorta
Atrium dextrum	Правое предсердие	Right atrium
Atrium sinistrum	Левое предсердие	Left atrium
Cavitas pericardiaca	Перикардиальная полость	Pericardial cavity
Chordae tendineae	Сухожильные хорды	Chordae tendineae
Cuspis anterior valvae atrioventricularis dextrae	Передняя створка правого предсердно-желудочкового клапана	Anterior cusp of tricuspid valve
Cuspis anterior valvae atrioventricularis sinistrae	Передняя створка левого предсердно-желудочкового клапана	Anterior cusp of mitral valve
Cuspis posterior valvae atrioventricularis sinistrae	Задняя створка левого предсердно-желудочкового клапана	Posterior cusp of mitral valve
M. papillaris	Сосочковая мышца	Papillary muscle
Myocardium	Миокард	Myocardium
Pericardium	Перикард	Pericardium
Septum interatriale	Межпредсердная перегородка	Interatrial septum
Septum interventriculare	Межжелудочковая перегородка	Interventricular septum
Valva aortae	Клапан аорты	Aortic valve
Valva atrioventricularis dextra	Правый предсердно-желудочковый клапан	Tricuspid valve
Valva atrioventricularis sinistra	Левый предсердно-желудочковый клапан	Mitral valve
Valvula semilunaris dextra valvae aortae	Правая полулунная заслонка клапана аорты	Right semilunar cusp of aortic valve
Valvula semilunaris posterior valvae aortae	Задняя полулунная заслонка клапана аорты	Posterior semilunar cusp of aortic valve
Valvula semilunaris sinistra valvae aortae	Левая полулунная заслонка клапана аорты	Left semilunar cusp of aortic valve
Valva trinci pulmonalis	Клапан лёгочного ствола	Pulmonary valve
Ventriculus dexter	Правый желудочек	Right ventricle
Ventriculus sinister	Левый желудочек	Left ventricle

https://t.me/medknigi

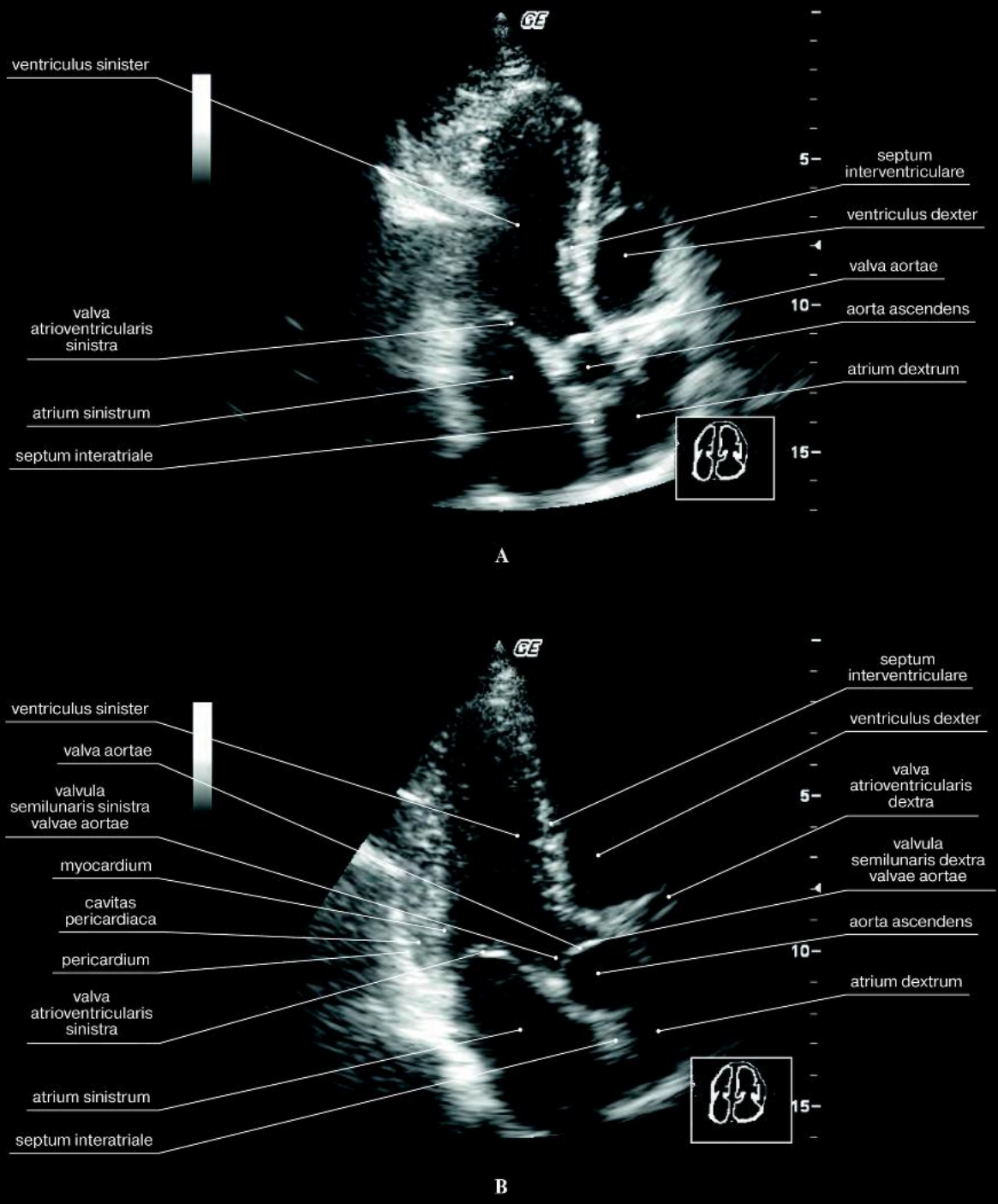

Рис. 6-56. Камеры и клапаны сердца на сонограммах. А, В – пятикамерная позиция сердца (аксиальное положение датчика в области верхушечного толчка, апикальный доступ)

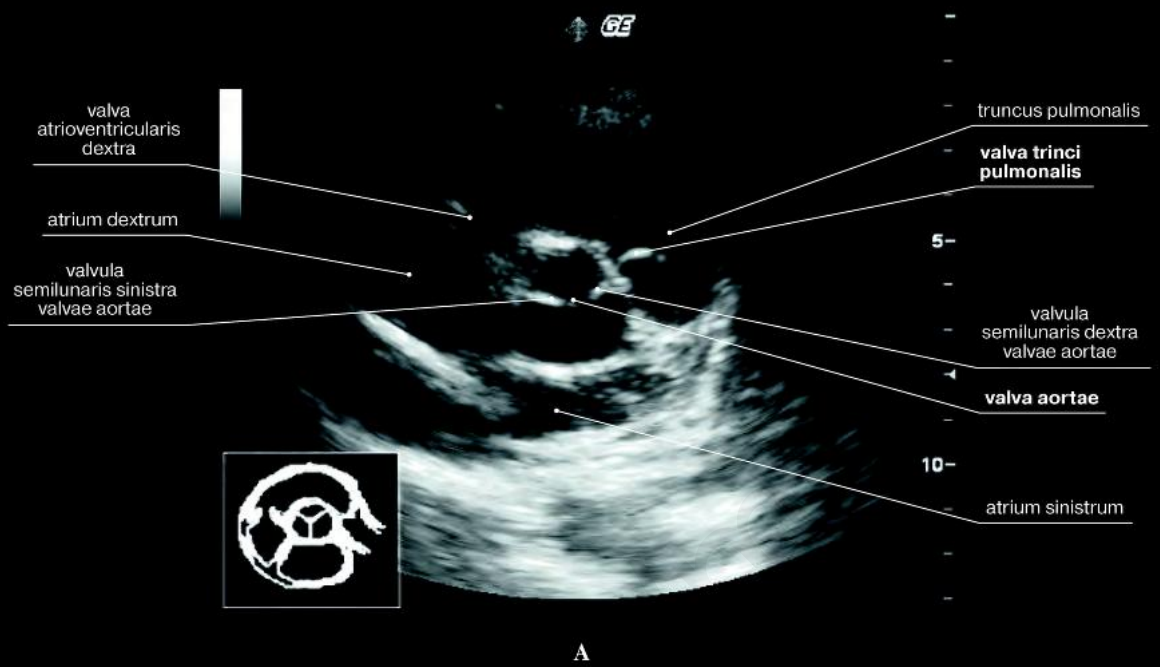

A

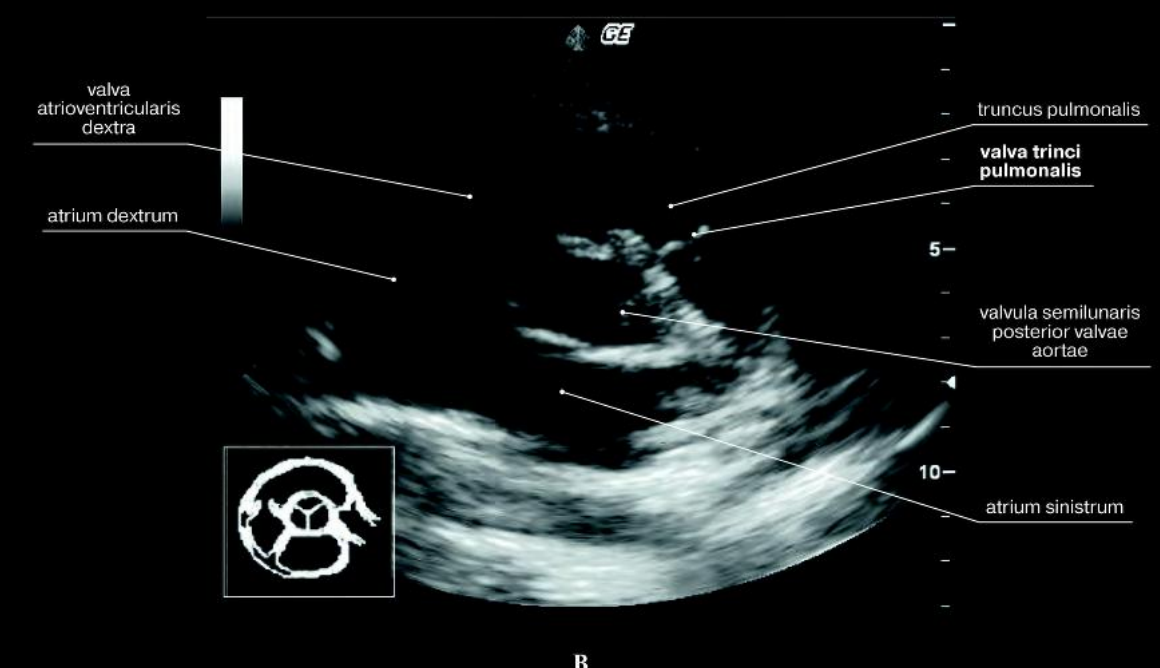

B

Рис. 6-57. Клапан аорты и клапан лёгочного ствола (A, B) на сонограммах сердца

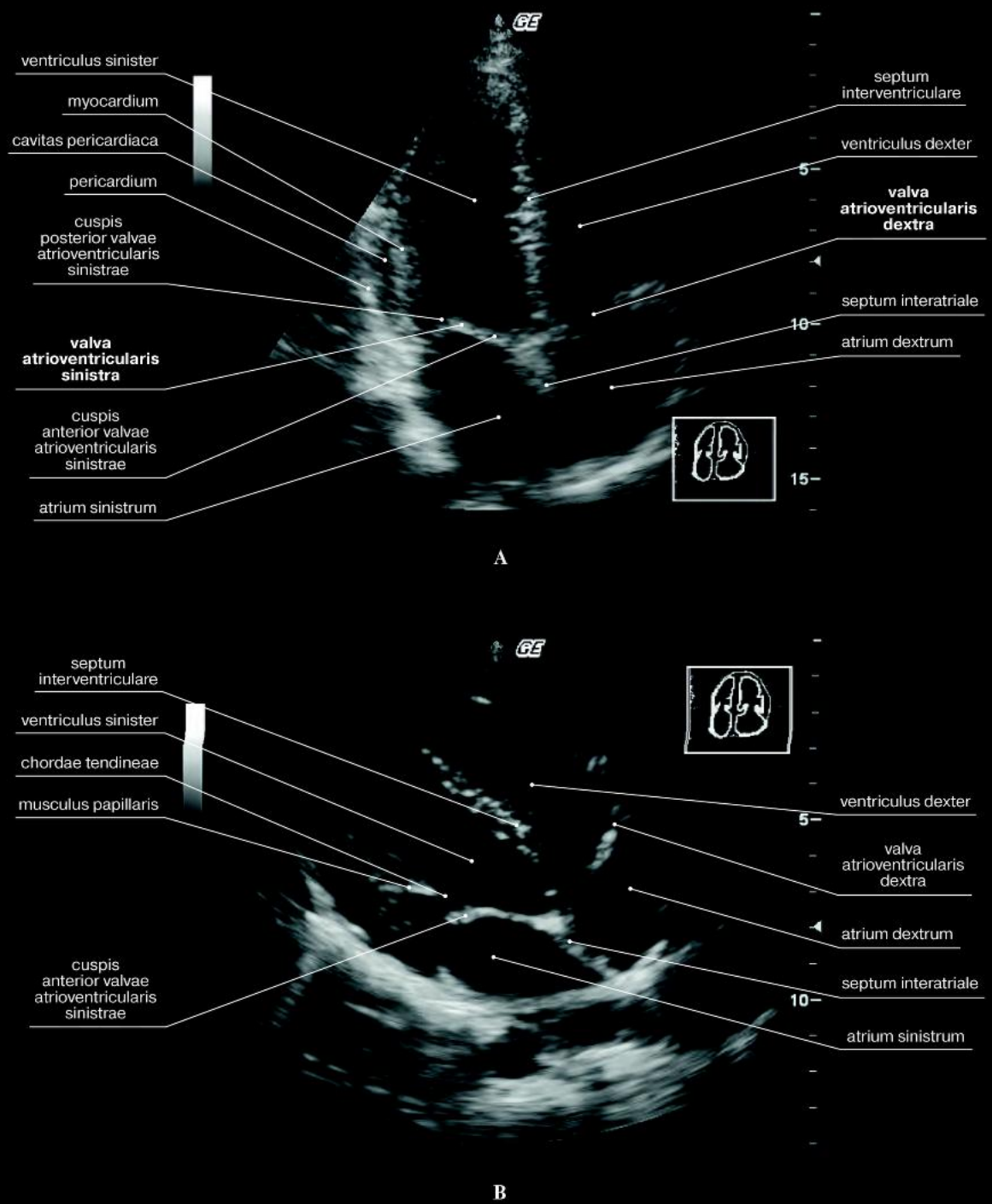

Рис. 6-58. Сонограммы сердца. А – камеры и предсердно-желудочковые клапаны. Четырехкамерная позиция сердца (аксиальное положение датчика в области верхушечного толчка, апикальный доступ). В – предсердно-желудочковые клапаны (позиция длинной оси левого желудочка, парастернальный доступ)

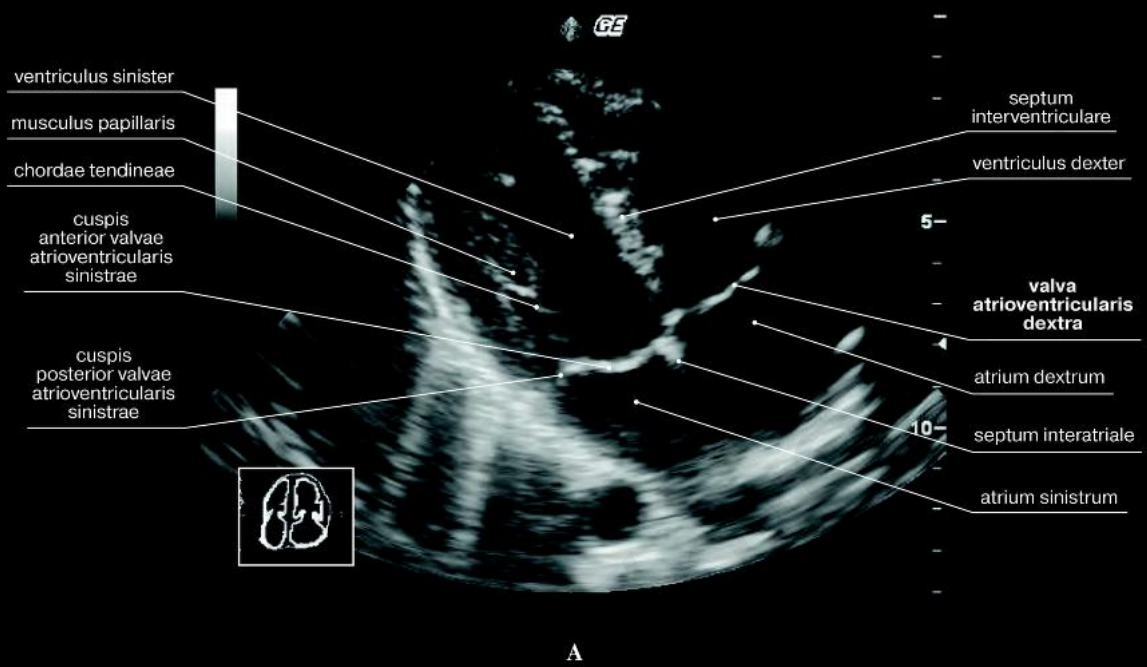

A

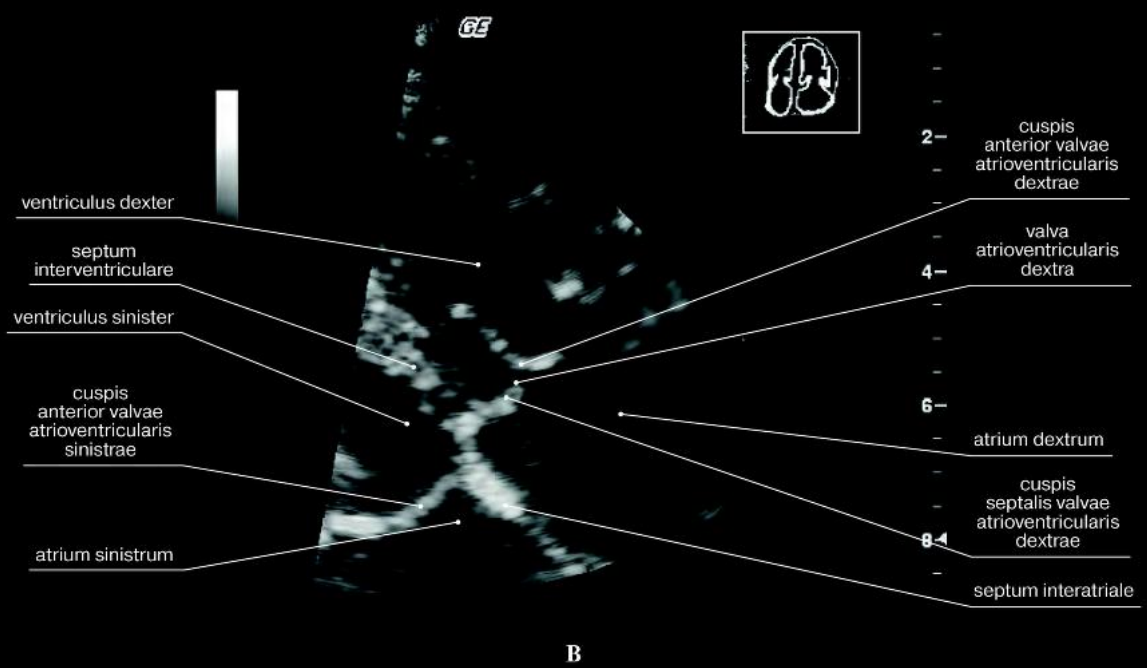

B

Рис. 6-59. Сонограммы сердца. А – предсердно-желудочковые клапаны (позиция длинной оси левого желудочка, парастернальный доступ). В – правый предсердно-желудочковый клапан

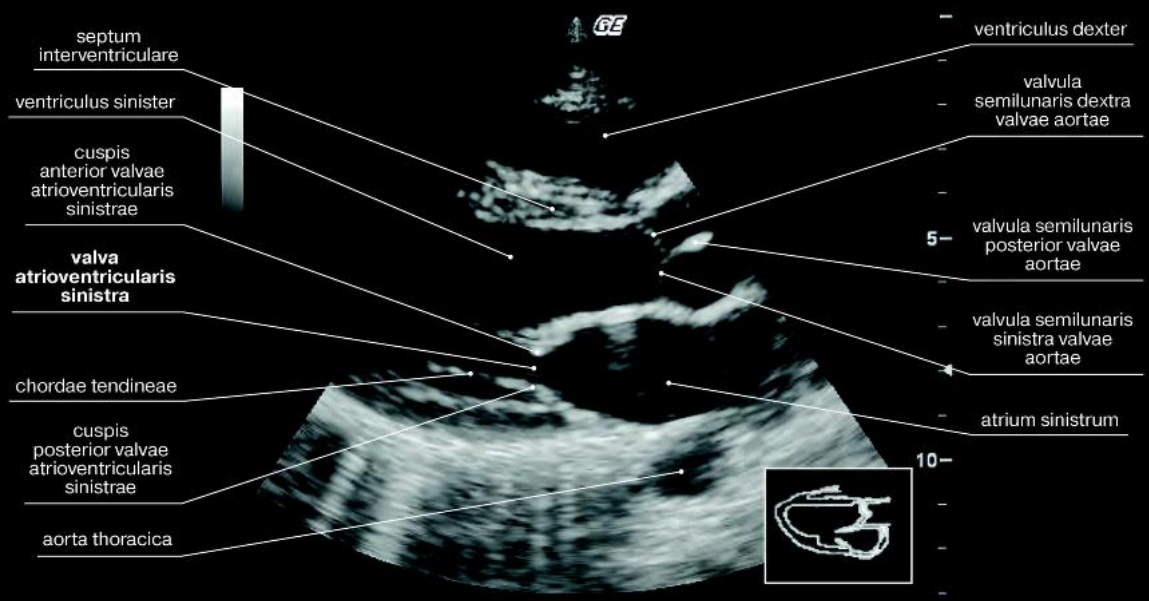

A

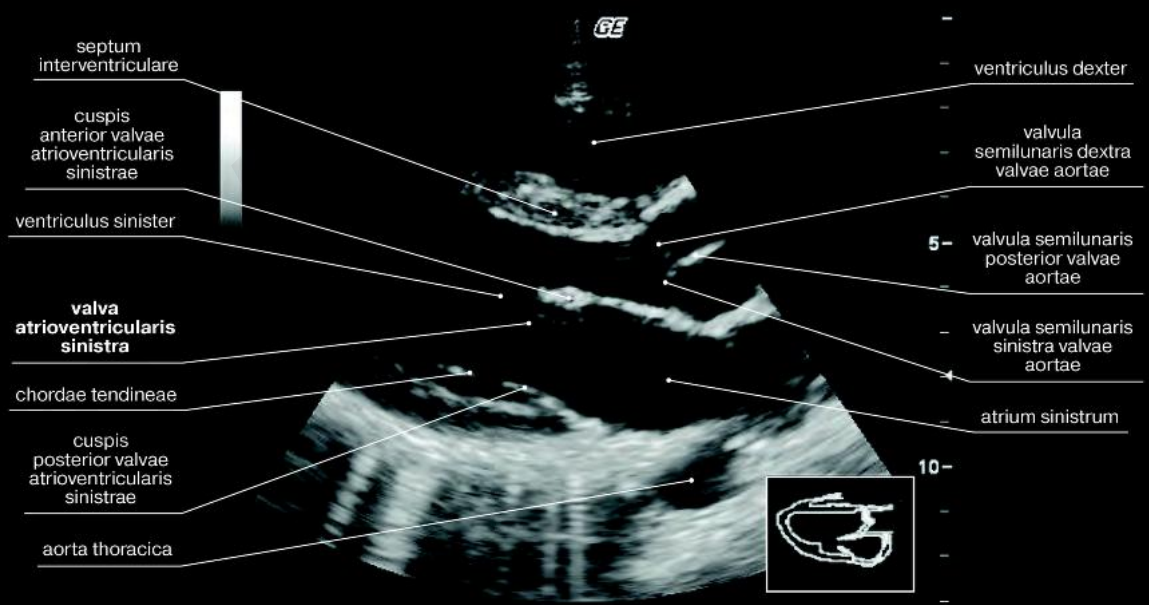

B

Рис. 6-60. Левый предсердно-желудочковый клапан (A, B) на сонограммах сердца: последовательное открытие створок (позиция длинной оси левого желудочка, левый парастернальный доступ)

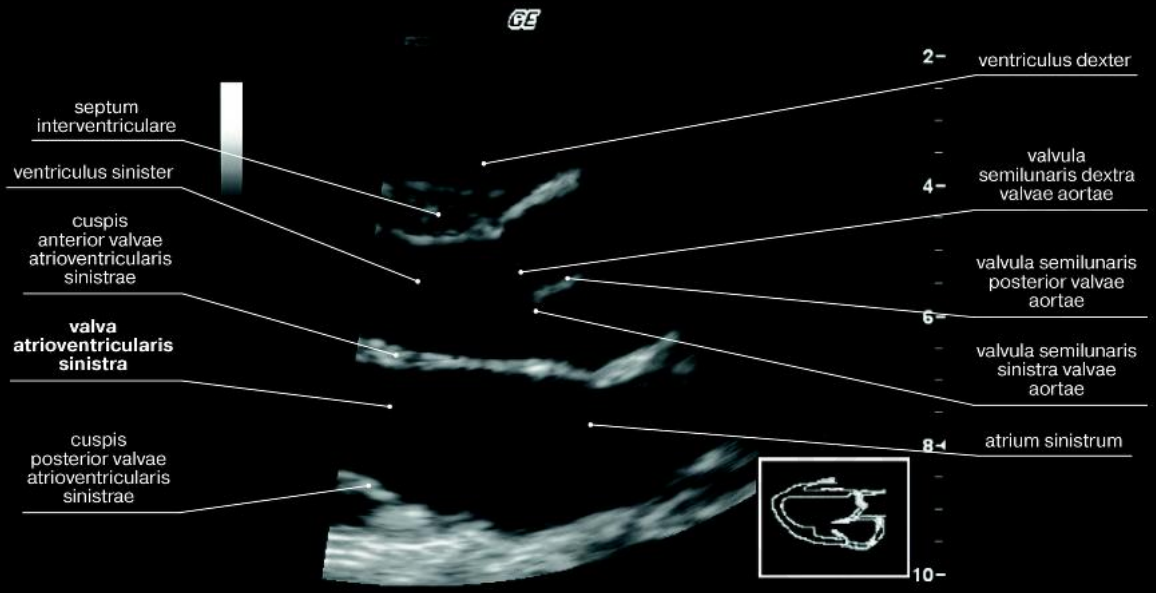

A

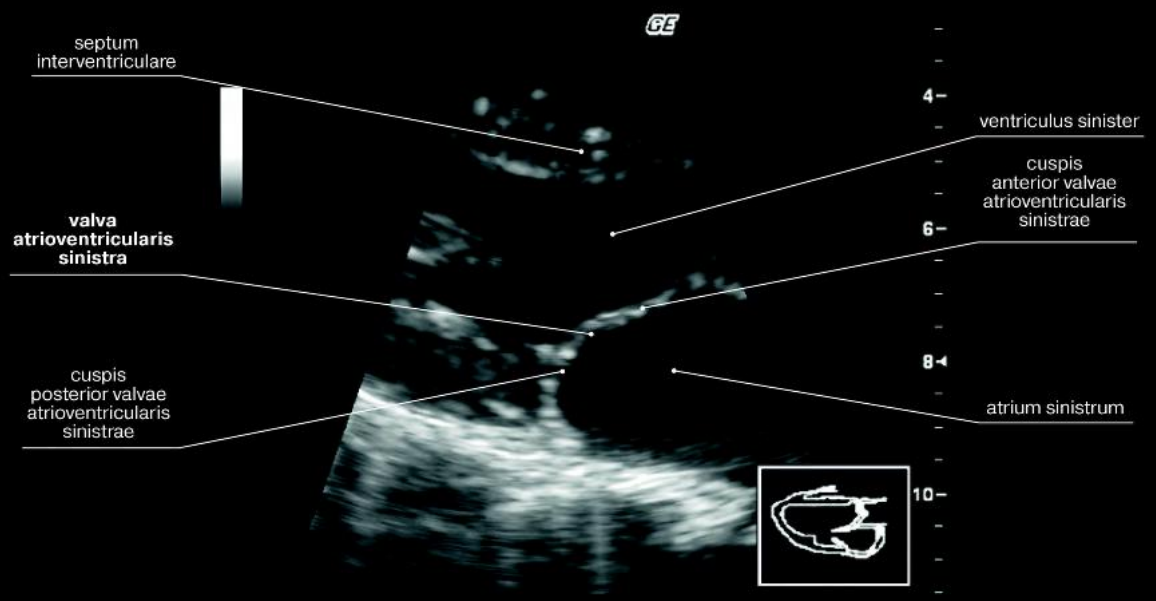

B

Рис. 6-61. Левый предсердно-желудочковый клапан на сонограммах сердца (позиция длинной оси левого желудочка, левый парастернальный доступ). А – открытый клапан. В – закрытый клапан

Кровеносные сосуды и нервные сплетения сердца

Латинские термины	Эквиваленты	
	Русскоязычные	Англоязычные
Aorta ascendens	Восходящая аорта	Ascending aorta
Apex cordis	Верхушка сердца	Apex of heart
A. coronaria dextra	Правая венечная артерия	Right coronary artery
A. coronaria dextra, r.interventricularis posterior	Правая венечная артерия, задняя межжелудочковая ветвь	Right coronary artery, posterior interventricular branch
A. coronaria dextra, r.marginalis dexter	Правая венечная артерия, правая краевая ветвь	Right coronary artery, right marginal branch
A. coronaria sinistra	Левая венечная артерия	Left coronary artery
A. coronaria sinistra, r. circumflexus	Левая венечная артерия, огибающая ветвь	Left coronary artery, circumflex branch
A. coronaria sinistra, r. interventricularis anterior	Левая венечная артерия, передняя межжелудочковая ветвь	Left coronary artery, anterior interventricular branch
A. pulmonalis sinistra	Левая лёгочная артерия	Left pulmonary artery
Fasciculus atrioventricularis	Предсердно-желудочковый пучок	Atrioventricular bundle
Fasciculus atrioventricularis, crus dextrum	Предсердно-желудочковый пучок, правая ножка	Atrioventricular bundle, right bundle
Fasciculus atrioventricularis, crus sinistrum	Предсердно-желудочковый пучок, левая ножка	Atrioventricular bundle, left bundle
Ganglion cervicothoracicum	Шейно-грудной узел	Cervicothoracic ganglion
N. cardiacus cervicalis inferior	Нижний шейный сердечный нерв	Inferior cervical cardiac nerve
N. cardiacus cervicalis superior	Верхний шейный сердечный нерв	Superior cervical cardiac nerve
N. laryngeus recurrens (n.vagus [X])	Возвратный гортанный нерв (блуждающий нерв [X])	Recurrent laryngeal nerve (vagus nerve [X])
N. vagus [X]	Блуждающий нерв [X]	Vagus nerve [X]
Nodus atrioventricularis	Предсердно-желудочковый узел	Atrioventricular node
Nodus sinuatrialis	Синусно-предсердный узел	Sinuatrial node
Plexus aorticus thoracicus	Грудное аортальное сплетение	Thoracic aortic plexus
Plexus arteriae pulmonalis	Сплетение лёгочной артерии	Plexus of pulmonary artery *
Plexus atriorum anterior	Переднее сплетение предсердий	Anterior plexus of atriums *
Plexus cardiacus profundus	Глубокое сердечное сплетение	Deep cardiac plexus*
Plexus cardiacus superficialis	Поверхностное сердечное сплетение	Superficial cardiac plexus*
Plexus coronarius	Венечное сплетение	Coronary plexus *
Plexus bronchialis	Бронхиальное сплетение	Bronchial plexus *
Plexus pulmonalis	Лёгочное сплетение	Pulmonary plexus
Plexus trachealis	Трахеальное сплетение	Tracheal plexus*
Plexus ventriculi dextri	Сплетение правого желудочка	Plexus of right ventricle*
Plexus ventriculi sinistri	Сплетение левого желудочка	Plexus of left ventricle*
Rr. subendocardialis	Субэндокардиальные ветви	Subendocardial branches
Rr. pulmonales thoracici	Грудные лёгочные ветви	Thoracic pulmonary branches
Rr. cardiaci cervicales medii	Средние шейные сердечные ветви	Middle cervical cardiac branches
Septum interatriale	Межпредсердная перегородка	Interatrial septum
Septum interventriculare	Межжелудочковая перегородка	Interventricular septum
Sinus coronarius	Венечный синус	Coronary sinus
Truncus pulmonalis	Лёгочный ствол	Pulmonary trunk
Truncus sympathicus	Симпатический ствол	Sympathetic trunk
V. cava inferior	Нижняя полая вена	Inferior vena cava
V. cava superior	Верхняя полая вена	Superior vena cava
Vv. cordis anteriores	Передние вены сердца	Anterior cardiac veins
V. cordis magna	Большая вена сердца	Great cardiac vein
V. cordis media	Средняя вена сердца	Middle cardiac vein
V. cordis parva	Малая вена сердца	Small cardiac vein
V. interventricularis anterior	Передняя межжелудочковая вена	Anterior interventricular vein
V. marginalis sinistra	Левая краевая вена	Left marginal vein
V. obliqua atrii sinistri	Косая вена левого предсердия	Oblique vein of left atrium
V. pulmonalis dextra inferior	Правая нижняя лёгочная вена	Right inferior pulmonary vein
V. pulmonalis dextra superior	Правая верхняя лёгочная вена	Right superior pulmonary vein
V. pulmonalis sinistra inferior	Левая нижняя лёгочная вена	Left inferior pulmonary vein
V. pulmonalis sinistra superior	Левая верхняя лёгочная вена	Left superior pulmonary vein
V. ventriculi sinistri posterior	Задняя вена левого желудочка	Posterior vein of left ventricle

* Термин не включен в IAT.

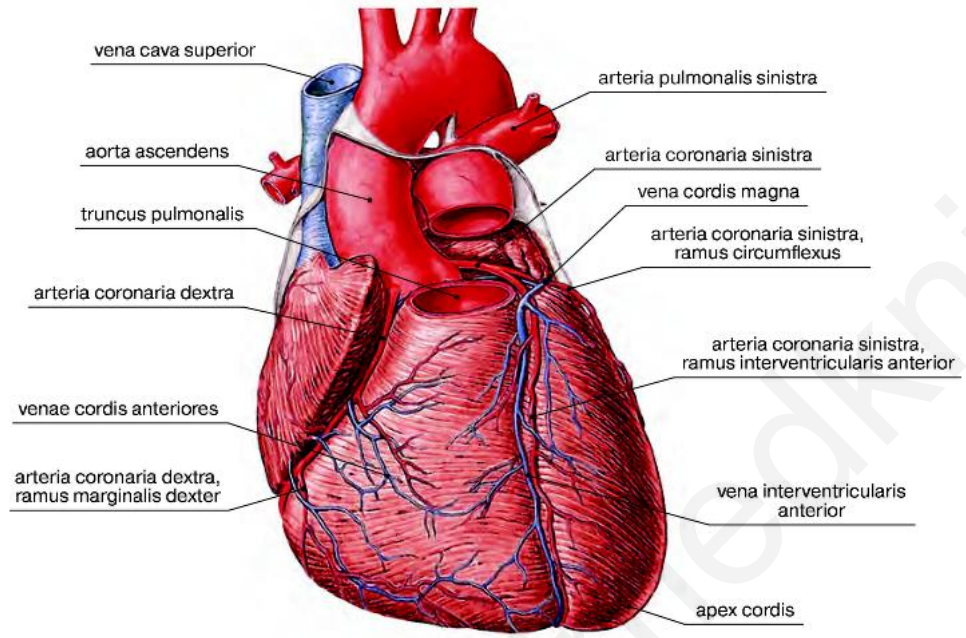

A

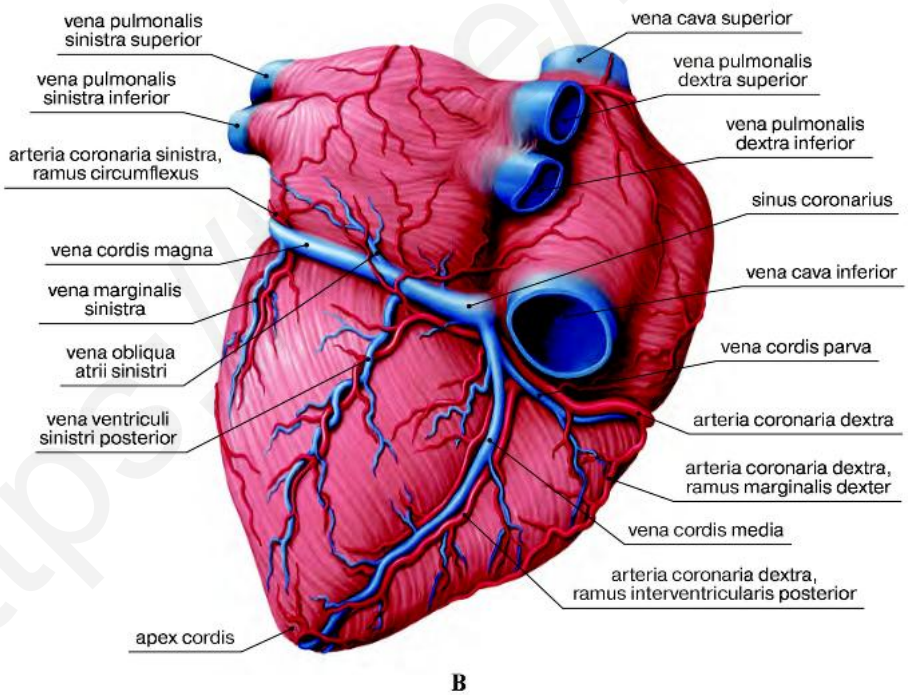

B

Рис. 6-62. Артерии и вены сердца. А – сосуды грудино-рёберной поверхности сердца. В – сосуды диафрагмальной поверхности сердца.

Различают группы вен сердца:

- **вены венечного синуса:** большая вена сердца, средняя вена сердца, малая вена сердца, задняя вена левого желудочка, косая вена левого предсердия;
- **вены, впадающие в правое предсердие** – передние вены;
- **наименьшие вены** – впадают в предсердия и желудочки.

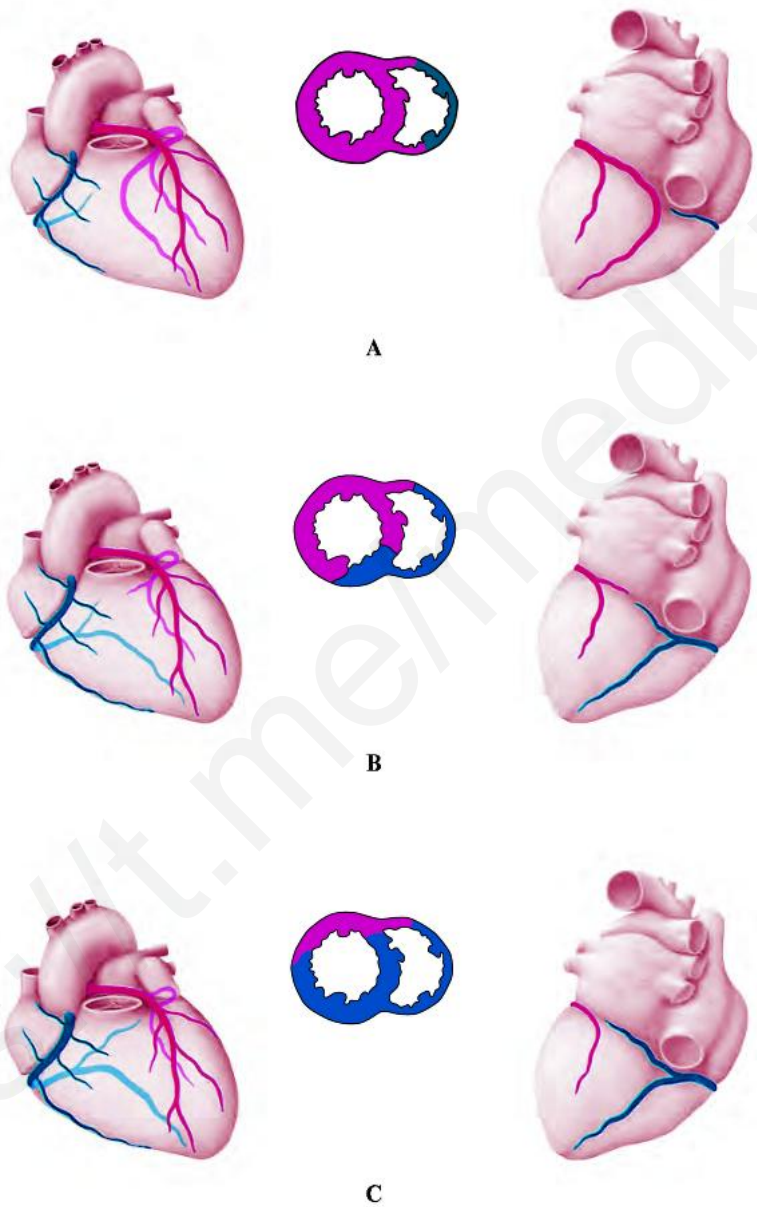

Рис. 6-63. Варианты кровоснабжения сердца. А – левосторонний тип кровоснабжения миокарда. В – равномерный тип кровоснабжения миокарда. С – правосторонний тип кровоснабжения миокарда

https://t.me/medknigi

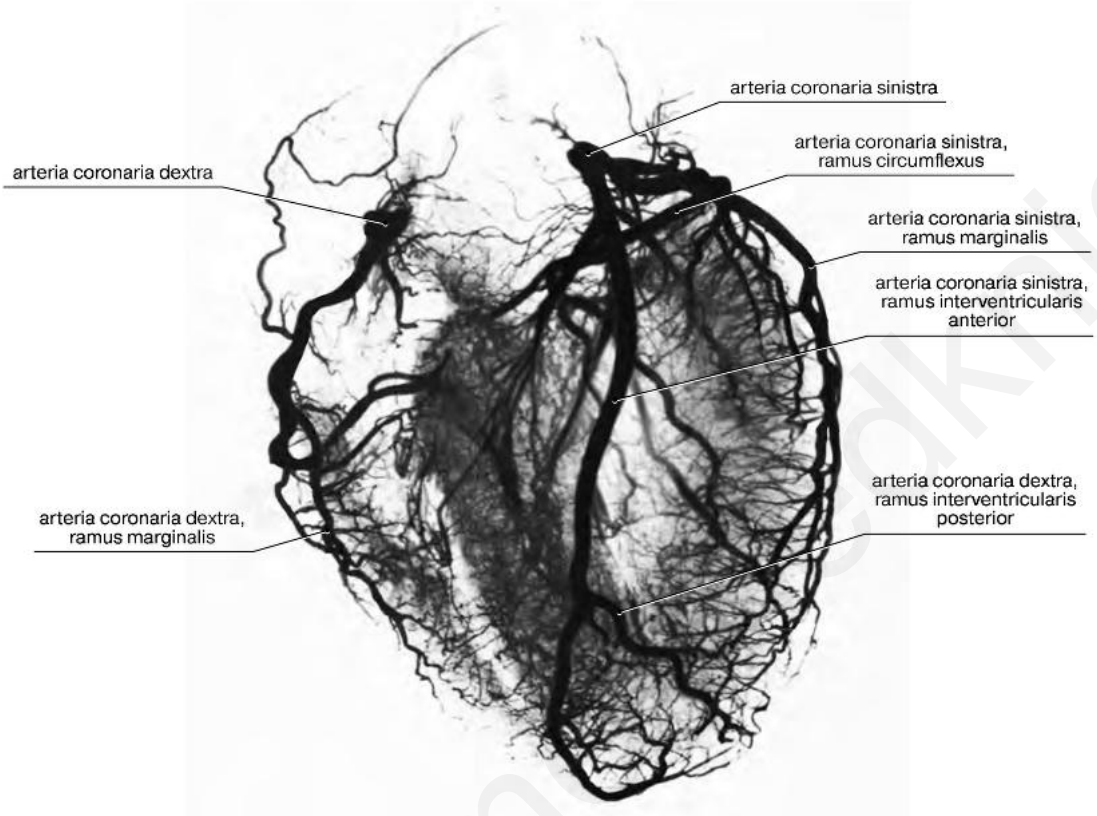

Рис. 6-64. Артерии сердца: рентгенограмма инъецированного препарата (по Р.Д. Синельникову, 1973)

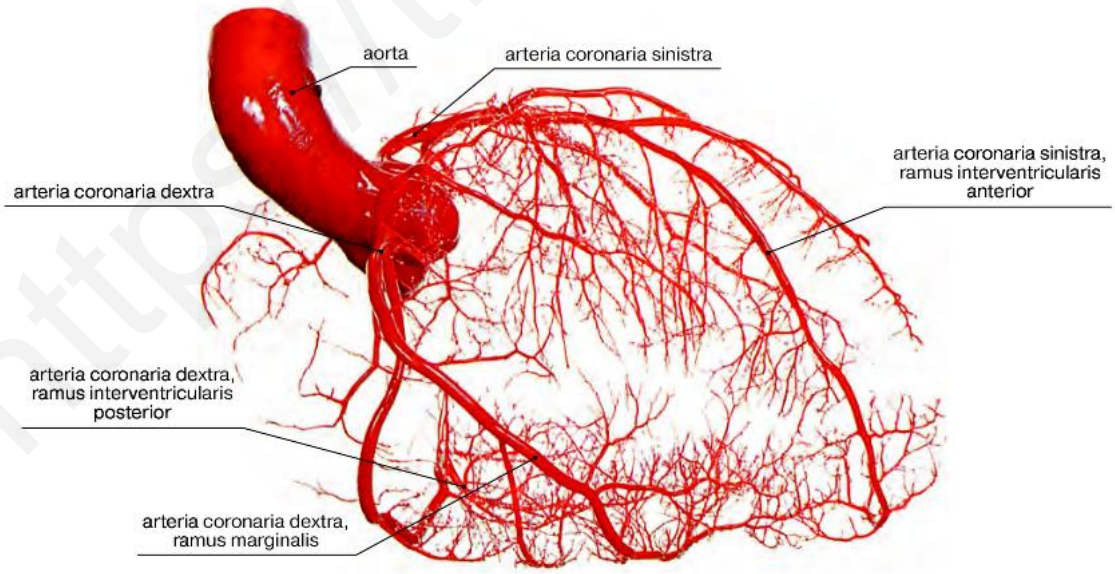

Рис. 6-65. Артерии сердца (коррозионный препарат)

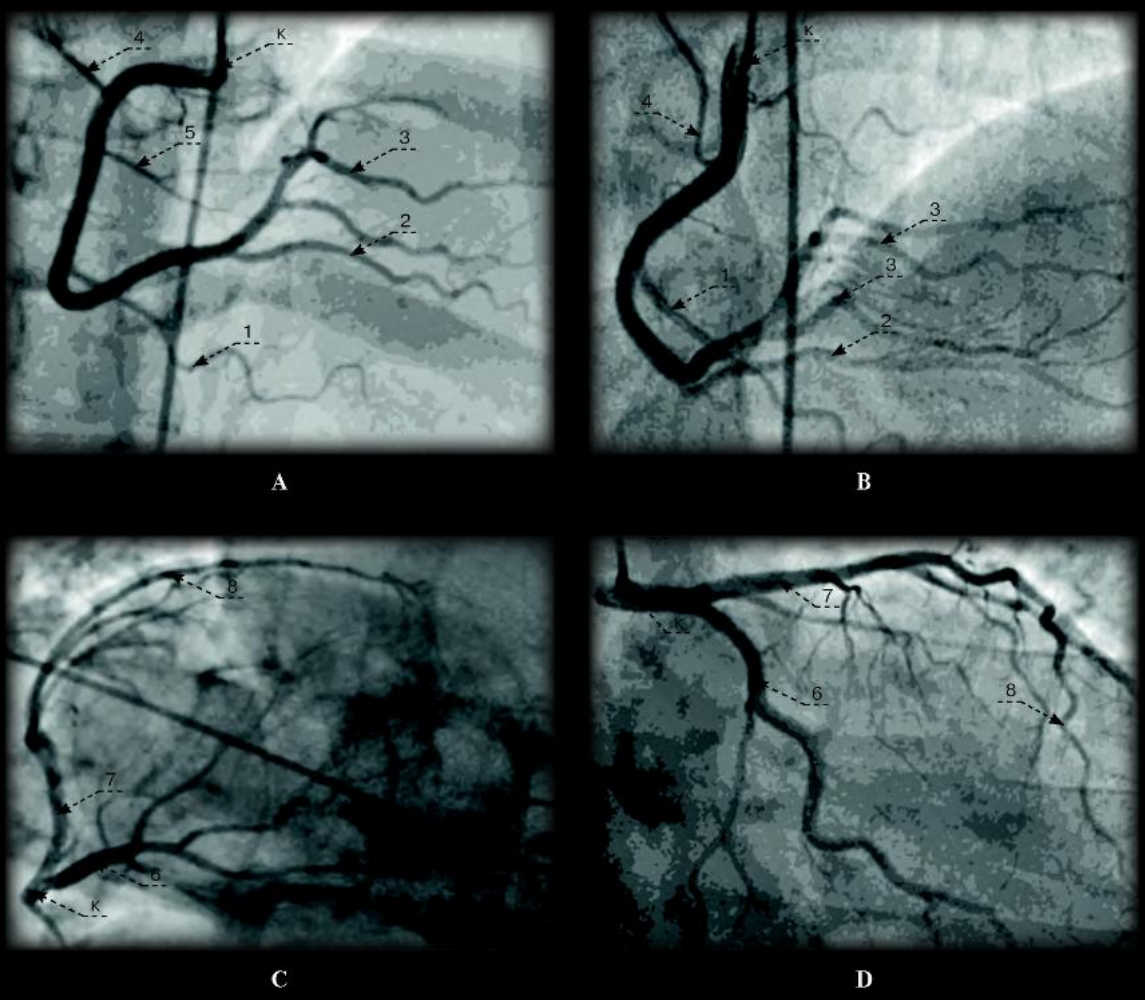

Рис. 6-66. Коронарография. Рентгенограммы правой (A, B) и левой (C, D) венечных артерий

№№	Латинские термины	Эквиваленты	
		Русскоязычные	Англоязычные
1	Ramus marginalis dexter	Правая краевая ветвь	Right marginal branch
2	Ramus interventricularis posterior	Задняя межжелудочковая ветвь	Posterior interventricular branch
3	Ramus posterolateralis dexter	Правая заднелатеральная артерия	Right coronary artery
4	Ramus coni arteriosi	Ветвь артериального конуса	Right posterolateral branch
5	Ramus nodi sinuatrialis	Ветвь синусно-предсердного узла	Sinu-atrial nodal branch
6	Ramus interventricularis anterior	Передняя межжелудочковая артерия	Anterior interventricular branch
7	Ramus circumflexus	Огибающая ветвь	Circumflex branch
8	Ramus marginalis sinister	Левая краевая ветвь	Left marginal artery

к – катетер в устье правой (A, B) и левой (C, D) венечных артерий

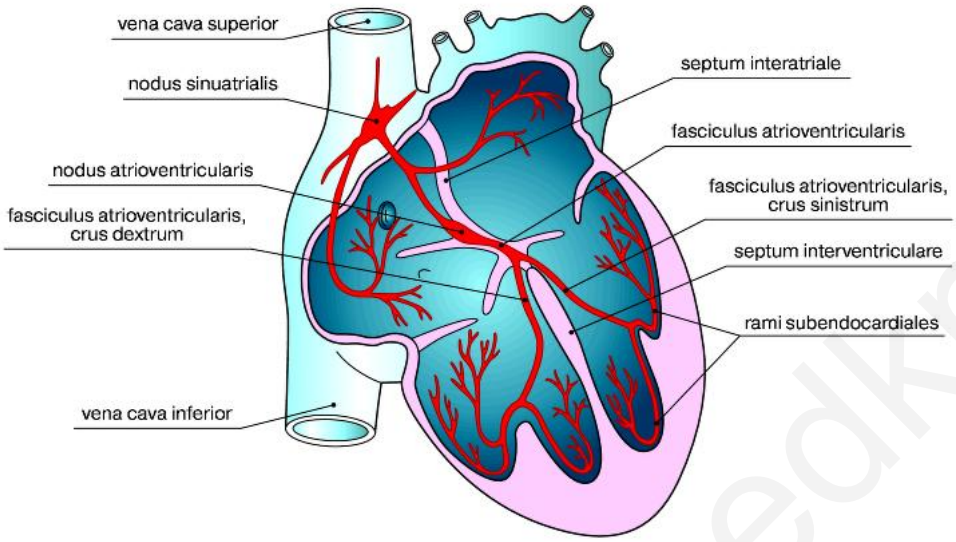

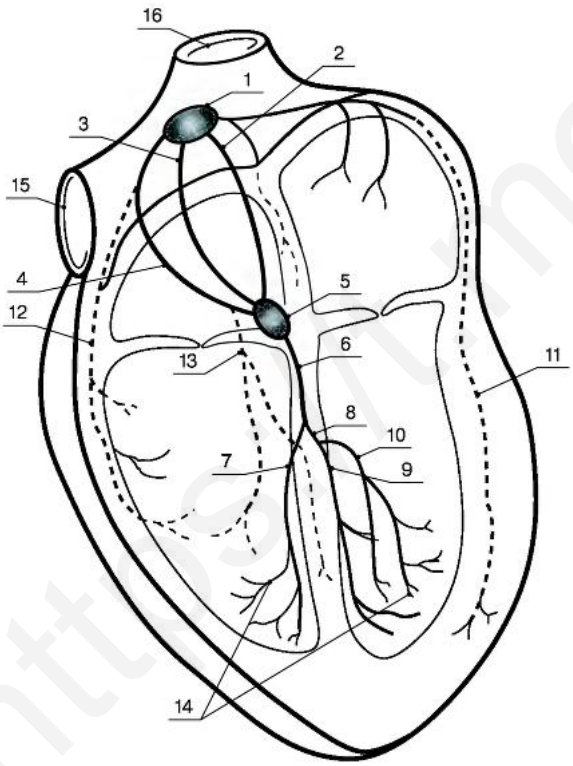

В проводящей системе сердца различают узлы, пучки, субэндокардиальную сеть волокон.

1 – синусно-предсердный узел (Киса–Флека)
2 – передний межузловой (межпредсердный) тракт (Бахмана)
3 – средний межузловой тракт (Венкебаха)
4 – задний межузловой тракт (Тореля)
5 – предсердно-желудочковый узел (Ашоффа–Тавара)
6 – предсердно-желудочковый пучок (Гиса)
7 – правая ножка пучка Гиса
8 – левая ножка пучка Гиса
9 – задняя ветвь левой ножки пучка Гиса
10 – передняя ветвь левой ножки пучка Гиса
11 – пучок Кента (левая ветвь)
12 – пучок Кента (правая ветвь)
13 – пучок Палладино
(Пучки Кента, Палладино — дополнительные пучки между левым/правым предсердием и одним из желудочков, проводят импульс, минуя предсердно-желудочковый узел, и играют важную роль в патогенезе синдрома преждевременного возбуждения желудочков.)
14 – субэндокардиальные ветви (волокна Пуркинье)
15 – нижняя полая вена
16 – верхняя полая вена

Рис. 6-67. Проводящая система сердца

https://t.me/medknigi

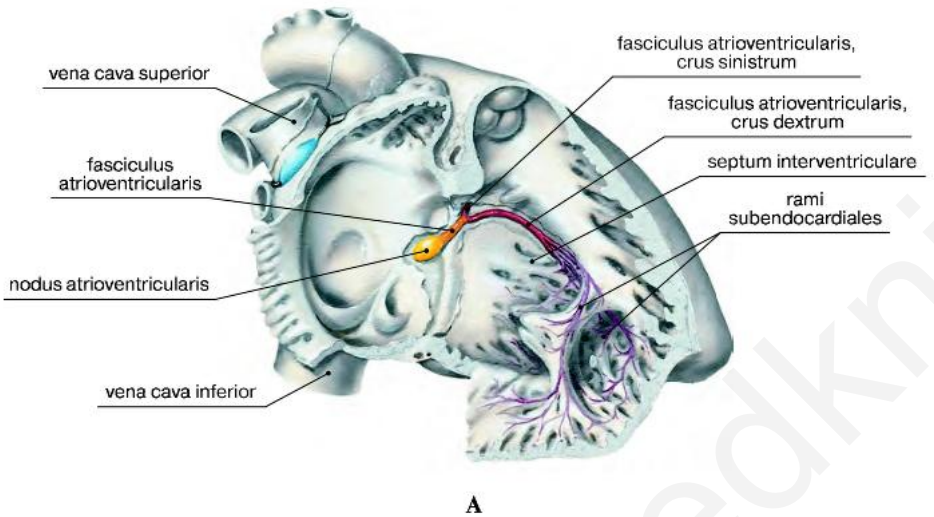

A

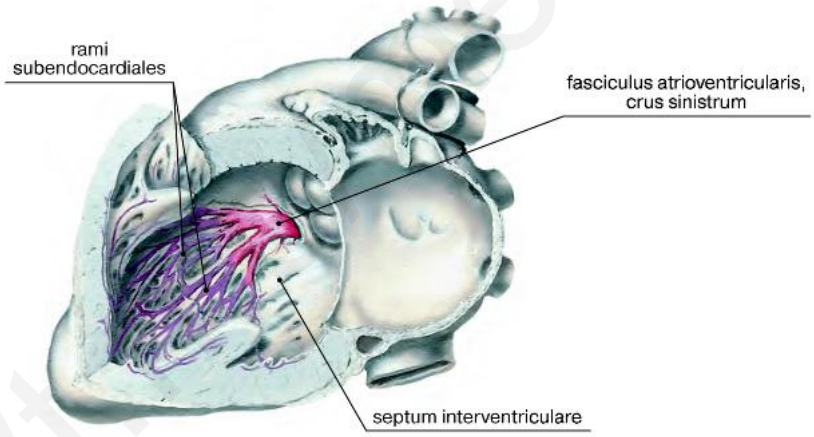

B

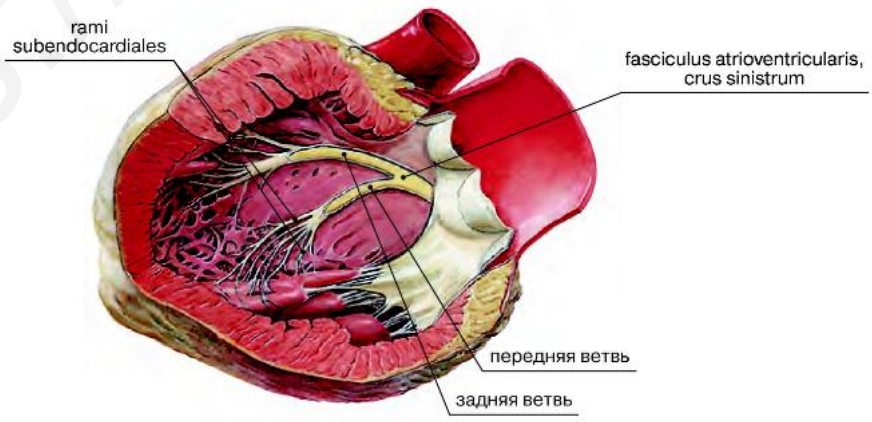

C

Рис. 6-68. Предсердно-желудочковый узел и предсердно-желудочковый пучок.
А – предсердно-желудочковый узел, предсердно-желудочковый пучок и правая его ножка.
В – левая ножка предсердно-желудочкового пучка. С – ветви левой ножки предсердно-желудочкового узла

https://t.me/medknigi

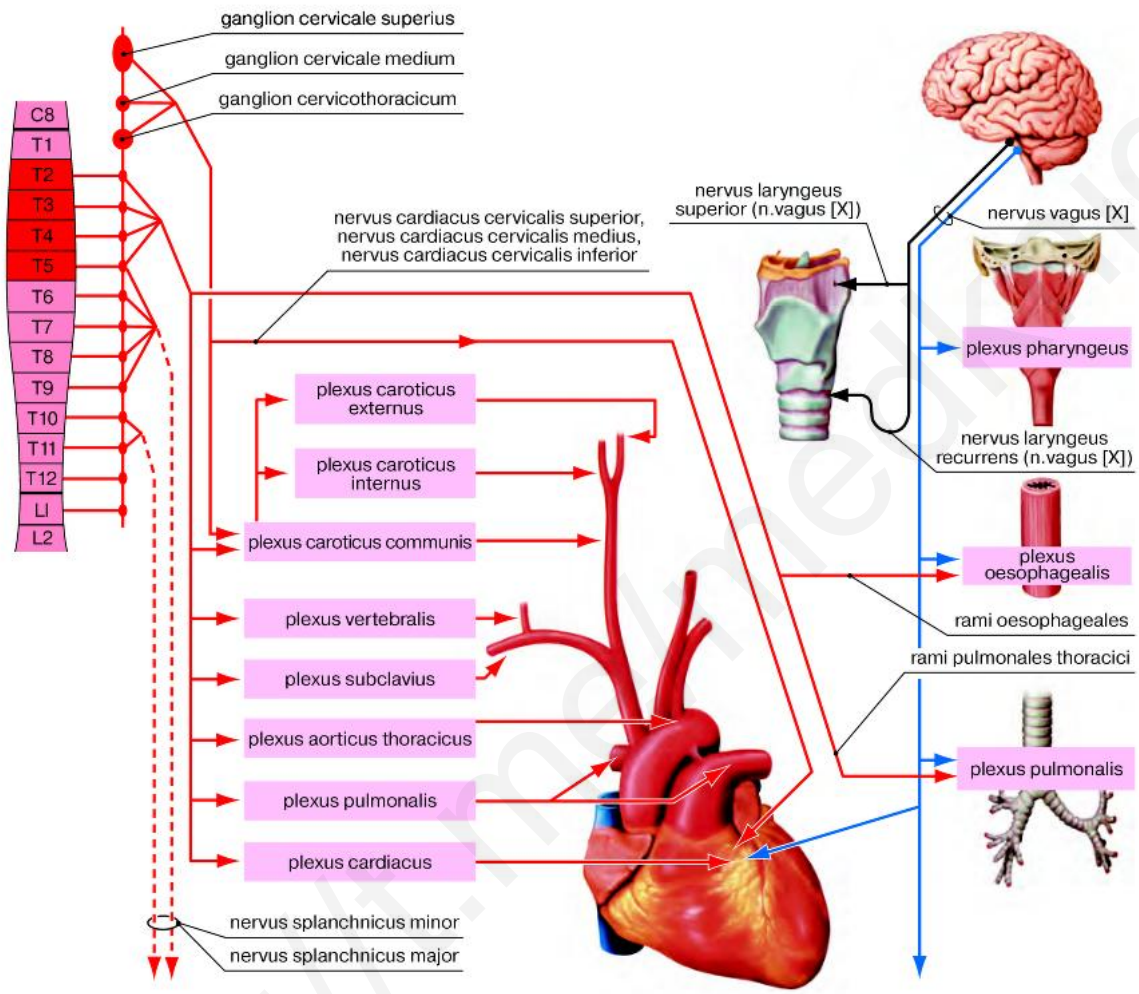

Рис. 6-69. Иннервация органов грудной полости.

Центры симпатической иннервации органов грудной полости располагаются в боковых рогах (промежуточно-латеральное ядро) серого вещества преимущественно верхних грудных сегментов спинного мозга. Аксоны преганглионарных симпатоцитов достигают узлов симпатического ствола – верхнего, среднего шейных узлов, шейно-грудного узла, первого-пятого грудных узлов, нейроны которых посылают отростки, проходящие в составе серых соединительных ветвей – к спинномозговым нервам, висцеральных ветвей к экстраорганным сплетениям органов полости груди.

Центры парасимпатической иннервации органов грудной полости располагаются в парасимпатическом ядре блуждающего нерва, преганглионарные нейроны которых посылают отростки, проходящие в составе ветвей шейного и грудного отделов нерва к экстраорганным сплетениям.

Центры чувствительной иннервации органов грудной полости располагаются в чувствительных узлах спинномозговых нервов, верхнем и нижнем узлах блуждающих нервов, в нейроны которых поступает информация от окончаний афферентных волокон.

Анатомически в грудной полости выделяют экстраорганные сплетения:

- лёгочное сплетение;
- сердечное сплетение;
- пищеводное сплетение;
- грудное аортальное сплетение.

Все сплетения являются смешанными, имеют обширные связи друг с другом.

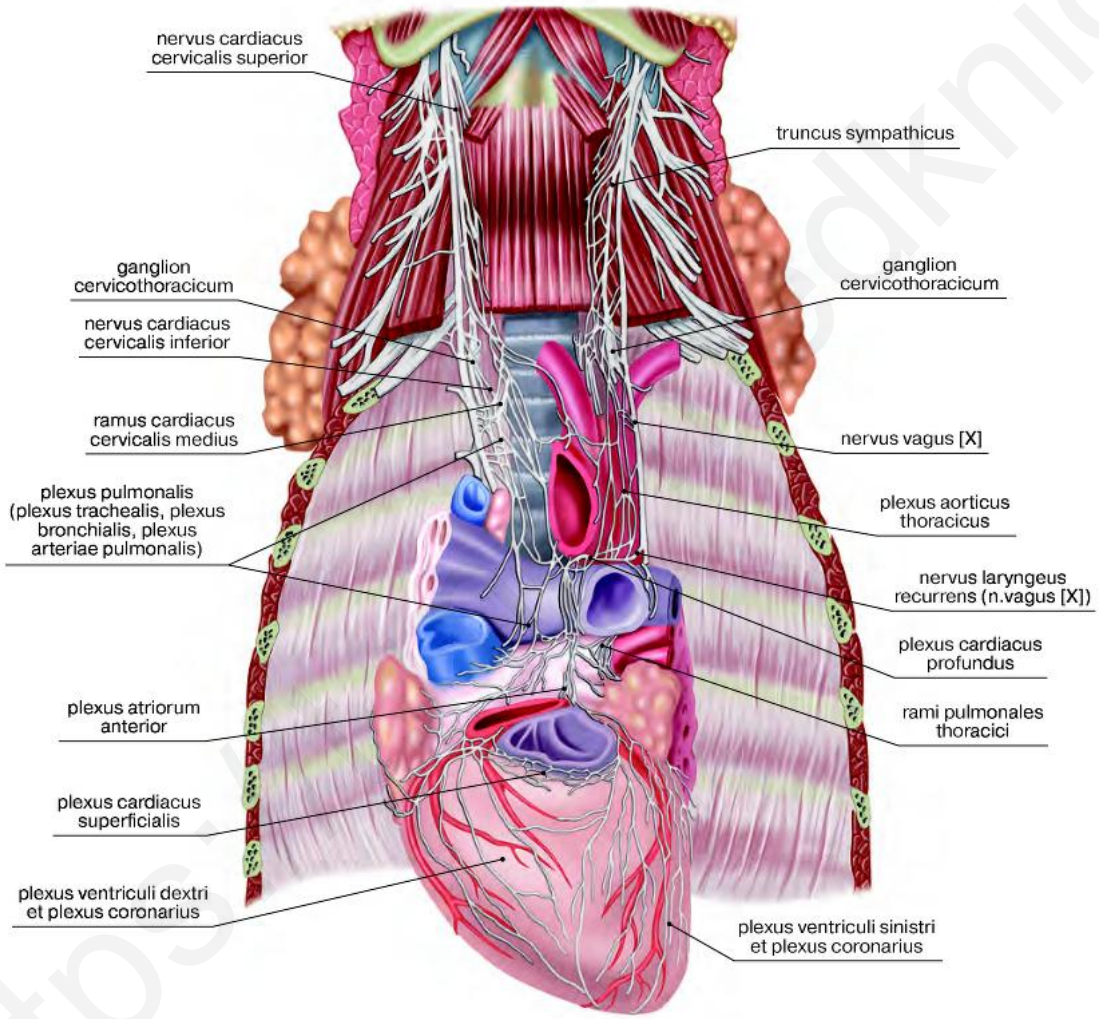

Рис. 6-70. Сплетения автономной нервной системы в грудной полости. Рисунок с препарата В.П. Воробьёва (по Р.Д. Синельникову, 1974)

Нервы сердца

Латинские термины	Эквиваленты	
	Русскоязычные	Англоязычные
Aorta ascendens	Восходящая аорта	Ascending aorta
Atrium cordis dextrum	Правое предсердие*	Right atrium
Atrium cordis sinistrum	Левое предсердие*	Left atrium
Fornix gastricus	Свод желудка	Fornix of stomach
Clavicula	Ключица	Clavicle
Corpus costae	Тело ребра	Body of rib
Diaphragma	Диафрагма	Diaphragm
Cuspis anterior valvae atrioventricularis sinistrae	Передняя створка левого предсердно-желудочкового клапана	Anterior cusp of mitral valve
Cuspis posterior valvae atrioventricularis sinistrae	Задняя створка левого предсердно-желудочкового клапана	Posterior cusp of mitral valve
Chordae tendineae	Сухожильные хорды	Chordae tendineae
Ganglion cervicothoracicum	Шейно-грудной узел	Cervicothoracic ganglion
Hepar	Печень	Liver
Myocardium	Миокард	Myocardium
N. cardiacus cervicalis inferior	Нижний шейный сердечный нерв	Inferior cervical cardiac nerve
N. cardiacus cervicalis medius	Средний шейный сердечный нерв	Middle cervical cardiac nerve
N. cardiacus cervicalis superior	Верхний шейный сердечный нерв	Superior cervical cardiac nerve
N. vagus [X]	Блуждающий нерв [X]	Vagus nerve [X]
N. vagus [X], rr.cardiaci thoracici	Блуждающий нерв [X], грудные сердечные ветви	Vagus nerve [X], thoracic cardiac branches
Nodus atrioventricularis	Предсердно-желудочковый узел	Atrioventricular node
Nodus sinuatrialis	Синусно-предсердный узел	Sinu-atrial node
Nucleus posterior nervi vagi	Заднее ядро блуждающего нерва [X]	Nucleus posterior of nervus vagus [X]
Plexus cardiacus	Сердечное сплетение	Cardiac plexus
Pulmo sinister	Левое лёгкое	Left lung
Radix pulmonis	Корень лёгкого	Root of lung
Rr. cardiaci cervicales inferiores	Нижние шейные сердечные ветви	Inferior cervical cardiac branches
Rr. cardiaci cervicales superiores	Верхние шейные сердечные ветви	Superior cervical cardiac branches
Recessus phrenicomediastinalis	Диафрагмомедиастинальный синус	Phrenicomediastinal recess
Septum interatriale	Межпредсердная перегородка	Interatrial septum
Septum interventriculare	Межжелудочковая перегородка	Interventricular septum
Trachea	Трахея	Trachea
Truncus sympathicus	Симпатический ствол	Sympathetic trunk
Truncus sympathicus, rr.cardiaci thoracici	Симпатический ствол, грудные сердечные ветви	Sympathetic trunk, thoracic cardial branches
Valva aortae	Клапан аорты	Aortic valve
Valva atrioventricularis sinistra	Левый предсердно-желудочковый клапан	Left atrioventricular valve
Ventriculus cordis dexter*	Правый желудочек	Right ventricle
Ventriculus cordis sinister*	Левый желудочек	Left ventricle

* IAT допускает двоякое написание терминов: atrium dextrum/sinistrum – atrium cordis dextrum/sinistrum, ventriculus dexter/sinister – ventriculus cordis dexter/ sinister и их русскоязычных (но не англоязычных!) эквивалентов.

https://t.me/medknigi

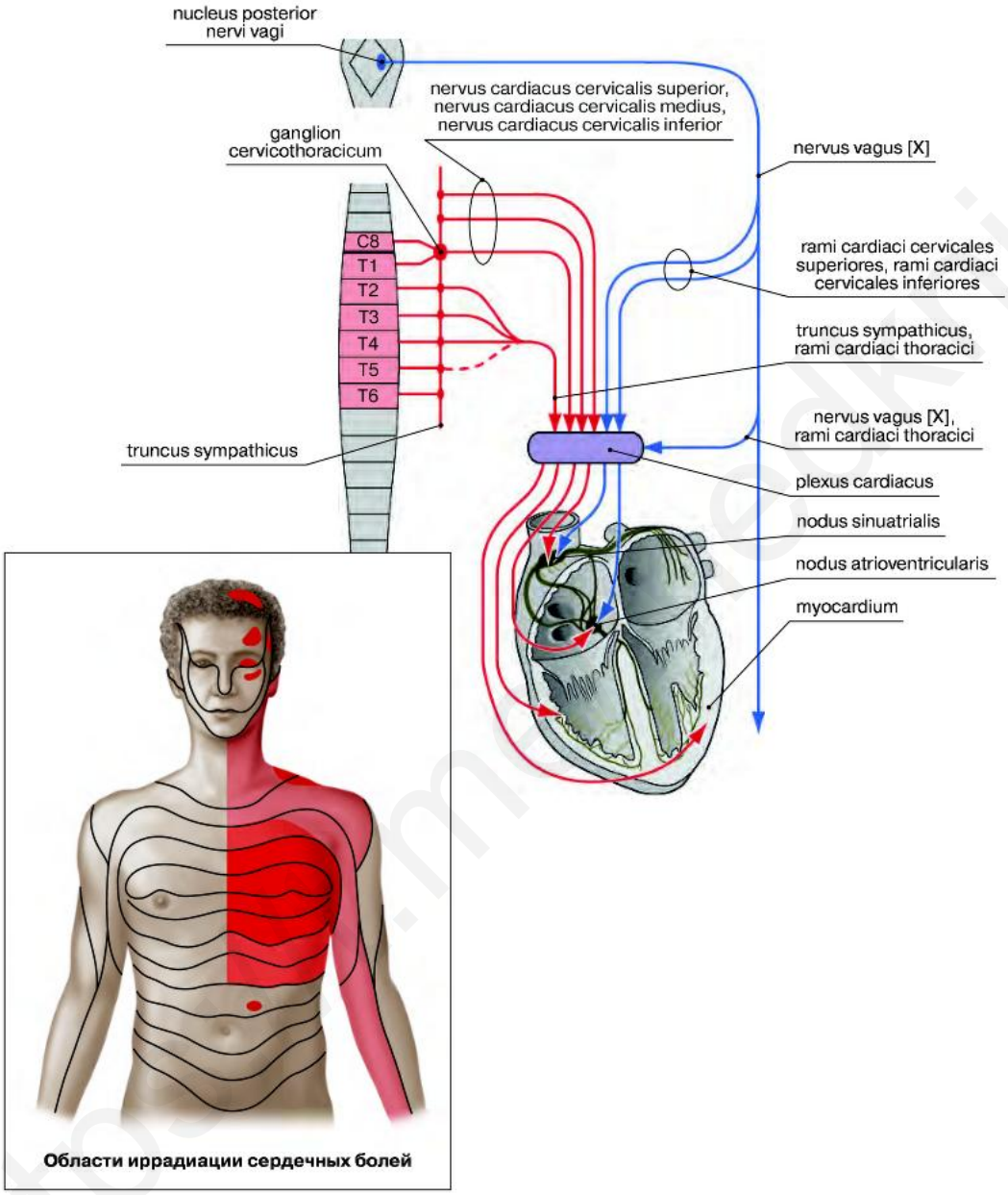

Рис. 6-71. Источники эфферентной иннервации сердца.

Сердечное сплетение формируется верхними, средними и нижними шейными сердечными нервами, отходящими от шейных симпатических узлов, грудными сердечными ветвями, отходящими от верхних грудных узлов симпатических стволов, верхними, средними и нижними шейными сердечными ветвями, отходящими от блуждающих нервов или от его ветвей. Экстраорганное сплетение делят на поверхностное, лежащее на восходящей аорте, дуге аорты, лёгочном стволе, и глубокое, находящееся между лёгочным стволом и бифуркацией трахеи. Внутриорганные сплетения распределяются между оболочками предсердий и желудочков (подэпикардиальное, внутримышечное и подэндокардиальное сплетения левого и правого предсердия, левого и правого желудочка) и выражены по ходу венечных артерий сердца (сплетения венечных артерий).

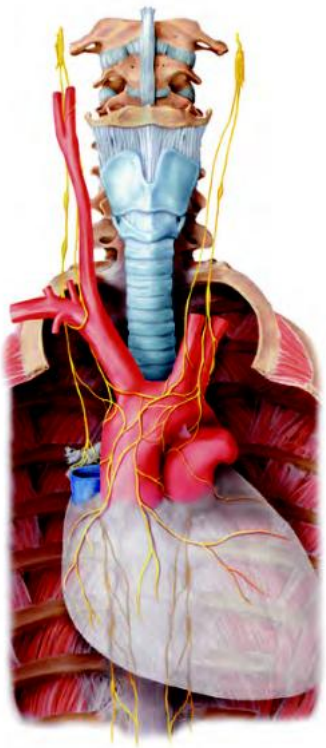

А

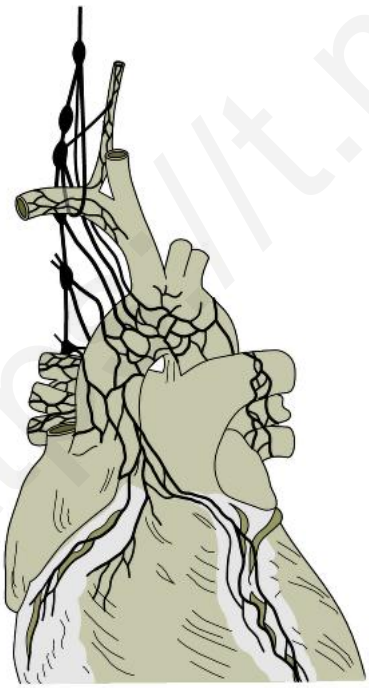

В

Рис. 6-72. Поверхностное сердечное сплетение (А) и сплетения венечных артерий (В)

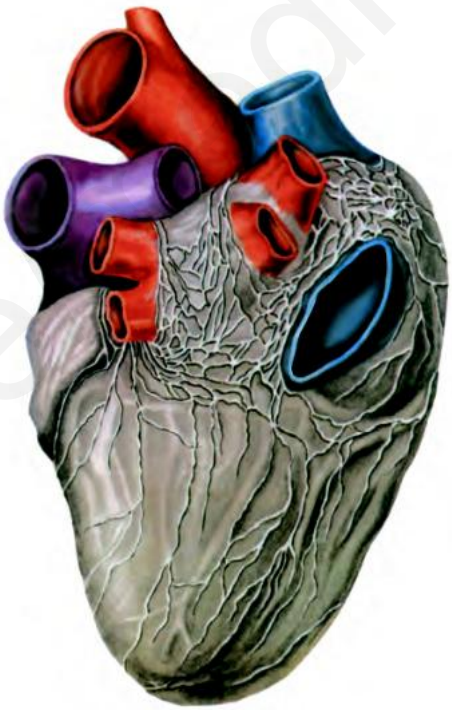

Рис. 6-73. Субэпикардиальные сплетения. Вид снизу и сзади. Рисунок с препарата В.П. Воробьева (по Р.Д. Синельникову, 1974)

http://t.me/medknigi

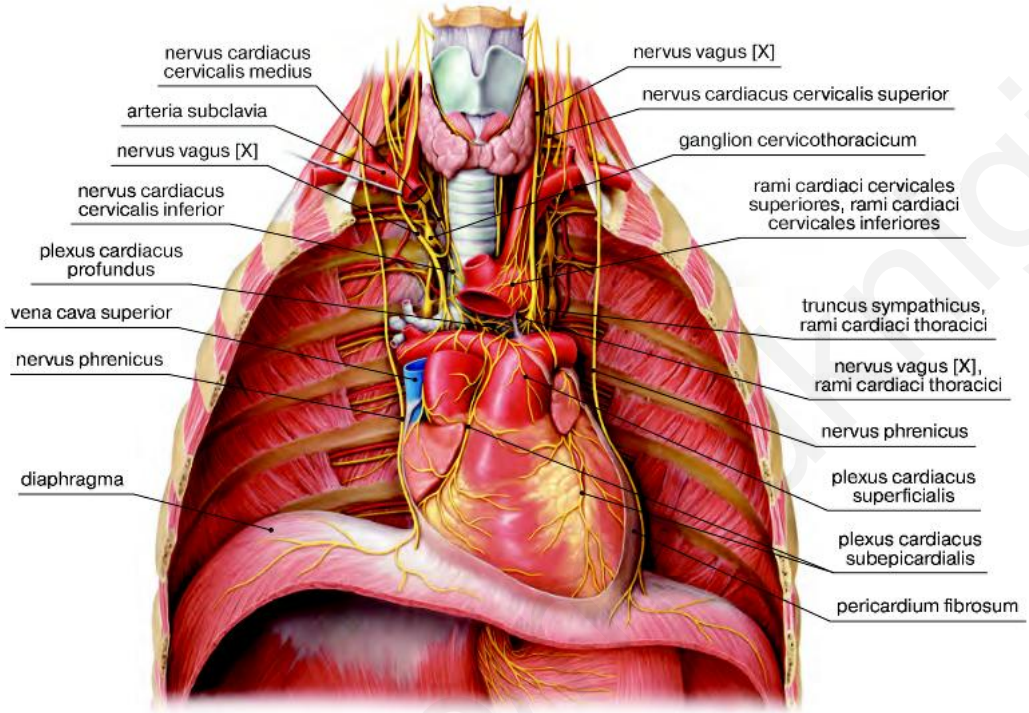

Рис. 6-74. Глубокое сердечное и субэпикардиальное сплетение желудочков

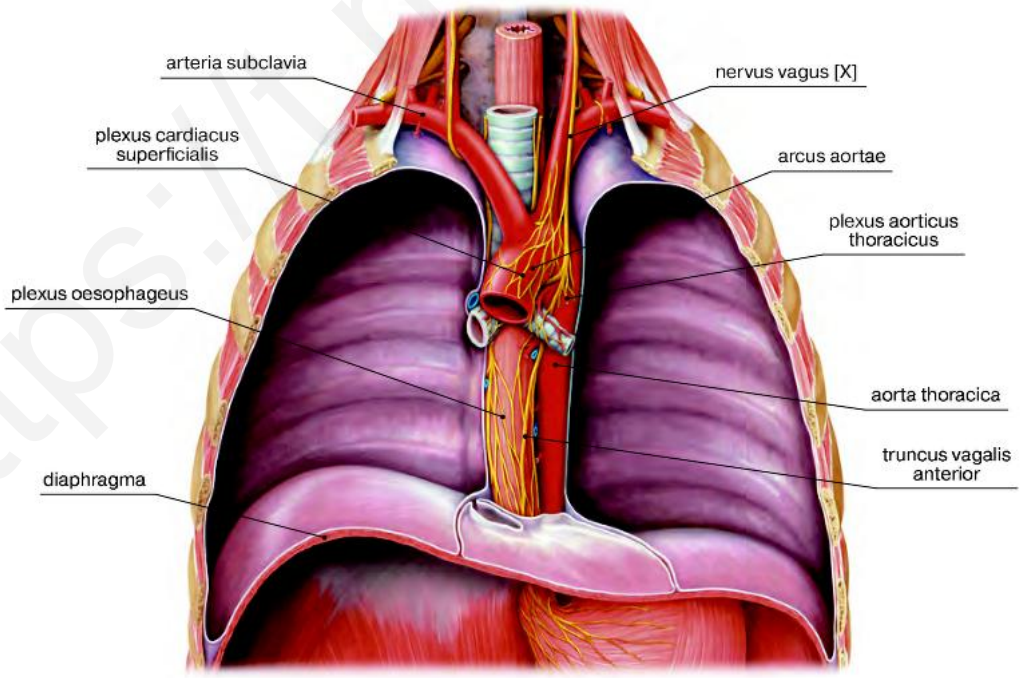

Рис. 6-75. Поверхностное сердечное сплетение и его связи с пищеводным и грудным аортальным сплетением

Сердце на рентгенограммах и на распилах груди

Латинские термины	Эквиваленты	
	Русскоязычные	Англоязычные
Aorta abdominalis	Брюшная аорта	Abdominal aorta
Aorta ascendens	Восходящая аорта	Ascending aorta
Aorta thoracica	Грудная аорта	Thoracic aorta
Arcus aortae	Дуга аорты	Arch of aorta
A. pulmonalis dextra	Правая лёгочная артерия	Right pulmonary artery
A. pulmonalis sinistra	Левая лёгочная артерия	Left pulmonary artery
Atrium dextrum	Правое предсердие	Right atrium
Atrium sinistrum	Левое предсердие	Left atrium
Bronchus principalis dexter	Правый главный бронх	Right main bronchus
Bronchus principalis sinister	Левый главный бронх	Left main bronchus
Cavitas pericardiaca	Перикардиальная полость	Pericardial cavity
Cavitas pleuralis	Полость плевры	Pleural cavity
Clavicula	Ключица	Clavicle
Corpus costae	Тело ребра	Body of rib
Diaphragma	Диафрагма	Diaphragm
Fornix gastricus	Свод желудка	Fornix of stomach
Hepar	Печень	Liver
Gaster	Желудок	Stomach
Lobus inferior pulmonis dextri	Нижняя доля правого лёгкого	Inferior lobe of right lung
Lobus medius pulmonis dextri	Средняя доля правого лёгкого	Middle lobe of right lung
Lobus superior pulmonis dextri	Верхняя доля правого лёгкого	Superior lobe of right lung
Lobus inferior pulmonis sinistri	Нижняя доля левого лёгкого	Inferior lobe of left lung
Lobus superior pulmonis sinistri	Верхняя доля левого лёгкого	Superior lobe of left lung
Oesophagus	Пищевод	Oesophagus
Pericardium fibrosum	Фиброзный перикард	Fibrous pericardium
Pleura parietalis	Париетальная плевра	Parietal pleura
Pleura visceralis	Висцеральная плевра	Visceral pleura
Pleura visceralis [interlobaris]	Висцеральная [междолевая] плевра	Visceral [interlobar] pleura
Radix pulmonis	Корень лёгкого	Root of lung
Recessus costodiaphragmaticus	Рёберно-диафрагмальный синус	Costodiaphragmatic recess
Recessus phrenicomediastinalis	Диафрагмально-медиастинальный синус	Phrenicomediastinal recess
Ren sinister	Левая почка	Left kidney
Splen	Селезёнка	Spleen
Sternum	Грудина	Sternum
Thymus	Тимус	Thymus
Trachea	Трахея	Trachea
Truncus pulmonalis	Лёгочный ствол	Pulmonary trunk
Valva trunci pulmonalis	Клапан лёгочного ствола	Pulmonary valve
V. azygos	Непарная вена	Azygos vein
V. brachiocephalica dextra	Правая плечеголовная вена	Right brachiocephalic vein
V. brachiocephalica sinistra	Левая плечеголовная вена	Left brachiocephalic vein
V. cava inferior	Нижняя полая вена	Inferior vena cava
V. cava superior	Верхняя полая вена	Superior vena cava
V. pulmonalis sinistra inferior	Нижняя левая лёгочная вена	Left inferior pulmonary vein
V. pulmonalis sinistra superior	Верхняя левая лёгочная вена	Left superior pulmonary vein
Ventriculus dexter	Правый желудочек	Right ventricle
Ventriculus sinister	Левый желудочек	Left ventricle

Рис. 6-76. Тень сердца и крупных сосудов на переднезадней рентгенограмме

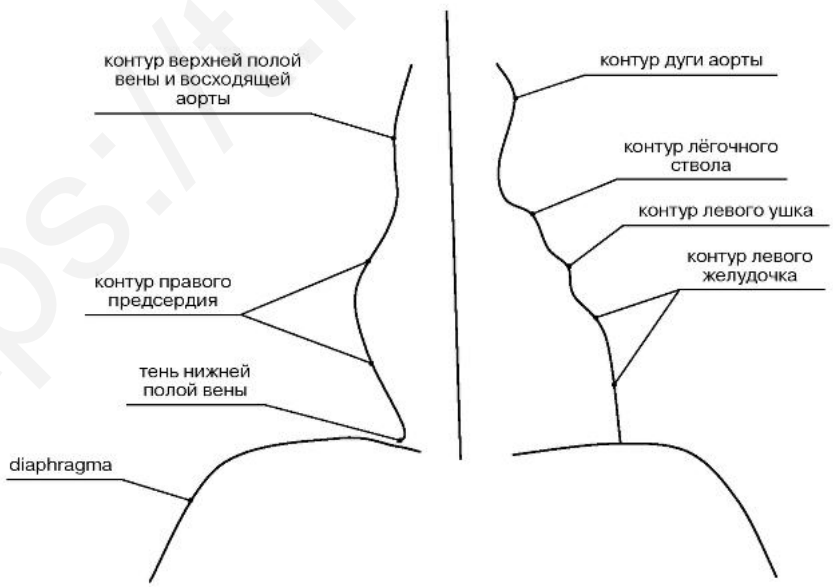

Рис. 6-77. Расшифровка контура сердца и крупных сосудов

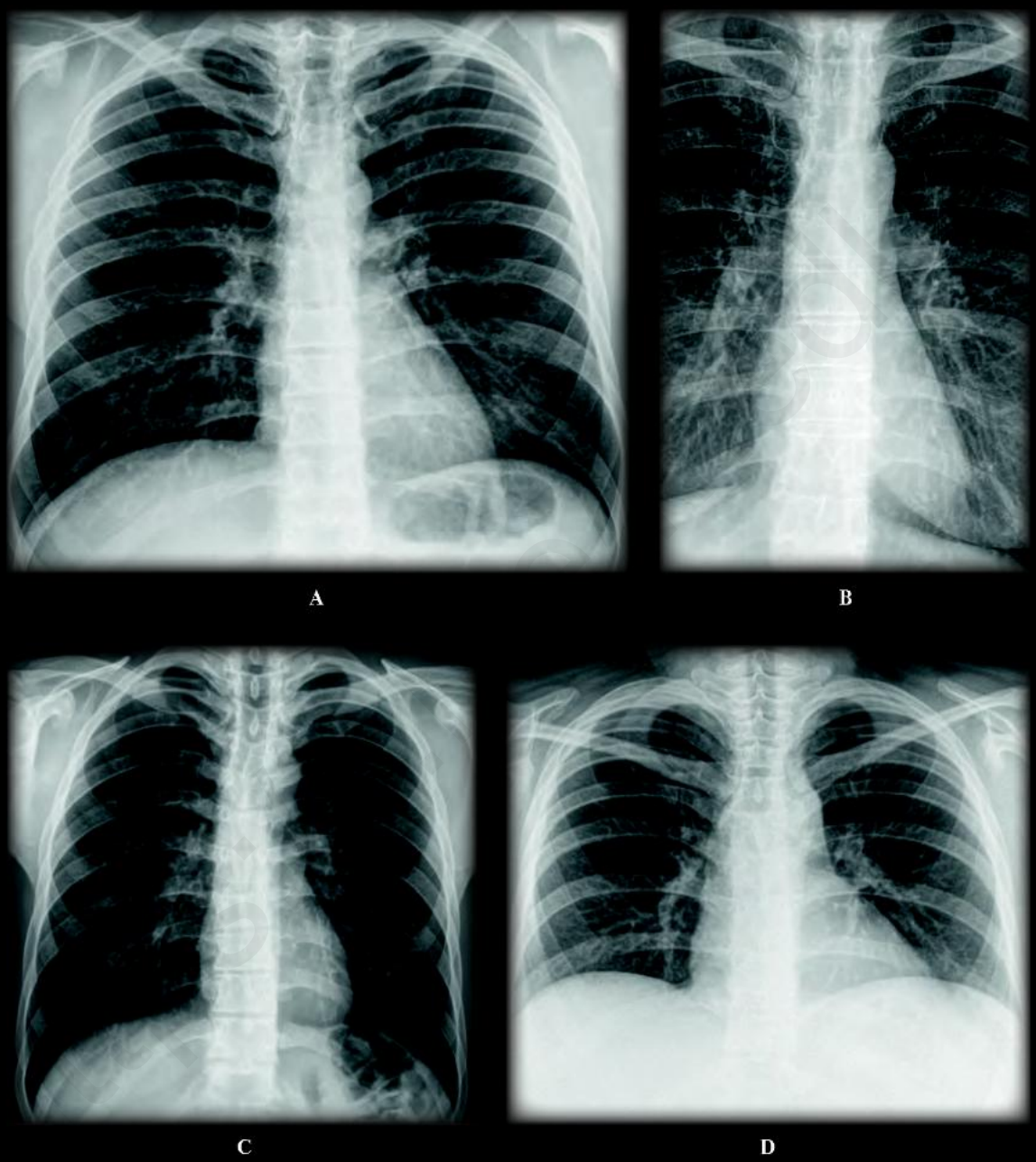

Рис. 6-78. Обзорная рентгенограмма органов грудной полости. Прямая проекция. Варианты формы и положения сердца. A, B – косое расположение. C – вертикальное расположение. D – горизонтальное расположение

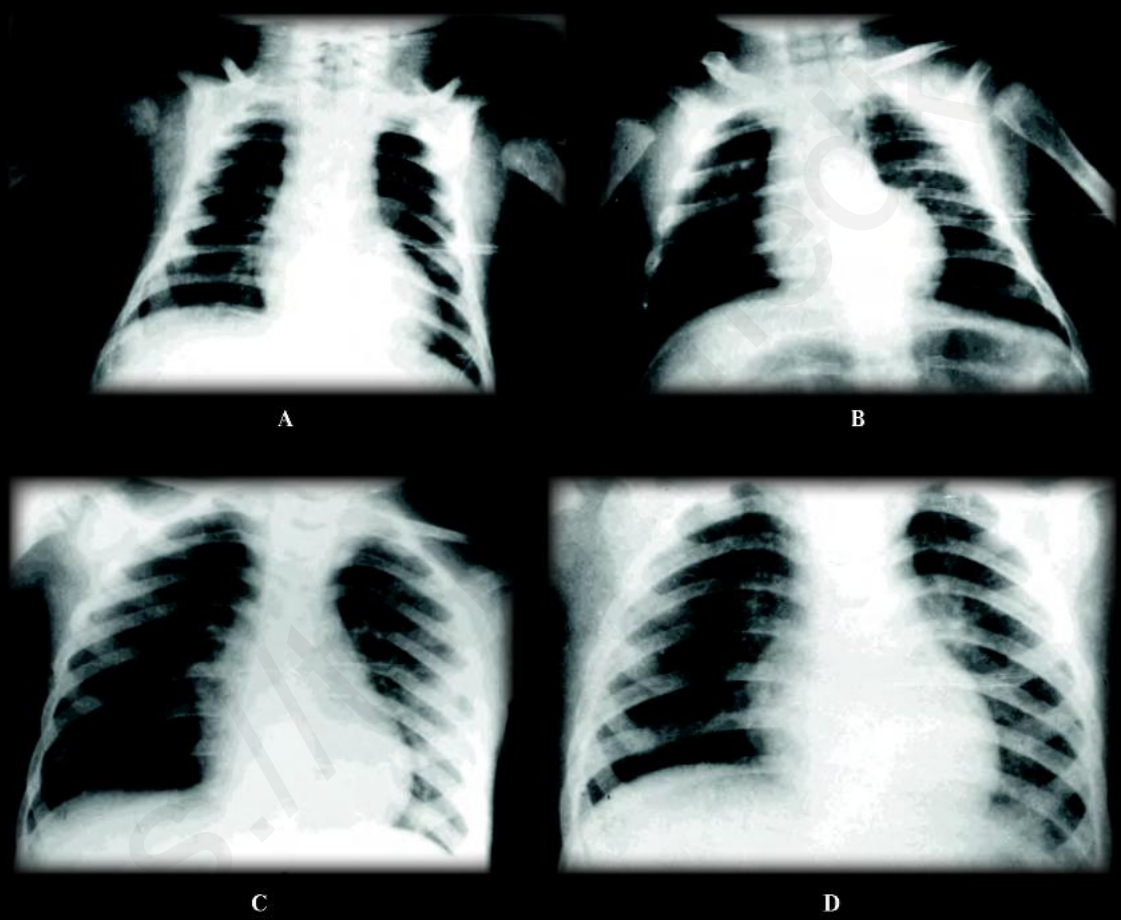

Рис. 6-79. Возрастные особенности расположения сердца.
A – двухмесячный ребёнок. B – трёхмесячный ребёнок. C – трёхлетний ребёнок. D – шестилетний ребёнок

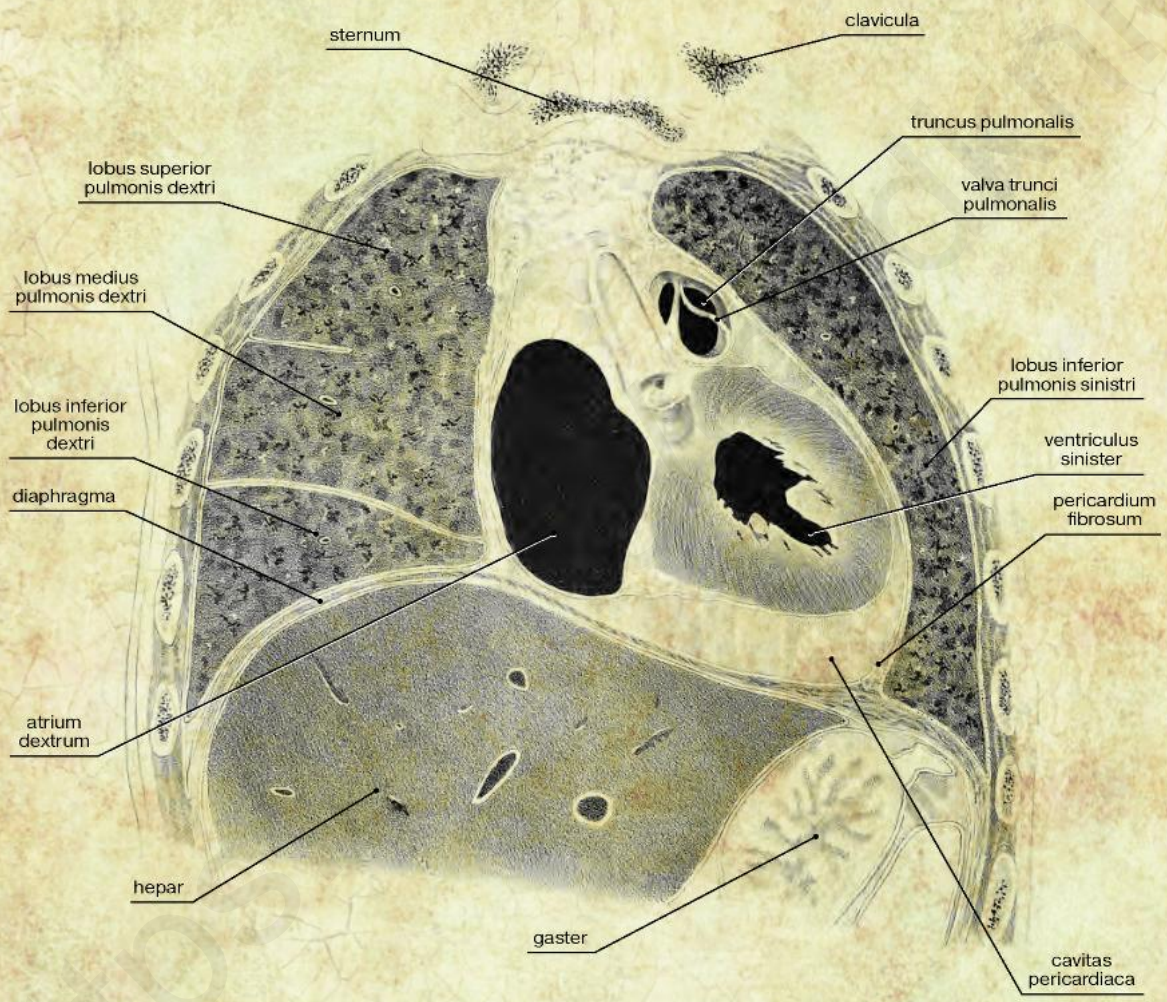

Рис. 6-80. Сердце на фронтальном распиле груди. Рисунок с препарата Н.И. Пирогова

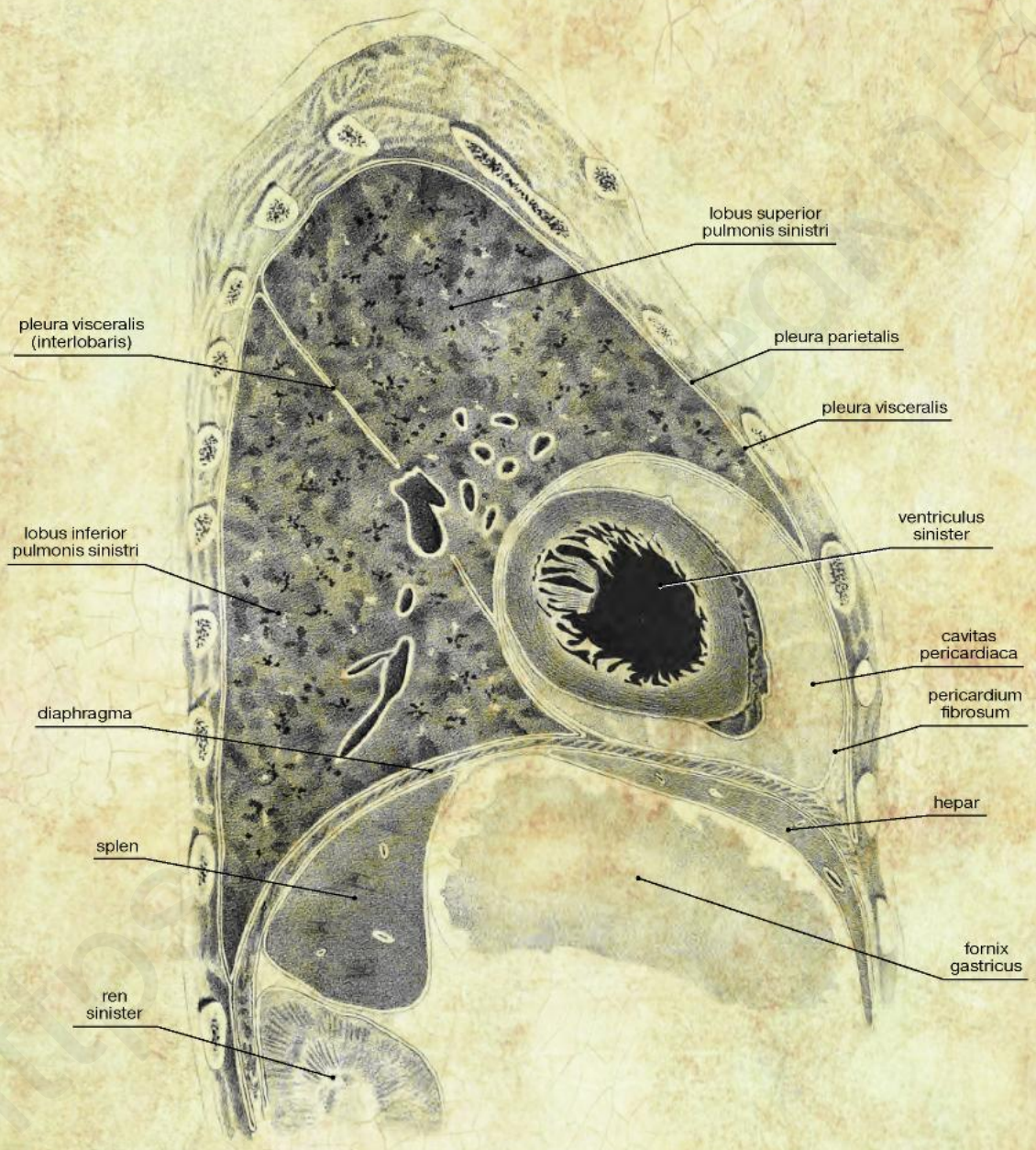

Рис. 6-81. Сагиттальный распил груди по левой парастернальной линии. Рисунок с препарата Н.И. Пирогова

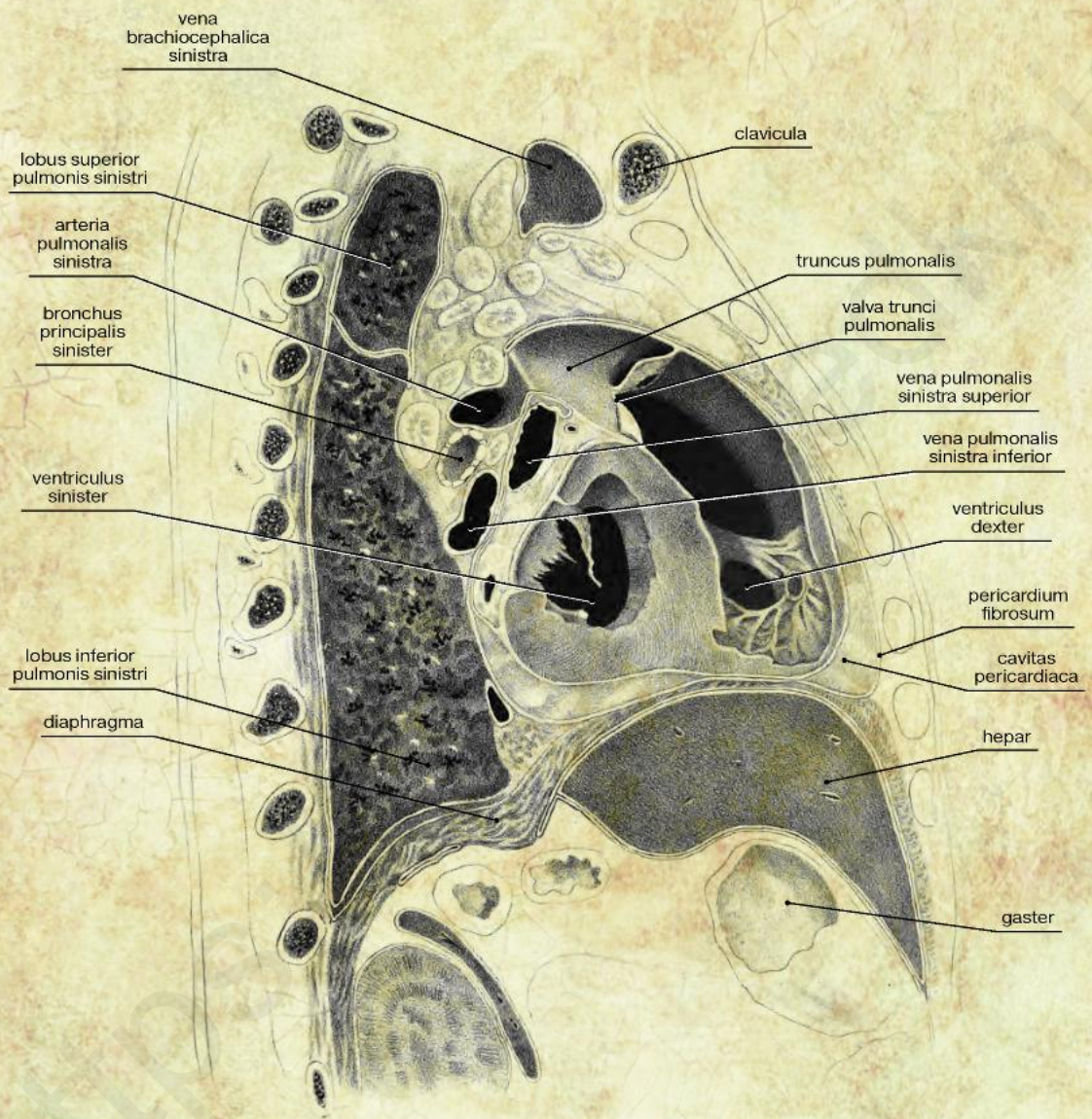

Рис. 6-82. Сердце на сагиттальном распиле груди по левой грудинной линии. Рисунок с препарата Н.И. Пирогова

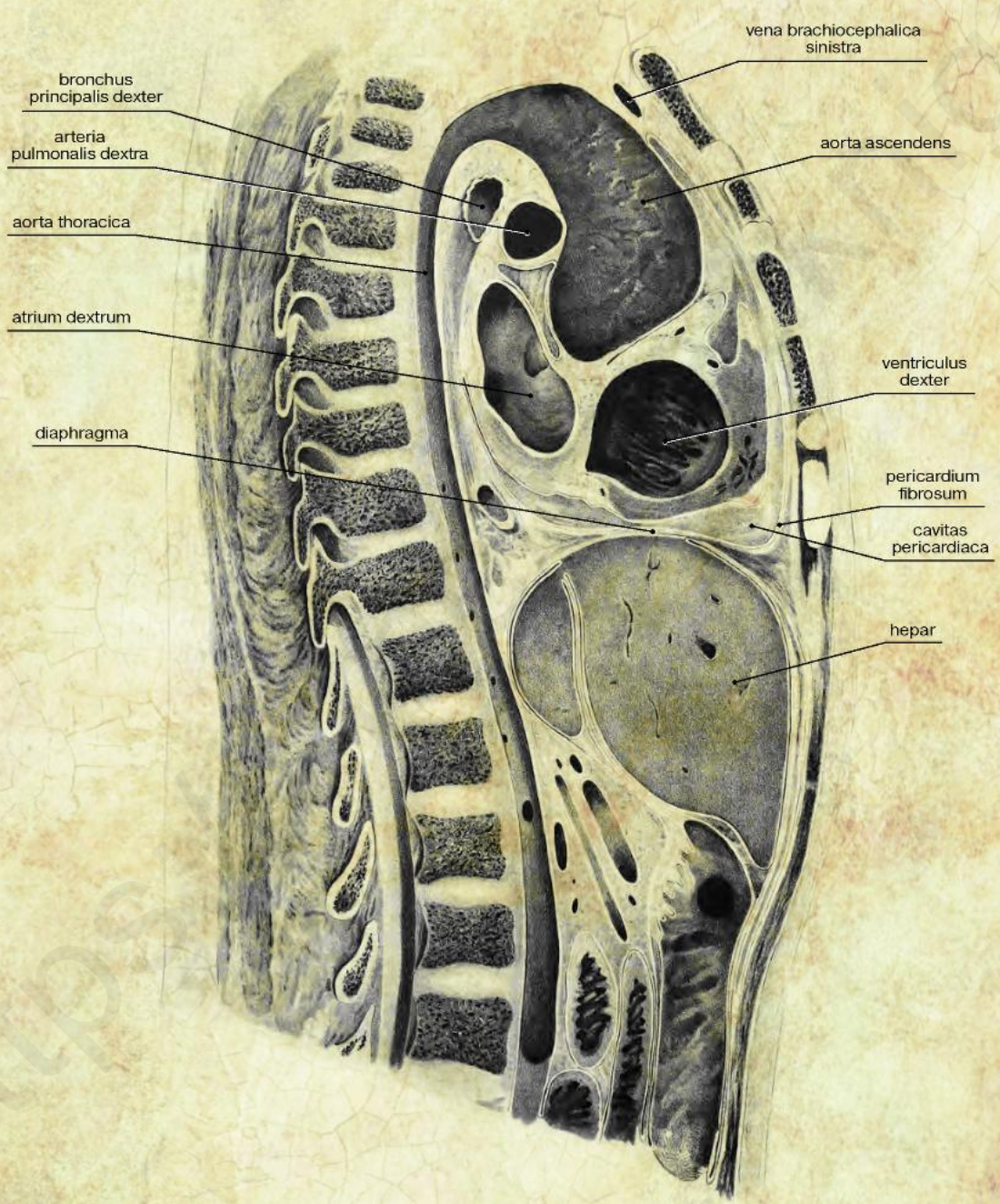

Рис. 6-83. Сердце на сагиттальном распиле груди по правой грудинной линии. Рисунок с препарата Н.И. Пирогова

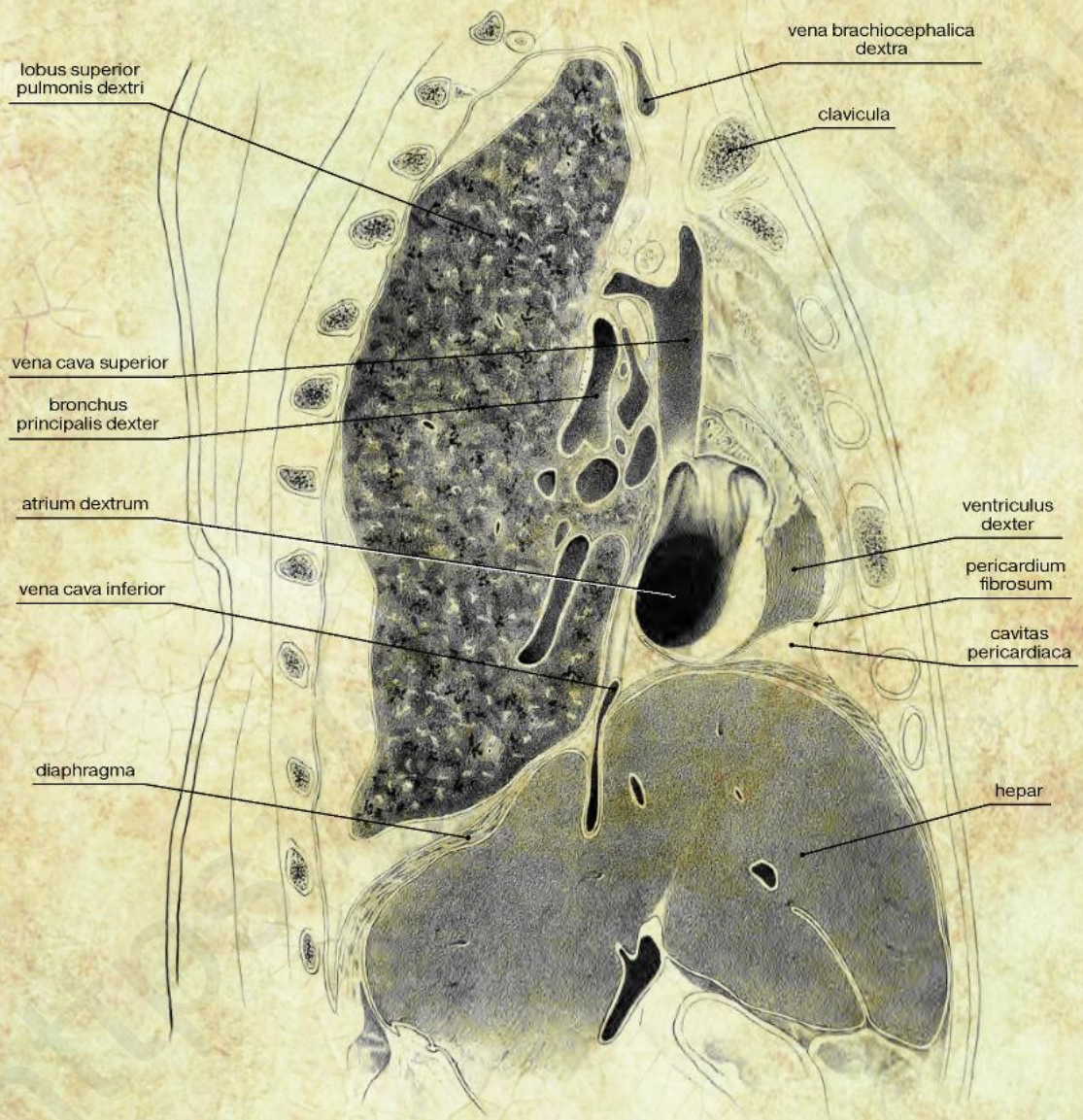

Рис. 6-84. Сердце на сагиттальном распиле груди на 1 см кнаружи от правого края грудины. Рисунок с препарата Н.И. Пирогова

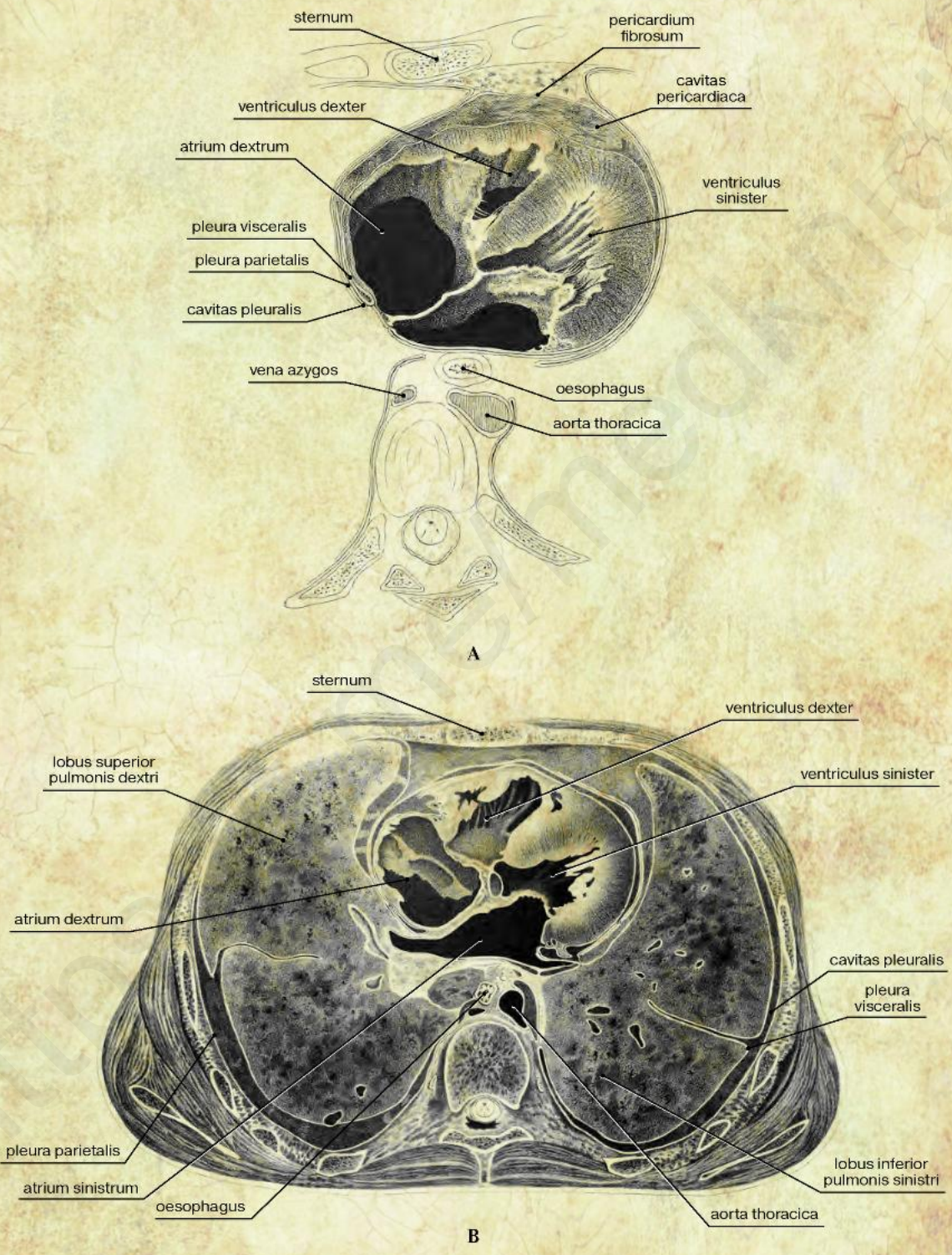

Рис. 6-85. Основание сердца на поперечном распиле. А – изолированное средостение. В – поперечный распил груди. Рисунок с препарата Н.И.Пирогова

Сердце на томограммах груди

Латинские термины	Эквиваленты	
	Русскоязычные	Англоязычные
Aorta ascendens	Восходящая аорта	Ascending aorta
Aorta thoracica	Грудная аорта	Thoracic aorta
A. coronaria sinistra	Левая венечная артерия	Left coronary artery
A. pulmonalis dextra	Правая лёгочная артерия	Right pulmonary artery
A. pulmonalis sinistra	Левая лёгочная артерия	Left pulmonary artery
Atrium cordis dextrum	Правое предсердие	Right atrium
Atrium cordis sinistrum	Левое предсердие	Left atrium
Bronchus lobaris inferior dexter	Правый нижний долевой бронх	Right inferior lobar bronchus
Bronchus lobaris inferior sinister	Левый нижний долевой бронх	Left inferior lobar bronchus
Bronchus lobaris superior sinister	Левый верхний долевой бронх	Left superior lobar bronchus
Bronchus principalis sinister	Левый главный бронх	Left main bronchus
Hepar	Печень	Liver
Oesophagus	Пищевод	Oesophagus
Pulmo	Лёгкое	Lung
Pulmo sinister	Левое лёгкое	Left lung
Septum interatriale	Межпредсердная перегородка	Interatrial septum
Septum interventriculare	Межжелудочковая перегородка	Interventricular septum
Sternum	Грудина	Sternum
Truncus pulmonalis	Лёгочный ствол	Pulmonary trunk
V. azygos	Непарная вена	Azygos vein
V. cava superior	Верхняя полая вена	Superior vena cava
V. pulmonalis dextra inferior	Нижняя правая лёгочная вена	Right inferior pulmonary vein
V. pulmonalis dextra superior	Верхняя правая лёгочная вена	Right superior pulmonary vein
V. pulmonalis sinistra inferior	Нижняя левая лёгочная вена	Left inferior pulmonary vein
V. pulmonalis sinistra superior	Верхняя левая лёгочная вена	Left superior pulmonary vein
Ventriculus cordis dexter	Правый желудочек сердца	Right ventricle
Ventriculus cordis sinister	Левый желудочек сердца	Left ventricle
Vertebra thoracica	Грудной позвонок	Thoracic vertebra

https://t.me/...

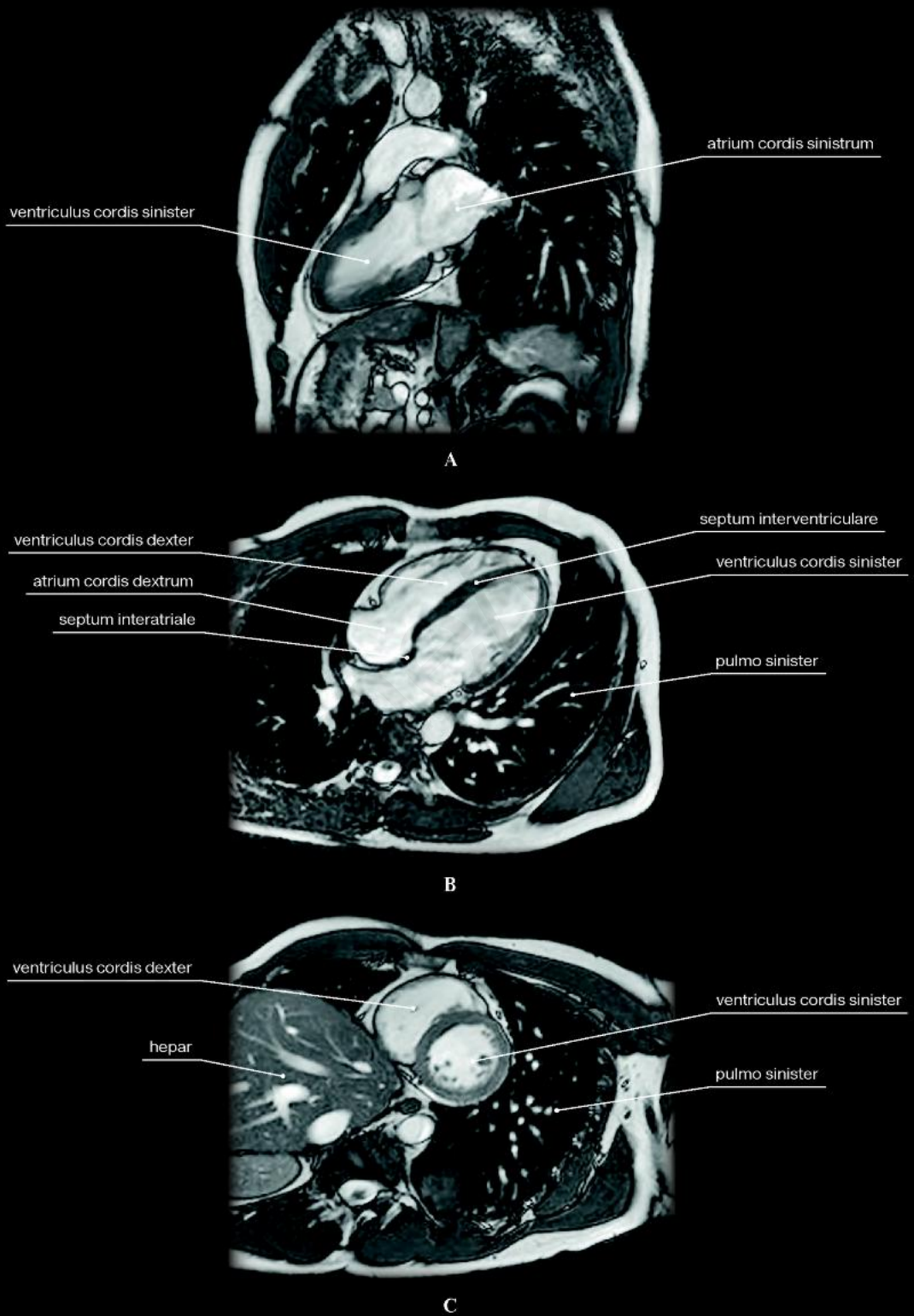

Рис. 6-86. Магнитно-резонансные томограммы сердца. A – сагиттальная проекция. B – проекция, совмещённая с осью сердца. C – горизонтальная проекция

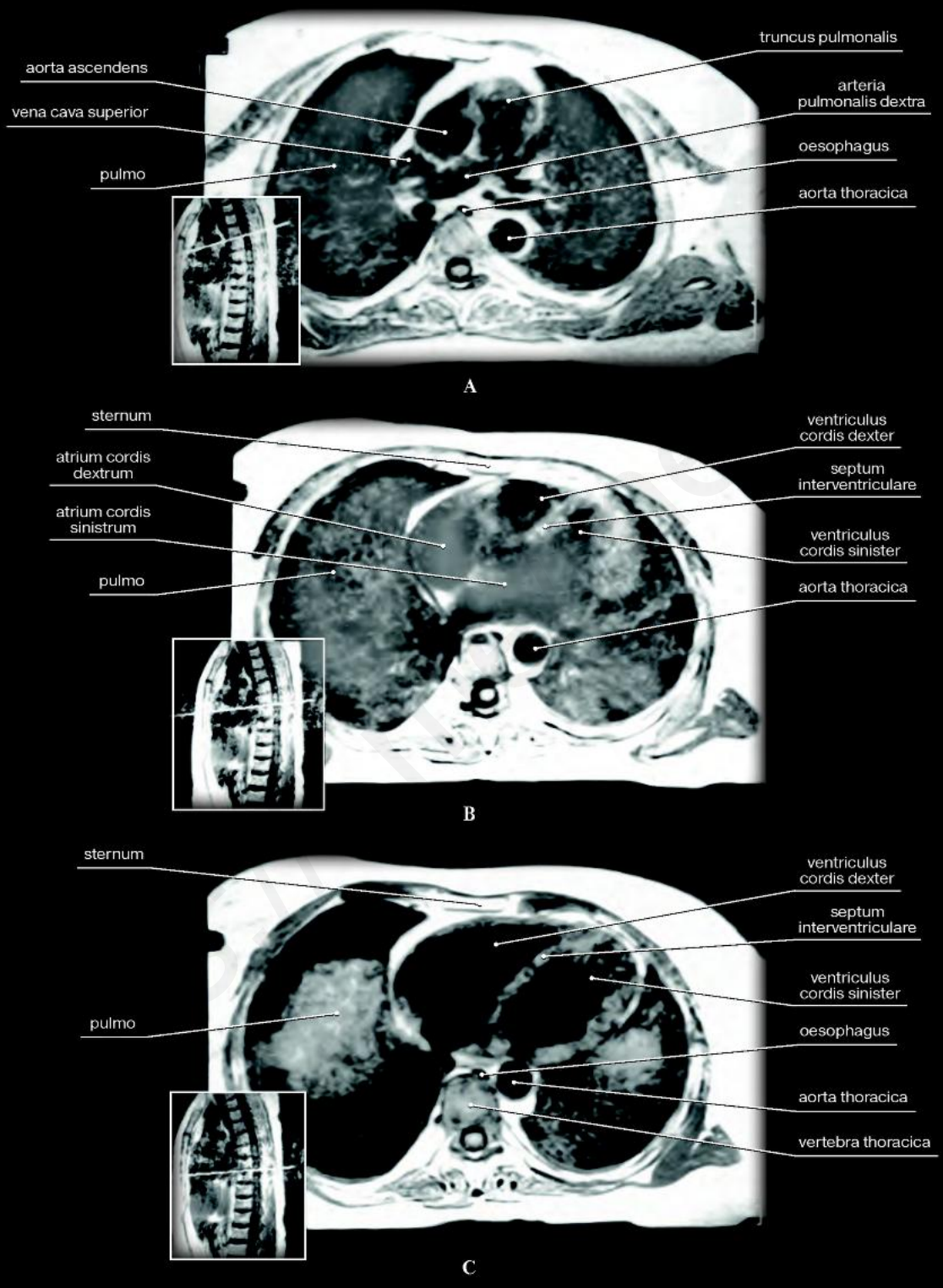

Рис. 6-87. Магнитно-резонансные томограммы сердца. Поперечные (аксиальные) срезы. A – уровень межпозвоночного диска T_V–T_{VI}. B – уровень межпозвоночного диска T_{VII}–T_{VIII}. C – уровень межпозвоночного диска T_{VIII}–T_{IX}

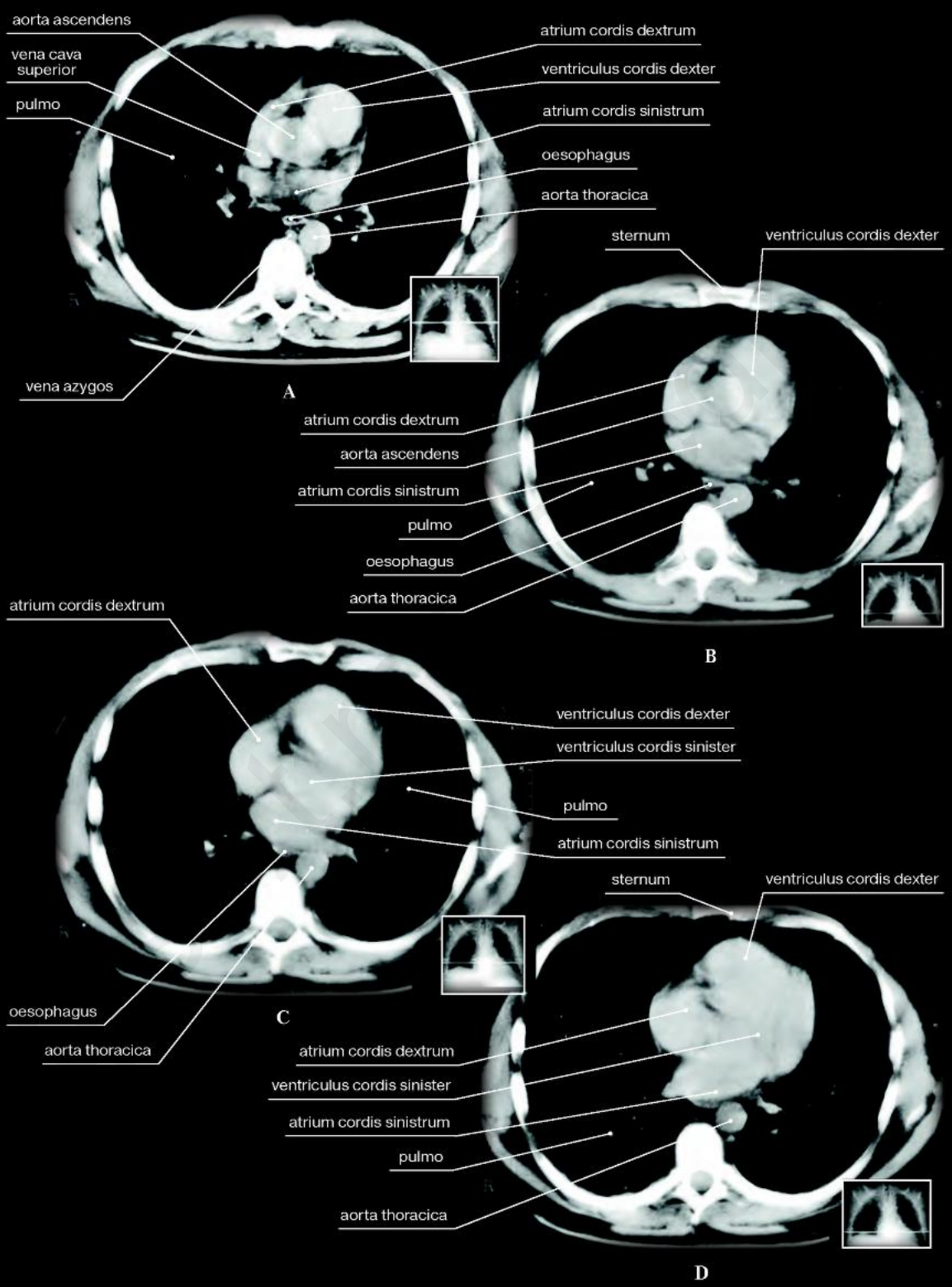

Рис. 6-88. Рентгеновские компьютерные томограммы сердца. Послойные (A, B, C, D) поперечные (аксиальные) срезы шагом 10 мм

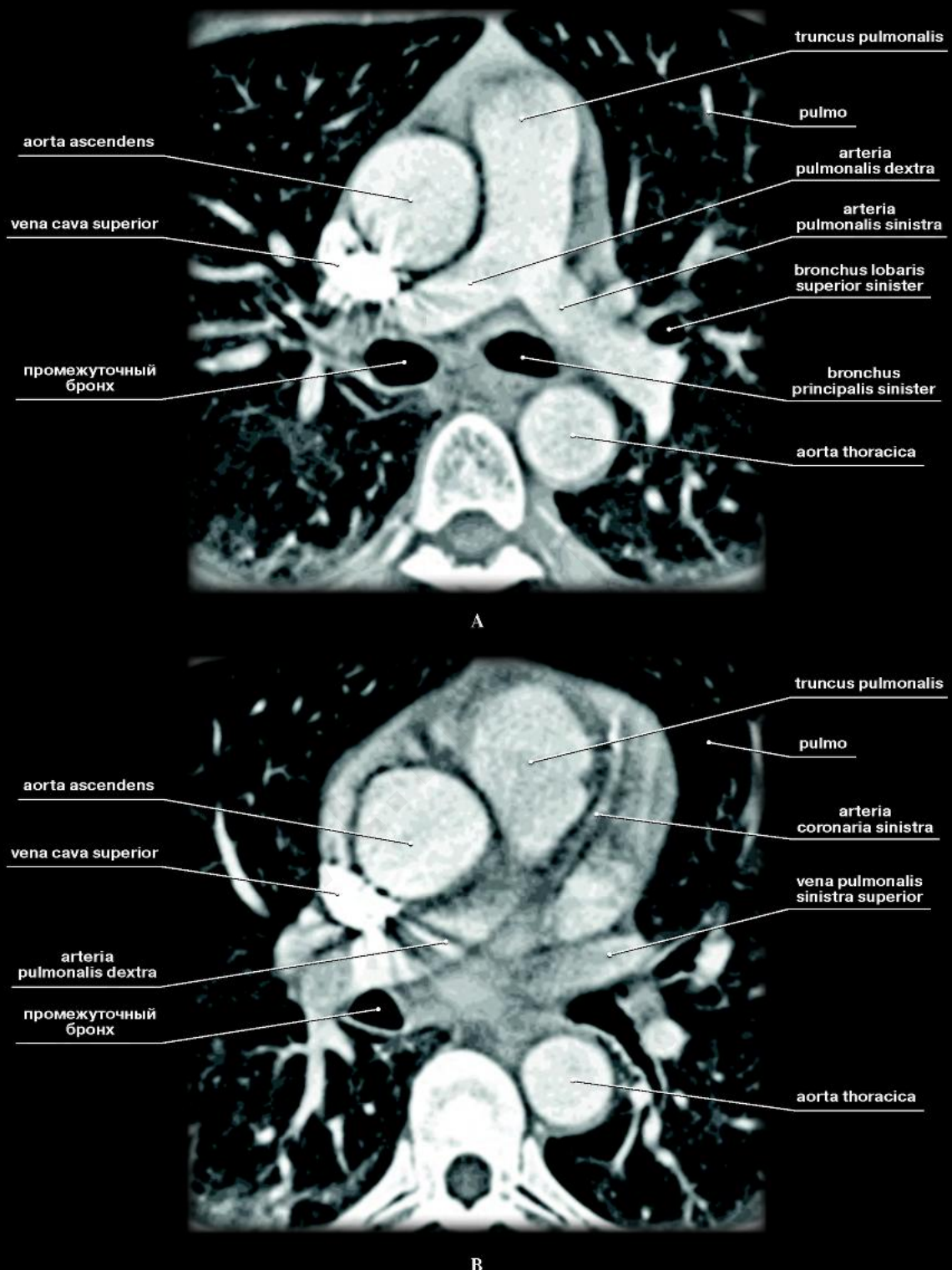

Рис. 6-89. Сердце на рентгеновских компьютерных томограммах груди с контрастированием сосудов. А – уровень бифуркации лёгочного ствола. В – уровень деления левого главного бронха

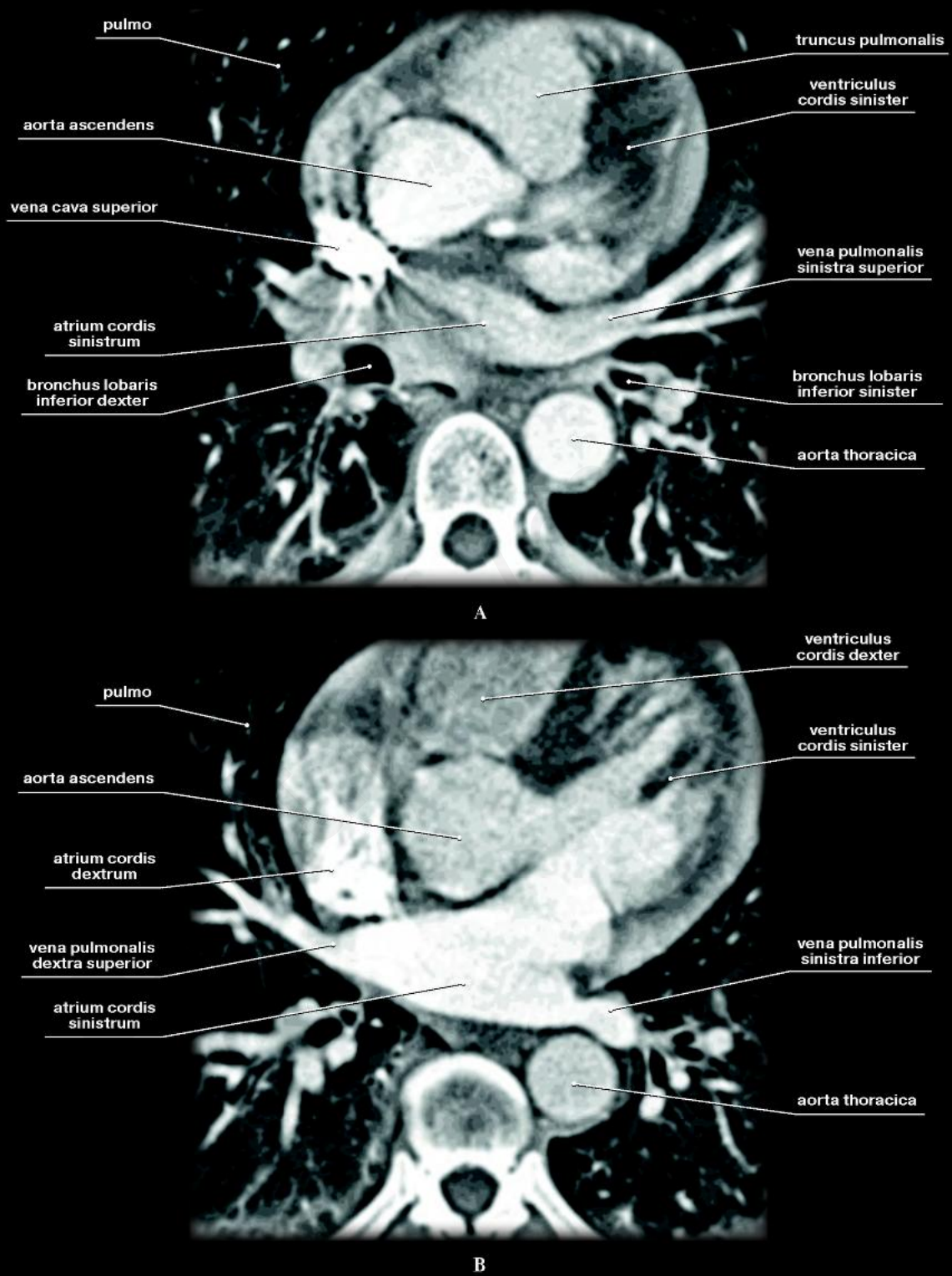

Рис. 6-90. Сердце на рентгеновских компьютерных томограммах груди с контрастированием сосудов. А – уровень устья левой верхней лёгочной вены. В – уровень правой верхней лёгочной вены

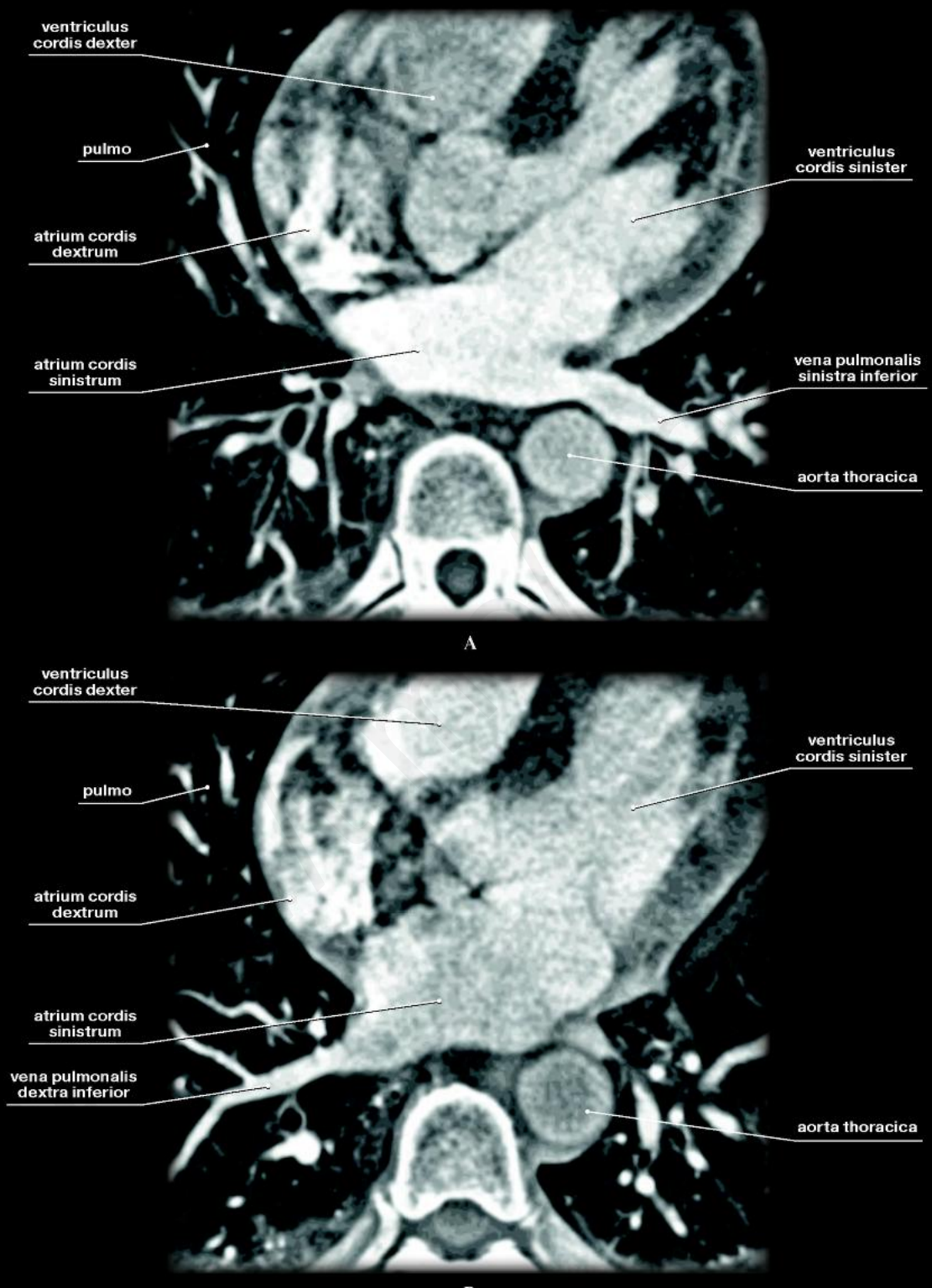

Рис. 6-91. Сердце на рентгеновских компьютерных томограммах груди с контрастированием сосудов. А – уровень левой нижней лёгочной вены. В – уровень правой нижней лёгочной вены

ОРГАНЫ ДЫХАНИЯ

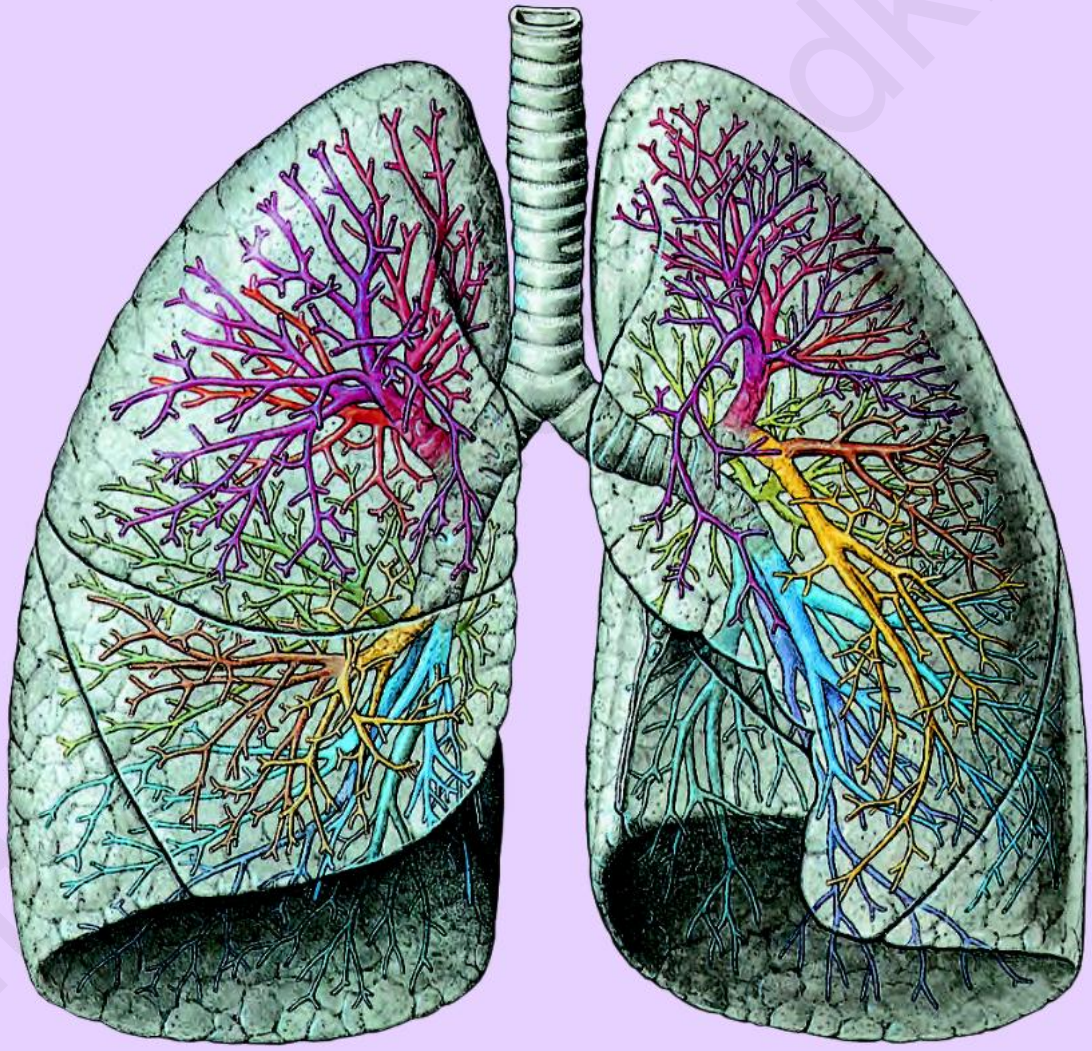

Топография и строение органов дыхания

Латинские термины	Эквиваленты	
	Русскоязычные	Англоязычные
A. carotis communis sinistra	Левая общая сонная артерия	Left common carotid artery
A. pericardiacophrenica (a. thoracica interna)	Перикардодиафрагмальная артерия (внутренняя грудная артерия)	Pericardiacophrenic artery (internal thoracic artery)
A. pulmonalis dextra	Правая лёгочная артерия	Right pulmonary artery
A. pulmonalis sinistra	Левая лёгочная артерия	Left pulmonary artery
A. subclavia sinistra	Левая подключичная артерия	Left subclavian artery
Aorta thoracica	Грудная аорта	Thoracic aorta
Arcus aortae	Дуга аорты	Arch of aorta
Arcus cartilaginis cricoideae	Дуга перстневидного хряща	Arch of cricoid cartilage
Bifurcatio tracheae	Бифуркация трахеи	Tracheal bifurcation
Bronchus lobaris inferior dexter	Правый нижний долевой бронх	Right inferior lobar bronchus
Bronchus lobaris inferior sinister	Левый нижний долевой бронх	Left inferior lobar bronchus
Bronchus lobaris medius dexter	Правый средний долевой бронх	Right middle lobar bronchus
Bronchus lobaris superior dexter	Правый верхний долевой бронх	Right superior lobar bronchus
Bronchus lobaris superior sinister	Левый верхний долевой бронх	Left superior lobar bronchus
Bronchus principalis dexter	Правый главный бронх	Right main bronchus
Bronchus principalis sinister	Левый главный бронх	Left main bronchus
Carina tracheae	Киль трахеи	Carina of trachea
Cartilagines bronchiales	Хрящи бронхов	Broncheal cartilages
Cartilagines tracheales	Хрящи трахеи	Tracheal cartilages
Clavicula	Ключица	Clavicle
Costa I	Первое ребро	Rib I
Cupula pleurae	Купол плевры	Cervical pleura
Diaphragma	Диафрагма	Diaphragm
Glandulae tracheales	Железы трахеи	Tracheal glands
Lamina cartilaginis cricoideae	Пластинка перстневидного хряща	Lamina of cricoid cartilage
Lamina cartilaginis thyroideae	Пластинка щитовидного хряща	Lamina of thyroid cartilage
Ligamentum arteriosum	Артериальная связка	Ligamentum arteriosum
Ligg. anularia	Кольцевые связки	Anular ligaments
M. trachealis	Мышца трахеи	Trachealis
Oesophagus	Пищевод	Oesophagus
Paries membranaceus tracheae	Перепончатая стенка трахеи	Membranous wall of trachea
Pericardium fibrosum	Фиброзный перикард	Fibrous pericardium
Pleura parietalis, pars costalis	Париетальная плевра, рёберная часть	Parietal pleura, costal part
Pleura parietalis, pars mediastinalis	Париетальная плевра, средостенная часть	Parietal pleura, mediastinal part
Pulmo dexter	Правое лёгкое	Right lung
Pulmo sinister	Левое лёгкое	Left lung
Thymus	Тимус	Thymus
Trachea	Трахея	Trachea
Truncus brachiocephalicus	Плечеголовной ствол	Brachiocephalic trunk
Truncus pulmonalis	Лёгочный ствол	Pulmonary trunk
Tunica mucosa	Слизистая оболочка	Mucosa
V. brachiocephalica dextra	Правая плечеголовная вена	Right brachiocephalic vein
V. brachiocephalica sinistra	Левая плечеголовная вена	left brachiocephalic vein
V. cava superior	Верхняя полая вена	Superior vena cava
V. pulmonalis inferior dextra	Правая нижняя лёгочная вена	Right inferior pulmonary vein
V. pulmonalis inferior sinistra	Левая нижняя лёгочная вена	Left inferior pulmonary vein
V. pulmonalis superior dextra	Правая верхняя лёгочная вена	Right superior pulmonary vein
V. pulmonalis superior sinistra	Левая верхняя лёгочная вена	Left superior pulmonary vein

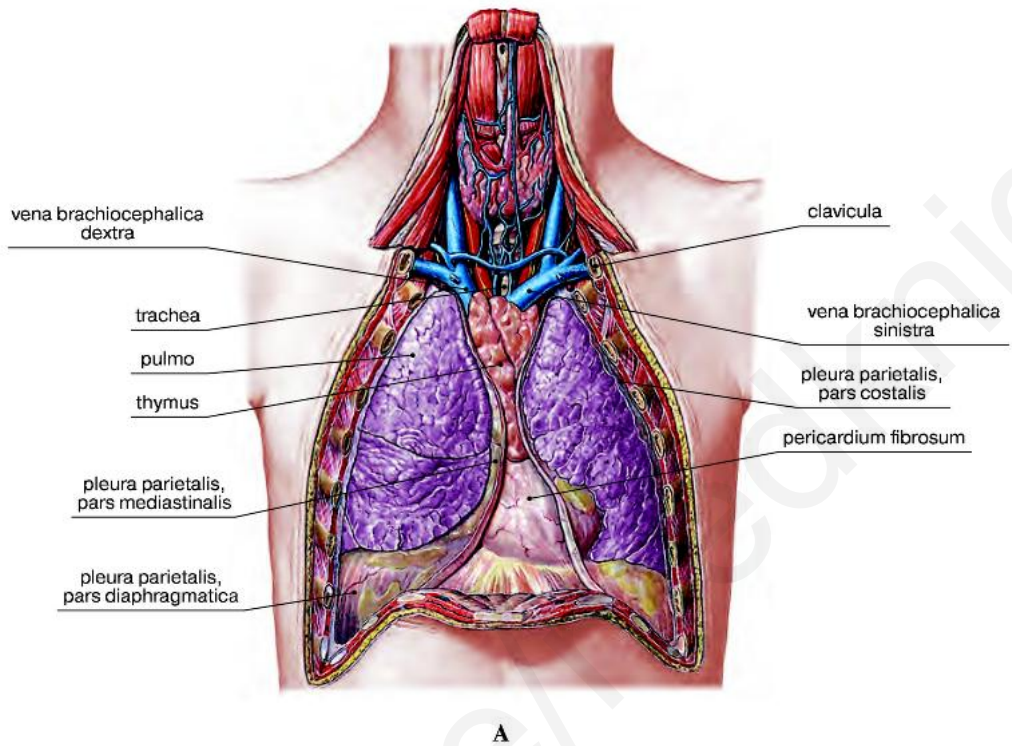

A

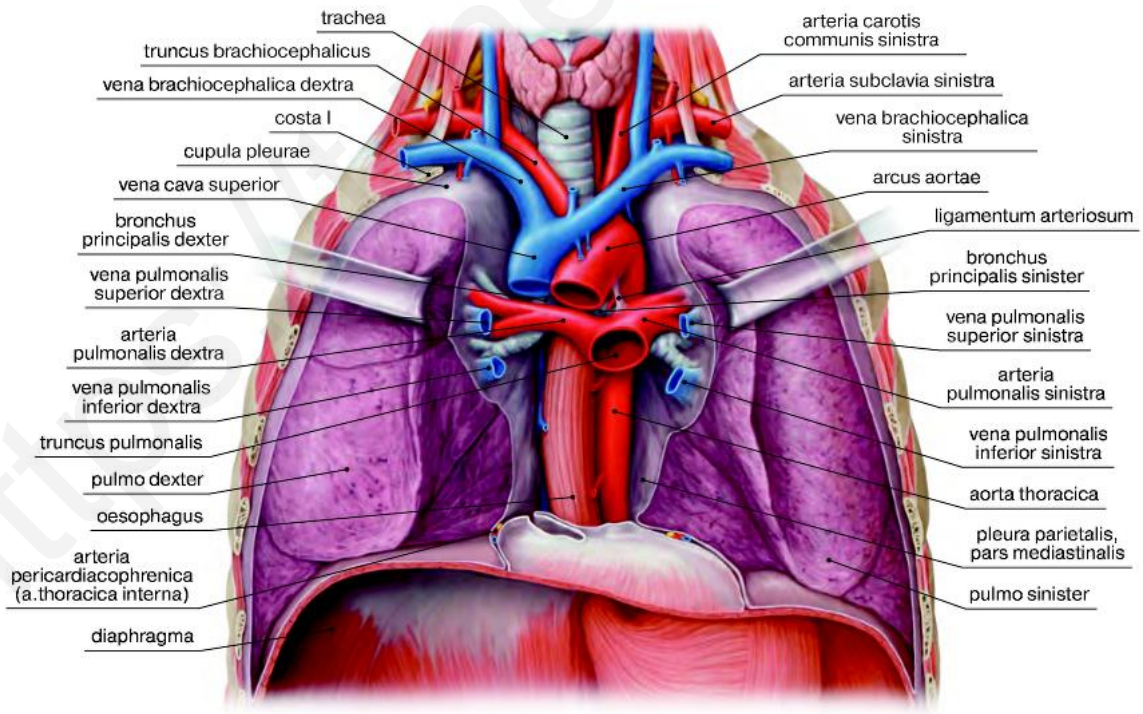

B

Рис. 6-92. Положение трахеи и лёгких. А – грудная полость (вид спереди после удаления передней грудной стенки). В – лёгкие, трахея, главные бронхи, сердце и крупные сосуды (после удаления сердца с перикардом и тимуса)

Шейная часть трахеи
- 6–8 колец

Грудная часть трахеи
- 10–12 колец

Скелетотопия трахеи
- C_{VI} – переход гортани в трахею
- T_{II} – переход шейной части трахеи в грудную
- T_{V} – бифуркация трахеи

Характеристика главных бронхов	
Правый	**Левый**
Шире	Уже
Короче	Длиннее
Непосредственное продолжение трахеи	Отходит под большим углом от трахеи
Отходят три долевых бронха	Отходят два долевых бронха

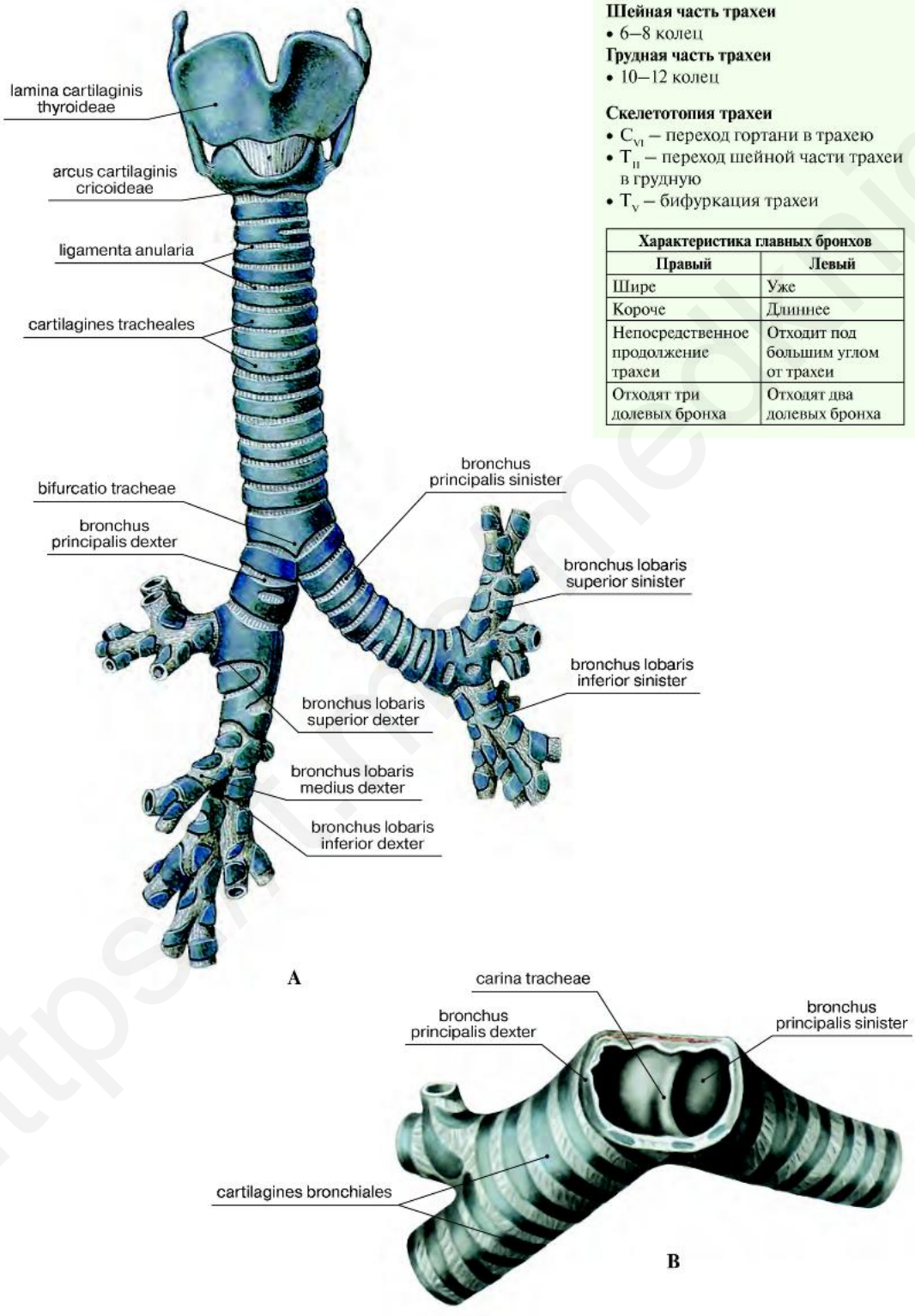

Рис. 6-93. Наружное строение трахеи и бронхов (А); бифуркация трахеи (В)

https://t.me/medknigi

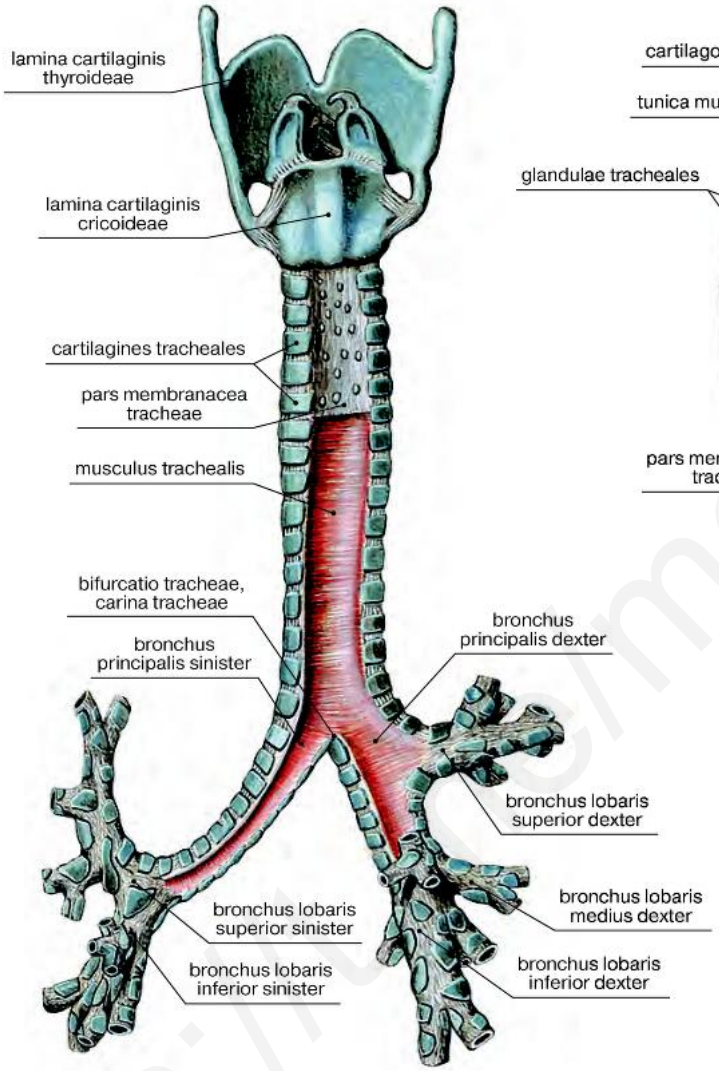

A

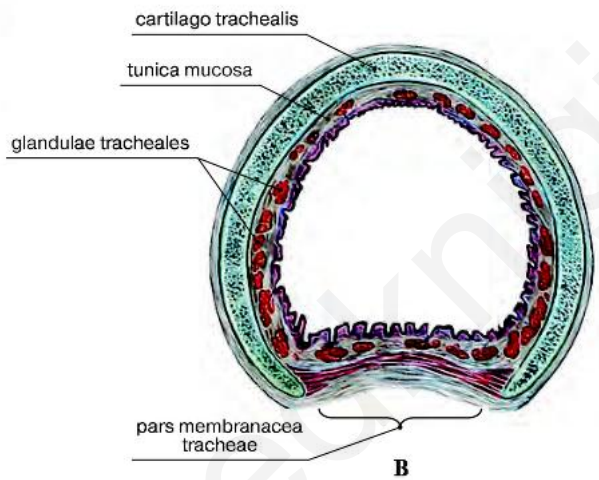

B

Рис. 6-94. Внутреннее строение трахеи. А – оболочки трахеи и бронхов. Задняя стенка вскрыта. В – строение стенки трахеи на поперечном срезе

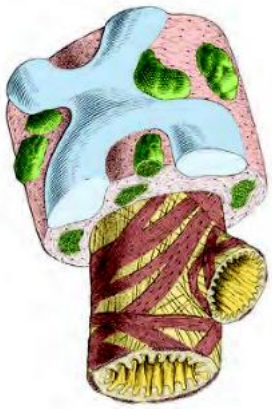

Рис. 6-95. Спиралевидный ход мышечных пучков бронхов

Сосуды и нервы органов дыхания

Латинские термины	Эквиваленты	
	Русскоязычные	Англоязычные
A. carotis communis sinistra	Левая общая сонная артерия	Left common carotid artery
A. subclavia sinistra	Левая подключичная артерия	Left subclavian artery
Aorta thoracica	Грудная аорта	Thoracic aorta
Arcus aortae	Дуга аорты	Arch of aorta
Aa. intercostales posteriores	Задние межрёберные артерии	Posterior intercostal arteries
Bifurcatio tracheae	Бифуркация трахеи	Tracheal bifurcation
Bronchus principalis dexter	Правый главный бронх	Right main bronchus
Bronchus principalis sinister	Левый главный бронх	Left main bronchus
Ganglion cervicale medium	Средний шейный узел	Middle cervical ganglion
Ganglion cervicothoracicum	Шейно-грудной узел	Cervicothoracic ganglion
N. cardiacus cervicalis inferior	Нижний шейный сердечный нерв	Inferior cervical cardiac nerve
N. laryngeus recurrens (n.vagus [X])	Возвратный гортанный нерв (блуждающий нерв [X])	Recurrent laryngeal nerve (vagus nerve [X])
N. laryngeus superior (n.vagus [X])	Верхний гортанный нерв (блуждающий нерв [X])	Superior laryngeal nerve (vagus nerve [X])
N. splanchnicus major	Большой внутренностный нерв	Greater splanchnic nerve
N. vagus [X]	Блуждающий нерв [X]	Vagus nerve [X]
N. vagus [X], rr. bronchiales	Блуждающий нерв [X], бронхиальные ветви	Vagus nerve [X], bronchial branches
N. vagus [X], rr. cardiaci cervicales superiores	Блуждающий нерв [X], верхние шейные сердечные ветви	Vagus nerve [X], superior cervical cardiac branches
N. vagus [X], rr. cardiaci cervicales inferiores	Блуждающий нерв [X], нижние шейные сердечные ветви	Vagus nerve [X], inferior cervical cardiac branches
N. vagus [X], rr. tracheales	Блуждающий нерв [X], трахейные ветви	Vagus nerve [X], tracheal branches
Nucleus posterior nervi vagi	Заднее ядро блуждающего нерва	Posterior nucleus of vagus nerve
Oesophagus	Пищевод	Oesophagus
Plexus pulmonalis	Лёгочное сплетение	Pulmonary plexus
Rr. bronchiales (aorta thoracica)	Бронхиальные ветви (грудная аорта)	Bronchial branches (thoracic aorta)
Rr. cardiaci thoracici	Грудные сердечные ветви	Thoracic cardiac branches
Rr. oesophageales (aorta thoracica)	Пищеводные ветви (грудная аорта)	Oesophageal branches (thoracic aorta)
Trachea	Трахея	Trachea
Truncus brachiocephalicus	Плечеголовной ствол	Brachiocephalic trunk
Truncus sympathicus	Симпатический ствол	Sympathetic trunk
Truncus sympathicus, rr. bronchiales	Симпатический ствол, бронхиальные ветви	Sympathetic trunk, bronchial branches
Truncus sympathicus, rr. pulmonales thoracici	Симпатический ствол, грудные лёгочные ветви	Sympathetic trunk, thoracic pulmonal branches
Truncus sympathicus, rr. tracheales	Симпатический ствол, трахейные ветви	Sympathetic trunk, tracheal branches
Truncus sympathicus, r. laryngopharyngeus	Симпатический ствол, гортанно-глоточная ветвь	Sympathetic trunk, laryngopharyngeal branch

https://t.me/medknigi

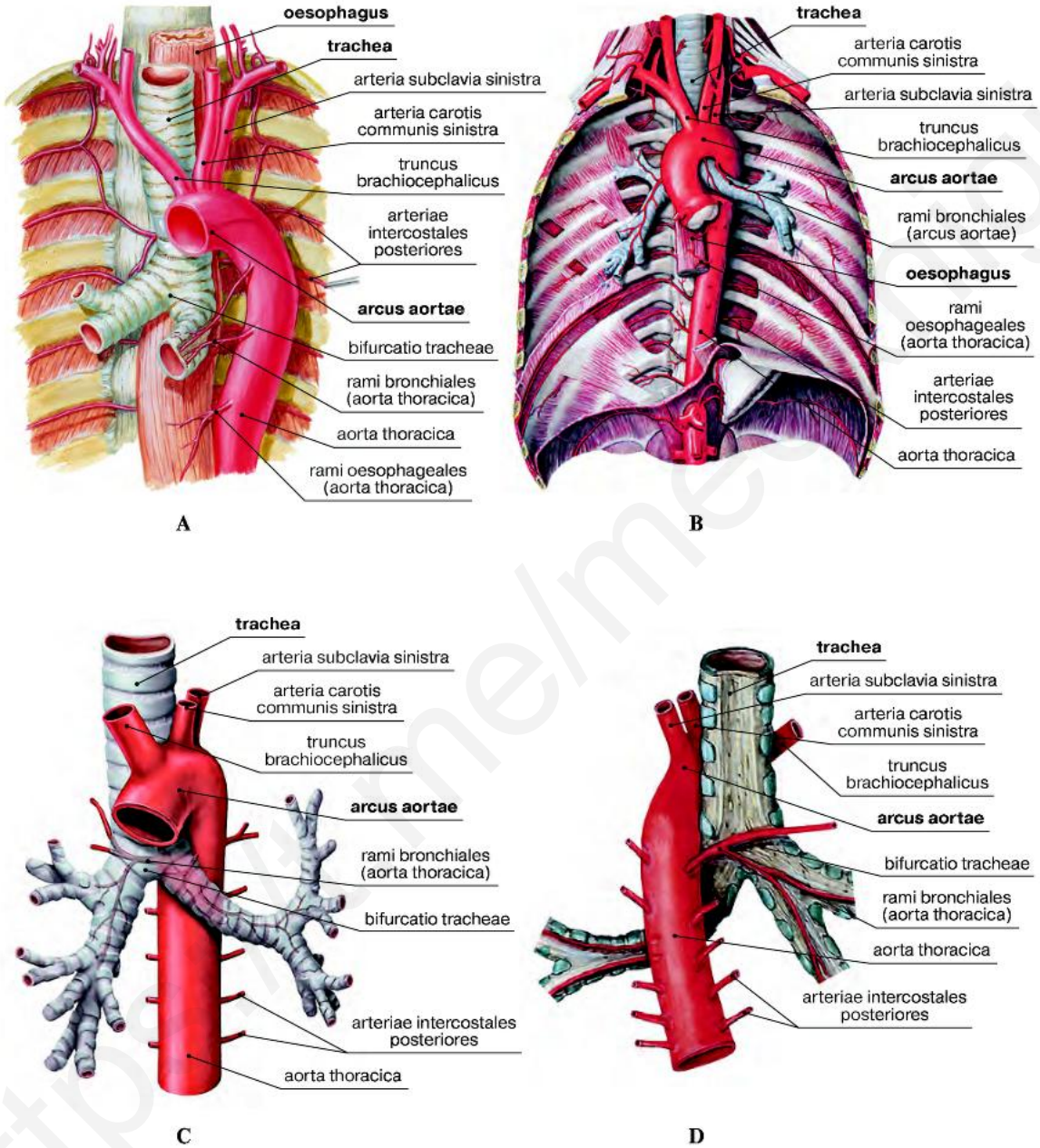

Рис. 6-96. Артерии трахеи и бронхов спереди (A, B, C) и сзади (D).

Трахею и бронхи кровоснабжают:

- нижние щитовидные артерии – трахеальные ветви;
- внутренние грудные артерии – трахеальные, бронхиальные, средостенные ветви;
- грудная аорта – бронхиальные ветви.

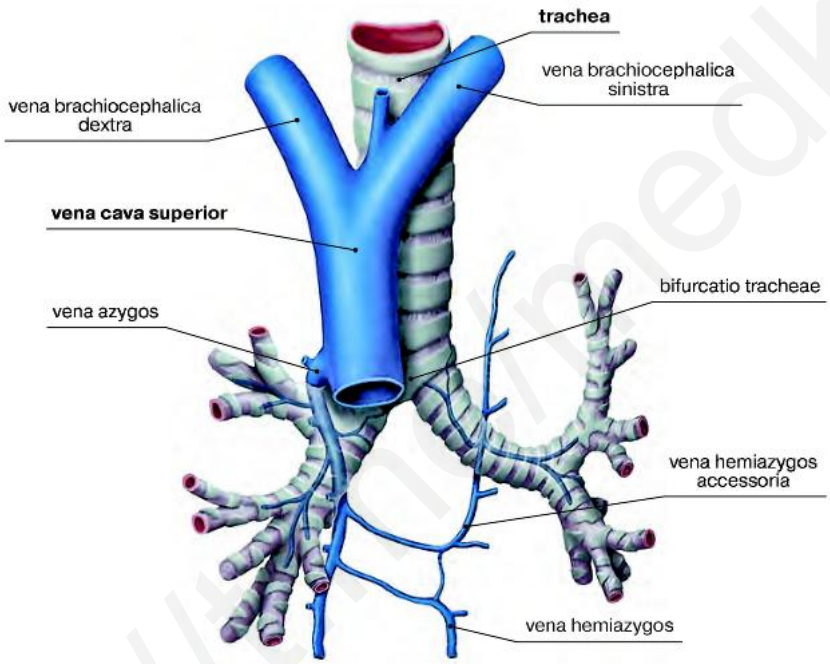

Рис. 6-97. Вены бронхов.

Венозная кровь от трахеи оттекает в плечеголовные вены.
Венозная кровь от трахеи и бронхов оттекает в непарную и добавочную полунепарную вены.

https://t.me/medknigi

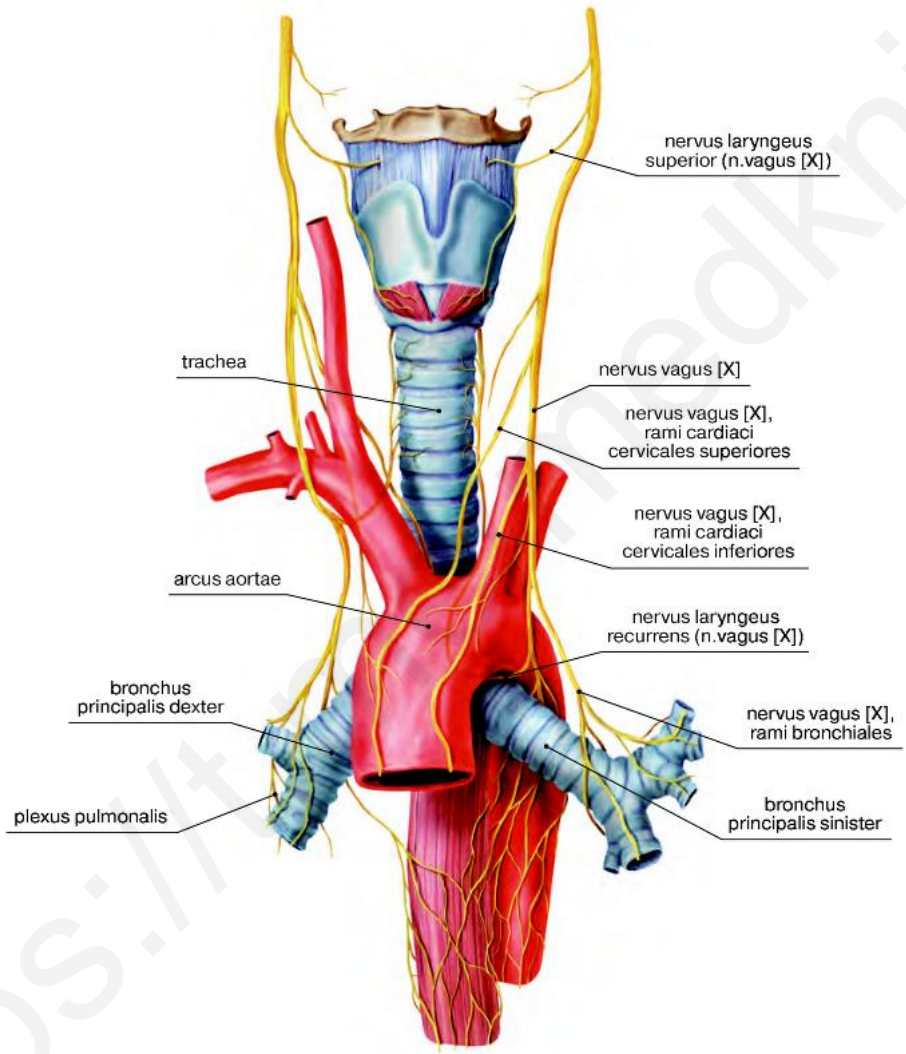

Рис. 6-98. Участие блуждающих нервов в формировании лёгочного сплетения

https://t.me/medknigi

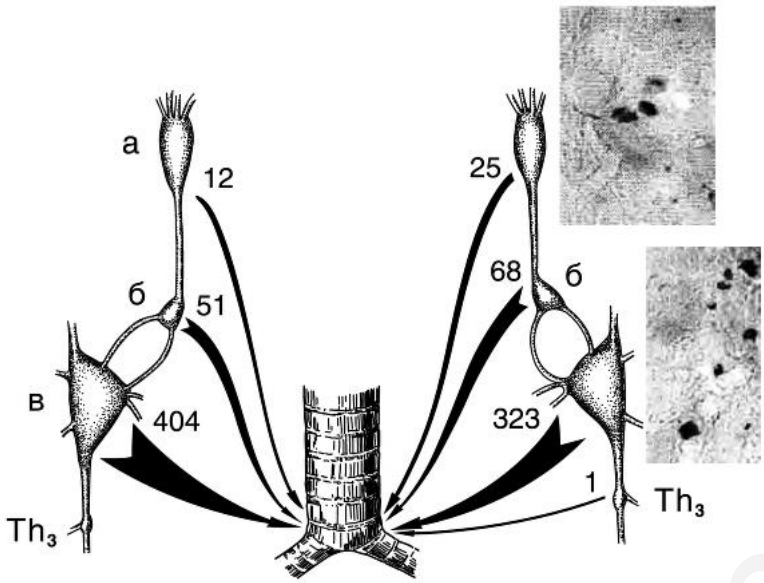

а – краниальный шейный симпатический узел

б – средний шейный симпатический узел

в – шейно-грудной симпатический узел

Th_3 –третий грудной симпатический узел

Рис. 6-99. Участие нейронов симпатических узлов в иннервации трахеи кошки
(по данным доцента А.А. Стрелкова. Метод Мезулама: локализация пероксидазы хрена после её инъекции в трахею)

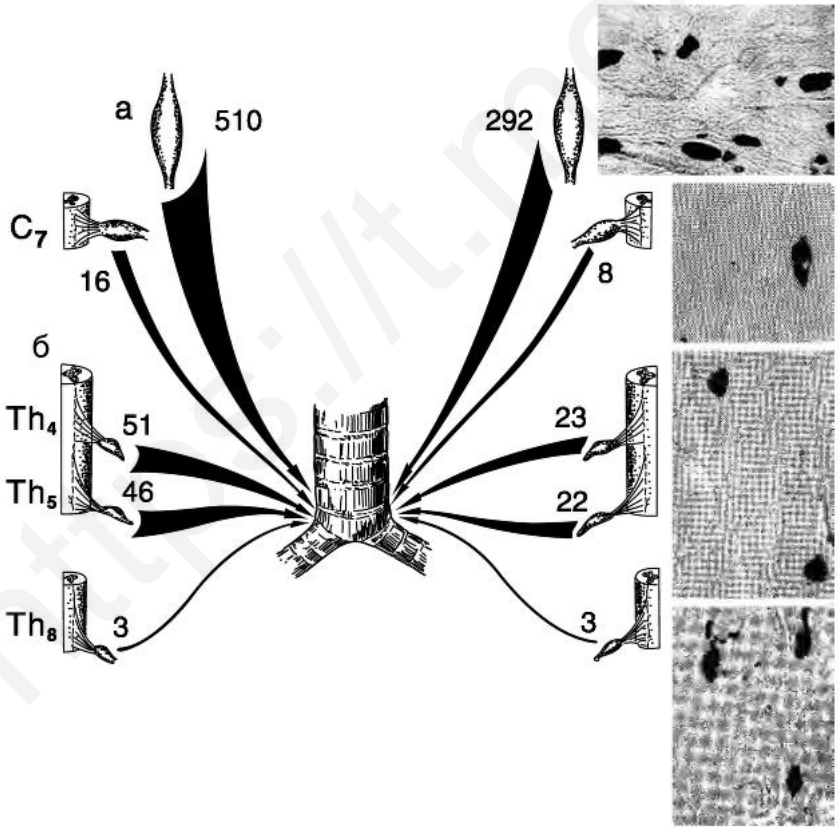

а – каудальный узел блуждающего нерва

б – чувствительные узлы спинномозговых нервов: С – шейный; Th – грудные

Рис. 6-100. Афферентная иннервация трахеи кошки (по данным доцента А.А. Стрелкова. Метод Мезулама: локализация пероксидазы хрена после её инъекции в трахею)

https://t.me/veterinarnaya_kniga

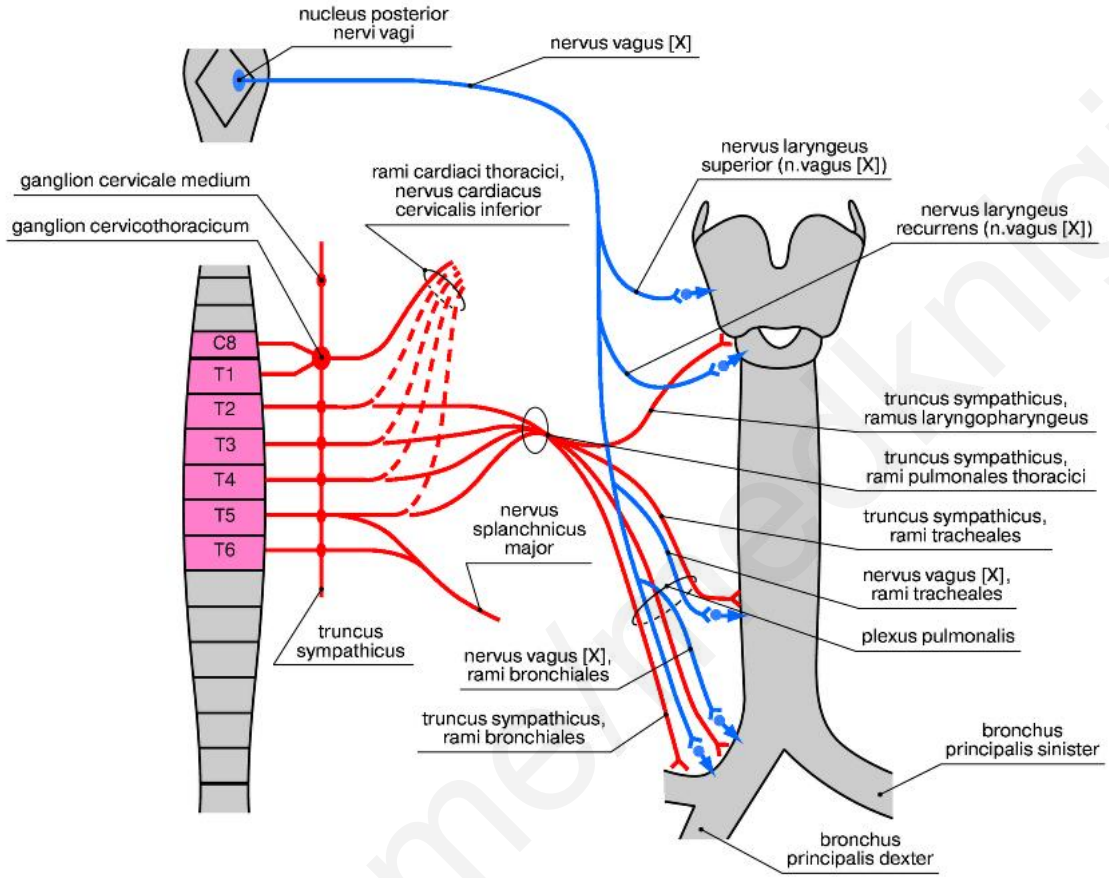

Рис. 6-101. Источники эфферентной иннервации трахеи и бронхов.

Источниками эфферентной иннервации трахеи являются:
- верхние шейные симпатические узлы;
- средние шейные симпатические узлы;
- шейно-грудные симпатические узлы;
- верхние узлы грудного отдела симпатического ствола;
- нижнее слюноотделительное ядро языкоглоточного нерва;
- заднее ядро блуждающего нерва.

Основными ветвями, формирующими сплетение трахеи, являются ветви блуждающих нервов (верхний гортанный нерв, связанный с симпатическими узлами и языкоглоточным нервом, возвратный гортанный нерв, трахейные ветви), а также ветви названных симпатических узлов, достигающие трахею через верхние и средние шейные сердечные нервы, висцеральные ветви либо через соединительные ветви с ветвями блуждающих нервов.

В отечественной литературе можно найти доказательства участия в формировании сплетения трахеи нейронов чревных узлов.

Смешанное автономное сплетение трахеи связано с пищеводным и сердечным сплетениями и продолжается на бронхи, формируя бронхиальные сплетения, которые вместе со сплетением лёгочных сосудов формируют лёгочное сплетение, сопровождающее бронхи и лёгочные артерии.

Центры афферентной иннервации трахеи, бронхов и лёгких расположены в нижних узлах блуждающих нервов и в чувствительных узлах нижних шейных и верхних грудных спинномозговых нервов.

Бронхолёгочные сегменты

Латинские термины	Эквиваленты	
	Русскоязычные	Англоязычные
A. pulmonalis dextra	Правая лёгочная артерия	Right pulmonary artery
A. pulmonalis sinistra	Левая лёгочная артерия	Left pulmonary artery
Apex pulmonis	Верхушка лёгкого	Apex of lung
Basis pulmonis; facies diaphragmatica	Основание лёгкого; диафрагмальная поверхность	Base of lung
Bifurcatio tracheae	Бифуркация трахеи	Tracheal bifurcation
Bronchus segmentalis posterior [BII]	Задний сегментарный бронх [$Б_{II}$]	Posterior segmental bronchus [BII]
Bronchus lingularis inferior [BV]	Нижний язычковый бронх [$Б_{V}$]	Inferior lingular bronchus [BV]
Bronchus lingularis superior [BIV]	Верхний язычковый бронх [$Б_{IV}$]	Superior lingular bronchus [BIV]
Bronchus lobaris inferior dexter	Правый нижний долевой бронх	Right inferior lobar bronchus
Bronchus lobaris inferior sinister	Левый нижний долевой бронх	Left inferior lobar bronchus
Bronchus lobaris medius dexter	Правый среднедолевой бронх	Right middle lobar bronchus
Bronchus lobaris superior dexter	Правый верхний долевой бронх	Right superior lobar bronchus
Bronchus lobaris superior sinister	Левый верхний долевой бронх	Left superior lobar bronchus
Bronchus principalis dexter	Правый главный бронх	Right main bronchus
Bronchus principalis sinister	Левый главный бронх	Left main bronchus
Bronchus segmentalis anterior [BIII]	Передний сегментарный бронх [$Б_{III}$]	Anterior segmental bronchus [BIII]
Bronchus segmentalis apicalis [BI]	Верхушечный сегментарный бронх [$Б_{I}$]	Apical segmental bronchus [BI]
Bronchus segmentalis apicoposterior [BI+II]	Верхушечно-задний сегментарный бронх [$Б_{I+II}$]	Apicoposterior segmental bronchus [BI+II]
Bronchus segmentalis basalis anterior [BVIII]	Передний сегментарный базальный бронх [$Б_{VIII}$]	Anterior basal segmental bronchus [BVIII]
Bronchus segmentalis basalis lateralis [BIX]	Латеральный сегментарный базальный бронх [$Б_{IX}$]	Lateral basal segmental bronchus [BIX]
Bronchus segmentalis basalis medialis [BVII]	Медиальный сегментарный базальный бронх [$Б_{VII}$]	Medial basal segmental bronchus [BVII]
Bronchus segmentalis basalis posterior [BX]	Задний сегментарный базальный бронх [$Б_{X}$]	Posterior basal segmental bronchus [BX]
Bronchus segmentalis lateralis [BIV]	Латеральный сегментарный бронх [$Б_{IV}$]	Lateral segmental bronchus [BIV]
Bronchus segmentalis medialis [BV]	Медиальный сегментарный бронх [$Б_{V}$]	Medial segmental bronchus [BV]
Bronchus segmentalis superior [BVI]	Верхний сегментарный бронх [$Б_{VI}$]	Superior segmental bronchus [BVI]
Fissura obliqua	Косая щель	Oblique fissure
Fissura horizontalis pulmonis dextri	Горизонтальная щель правого лёгкого	Horizontal fissure of right lung
Impressio cardiaca	Сердечное вдавление	Cardiac impression
Impressio oesophagea	Пищеводное вдавление	Oesophageal impression*
Impressio venae azygos	Вдавление непарной вены	Impression of azygos vein*
Incisura cardiaca pulmonis sinistri	Сердечная вырезка левого лёгкого	Cardiac notch of left lung
Ligamentum pulmonale	Лёгочная связка	Pulmonary ligament
Lingula pulmonis sinistri	Язычок левого лёгкого	Lingua of left lung
Lobus inferior	Нижняя доля	Inferior lobe
Lobus medius pulmonis dextri	Средняя доля правого лёгкого	Middle lobe of right lung
Lobus superior	Верхняя доля	Superior lobe
Margo anterior	Передний край	Anterior border
Margo inferior	Нижний край	Inferior border
Radix pulmonis	Корень лёгкого	Root of lung
Sulcus aortae	Борозда аорты	Aortic groove*
Sulcus arteriae subclaviae dextrae	Борозда правой подключичной артерии	Groove of right subclavian artery
Sulcus arteriae subclaviae sinistrae	Борозда левой подключичной артерии	Groove of left subclavian artery
Sulcus venae brachiocephalicae sinistrae	Борозда левой плечеголовной вены	Groove of left brachiocephalic vein
Trachea	Трахея	Trachea
Vv. pulmonales dextrae	Правые лёгочные вены	Right pulmonary veins

* Термины не включены в IAT (2003).

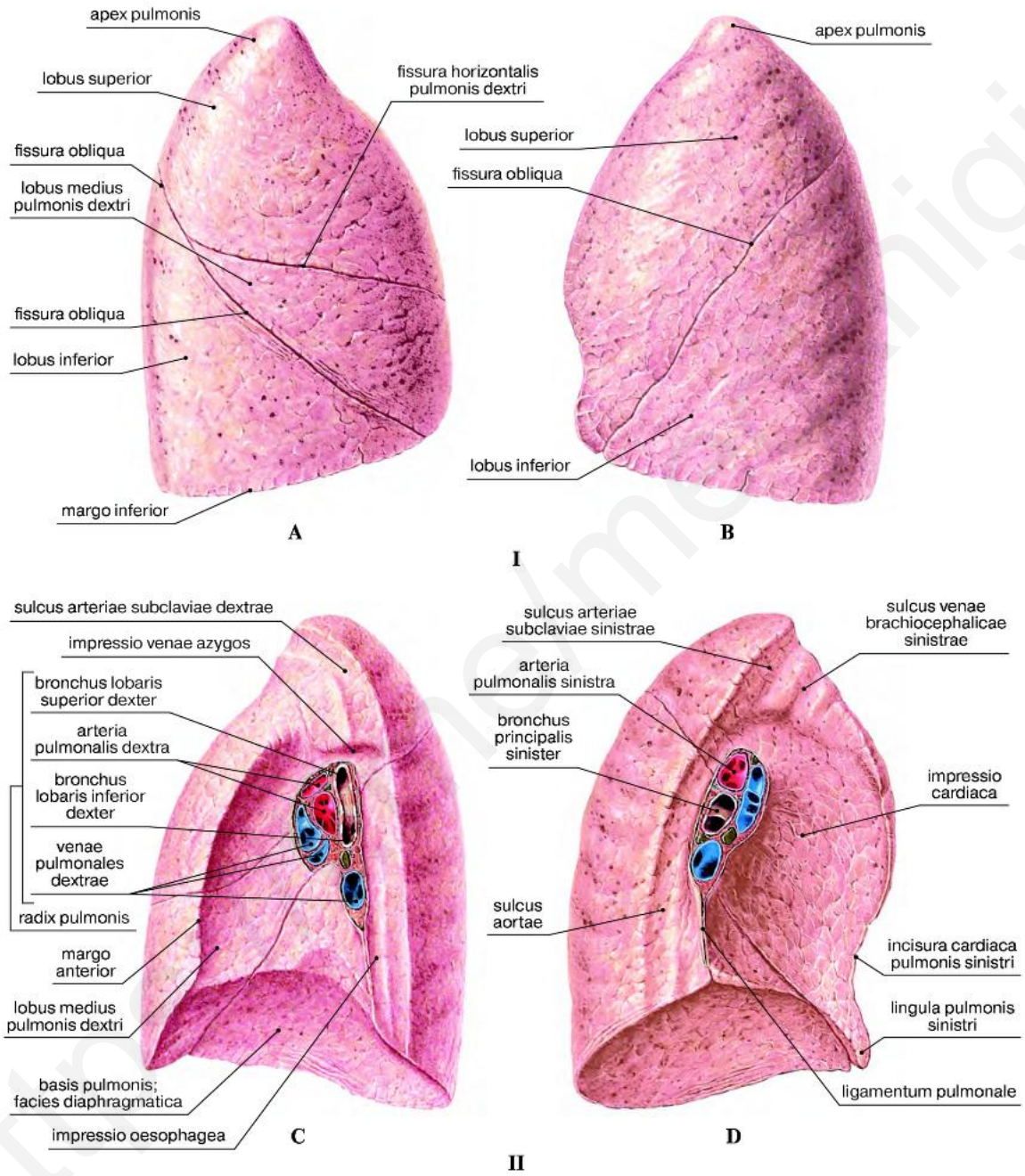

Рис. 6-102. Наружное строение лёгких. I – рёберная поверхность правого (A) и левого (B) лёгкого; II – средостенная поверхность правого (C) и левого (D) лёгкого.

Доля лёгкого – часть лёгкого, где ветвится долевой бронх, сопровождаемый ветвью лёгочной артерии.

Бронхолёгочный сегмент – часть доли лёгкого, где ветвится сегментарный бронх, сопровождаемый соответствующей ветвью лёгочной артерии.

Долька лёгкого – наименьшая анатомическая структура лёгкого, сохраняющая строение лёгкого в целом.

Корень лёгкого – совокупность бронха, лёгочной артерии, лёгочных вен.

Ворота лёгкого – место, где в лёгкое входят артерия, бронх и выходят лёгочные вены, лимфатические сосуды. Расположение элементов корня лёгкого в воротах ***сверху вниз***: справа – **Б**ронх – **А**ртерия – **В**ена (**БАВ**); слева – **А**ртерия – **Б**ронх – **В**ена (**АБВ**); *спереди – назад* справа и слева – **В**ена – **А**ртерия – **Б**ронх (**ВАБ**).

Трахеобронхиальное дерево – трахея, главные бронхи и последующие их ветвления, включая конечные бронхиолы.

Бронхиальное дерево – главный бронх и последующее его ветвление, включая конечные бронхиолы.

В правом и левом лёгком насчитывают по 10 бронхолёгочных сегментов, которые в клинической практике называются в соответствии с классификацией Джексона и Хуберта, а названия сегментарным и внутрисегментарным бронхам даются по Ikeda (1970).

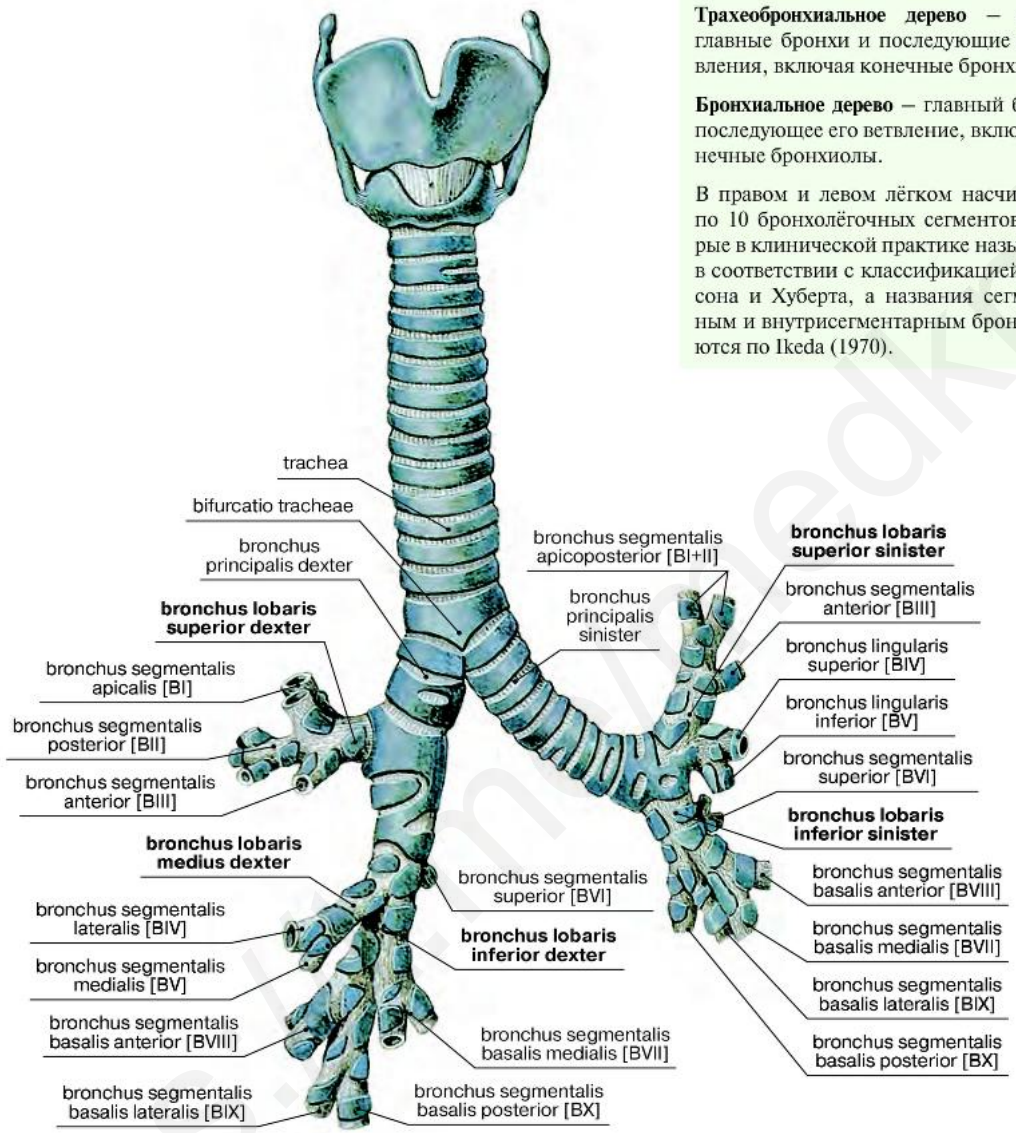

Рис. 6-103. Трахеобронхиальное дерево.

Долевые и сегментарные бронхи

	Правое лёгкое
	Bronchus lobaris superior
BI	Bronchus segmentalis apicalis
BII	Bronchus segmentalis posterior
BIII	Bronchus segmentalis anterior
	Bronchus lobaris medius
BIV	Bronchus segmentalis lateralis
BV	Bronchus segmentalis medialis
	Bronchus lobaris inferior
BVI	Bronchus segmentalis superior
BVII	Bronchus segmentalis basalis medialis
BVIII	Bronchus segmentalis basalis anterior
BIX	Bronchus segmentalis basalis lateralis
BX	Bronchus segmentalis basalis posterior

	Левое лёгкое
	Bronchus lobaris superior
BI+II	Bronchus segmentalis apicoposterior
BIII	Bronchus segmentalis anterior
BIV	Bronchus lingularis superior
BV	Bronchus lingularis inferior
	Bronchus lobaris inferior
BVI	Bronchus segmentalis superior
BVII	Bronchus segmentalis basalis medialis
BVIII	Bronchus segmentalis basalis anterior
BIX	Bronchus segmentalis basalis lateralis
BX	Bronchus segmentalis basalis posterior

https://t.me/medknigi

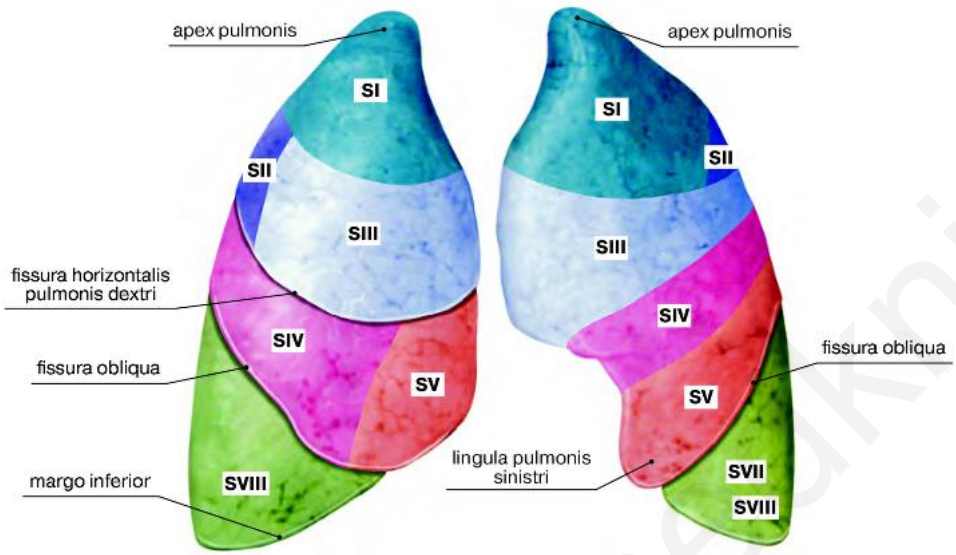

Рис. 6-104. Бронхолёгочные сегменты. Вид спереди

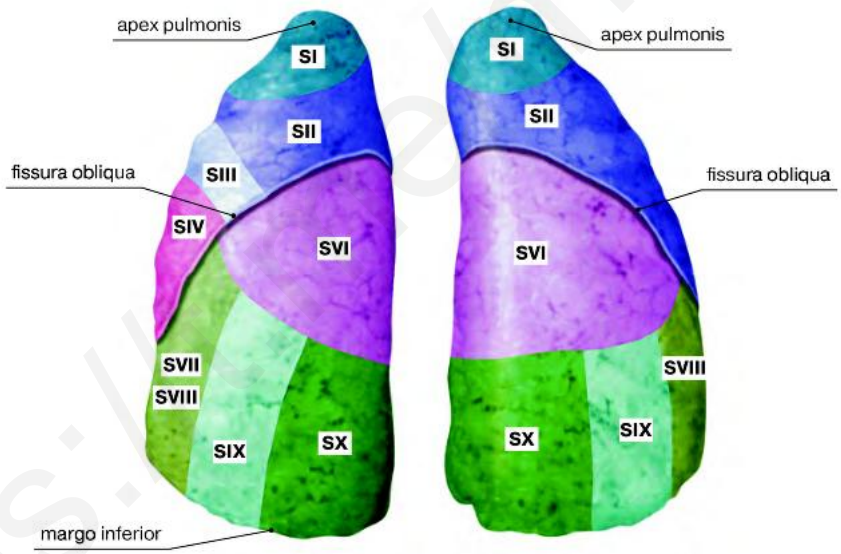

Рис. 6-105. Бронхолёгочные сегменты. Вид сзади.

Доли и бронхолёгочные сегменты

	Правое лёгкое
	Lobus superior
SI	Segmentum apicale
SII	Segmentum posterius
SIII	Segmentum anterius
	Lobus medius
SIV	Segmentum laterale
SV	Segmentum mediale
	Lobus inferior
SVI	Segmentum superius
SVII	Segmentum basale mediale (cardiacum)
SVIII	Segmentum basale anterius
SIX	Segmentum basale laterale
SX	Segmentum basale posterius

	Левое лёгкое
	Lobus superior
SI+II	Segmentum apicoposterius
SIII	Segmentum anterius
SIV	Segmentum lingulare superius
SV	Segmentum lingulare inferius
	Lobus inferior
SVI	Segmentum superius
SVII	Segmentum basale mediale (cardiacum)
SVIII	Segmentum basale anterius
SIX	Segmentum basale laterale
SX	Segmentum basale posterius

https://t.me/medknigi

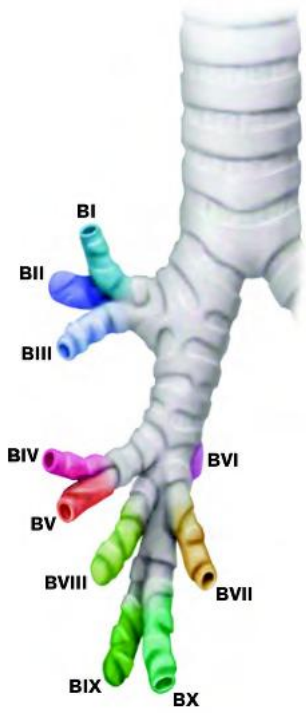

A

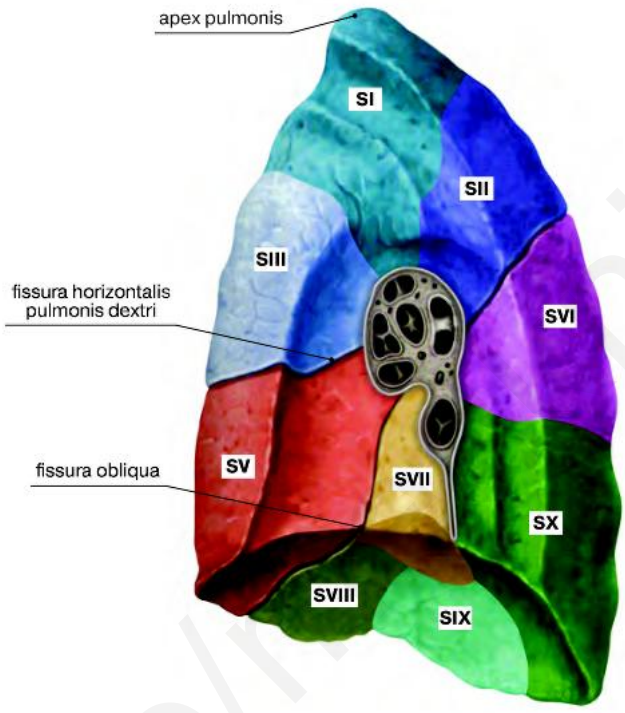

B

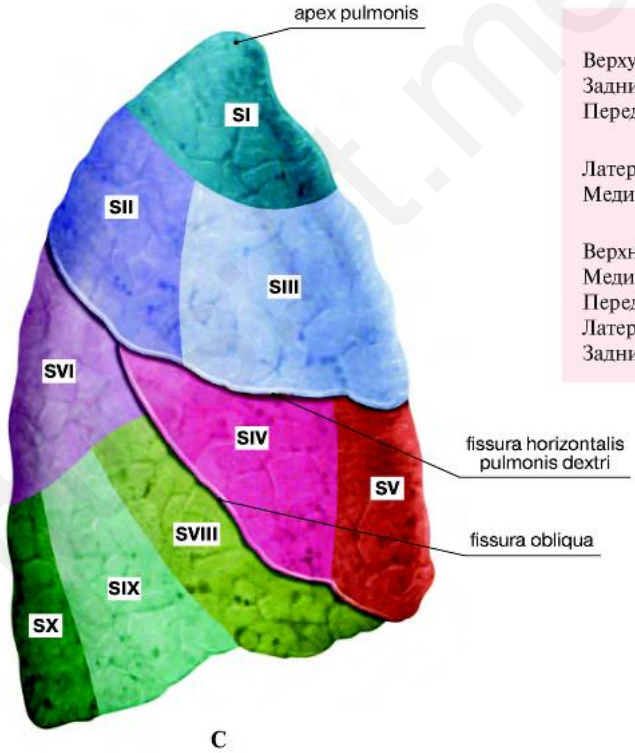

C

Верхняя доля
Верхушечный сегмент [C_I]
Задний сегмент [C_{II}]
Передний сегмент [C_{III}]

Средняя доля
Латеральный сегмент [C_{IV}]
Медиальный сегмент [C_V]

Нижняя доля
Верхний сегмент [C_{VI}]
Медиальный базальный (сердечный) сегмент [C_{VII}]
Передний базальный сегмент [C_{VIII}]
Латеральный базальный сегмент [C_{IX}]
Задний базальный сегмент [C_X]

Рис. 6-106. Сегментарные бронхи (A), проекция сегментов на средостенную (B) и рёберную поверхность (C) правого лёгкого

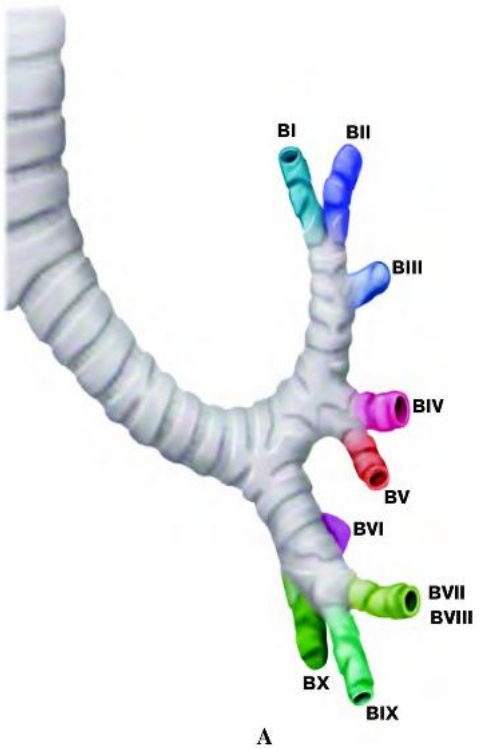

A

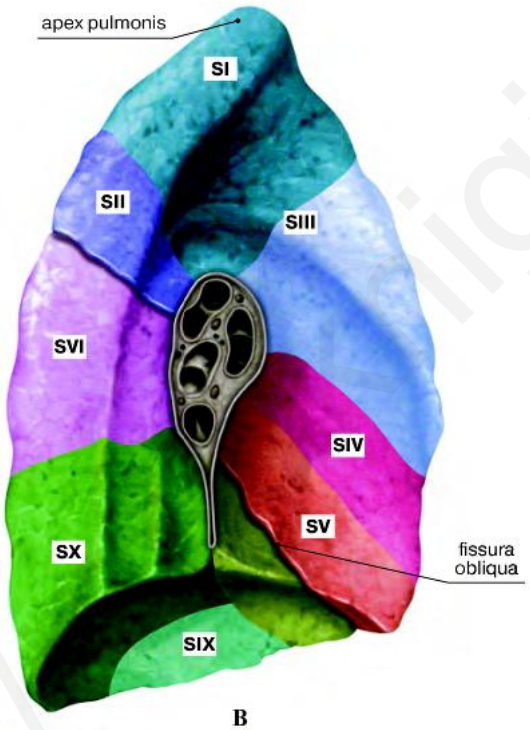

B

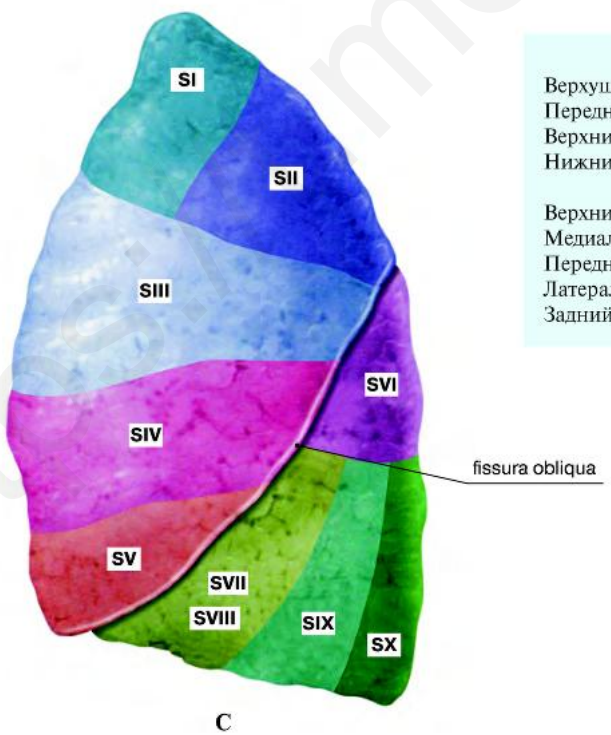

C

Верхняя доля

Верхушечно-задний сегмент [C_{I+II}]
Передний сегмент [C_{III}]
Верхний язычковый сегмент [C_{IV}]
Нижний язычковый сегмент [C_{V}]

Нижняя доля

Верхний сегмент [C_{VI}]
Медиальный базальный (сердечный) сегмент [C_{VII}]
Передний базальный сегмент [C_{VIII}]
Латеральный базальный сегмент [C_{IX}]
Задний базальный сегмент [C_{X}]

Рис. 6-107. Сегментарные бронхи (A), проекция сегментов на средостенную (B) и рёберную поверхность (C) левого лёгкого

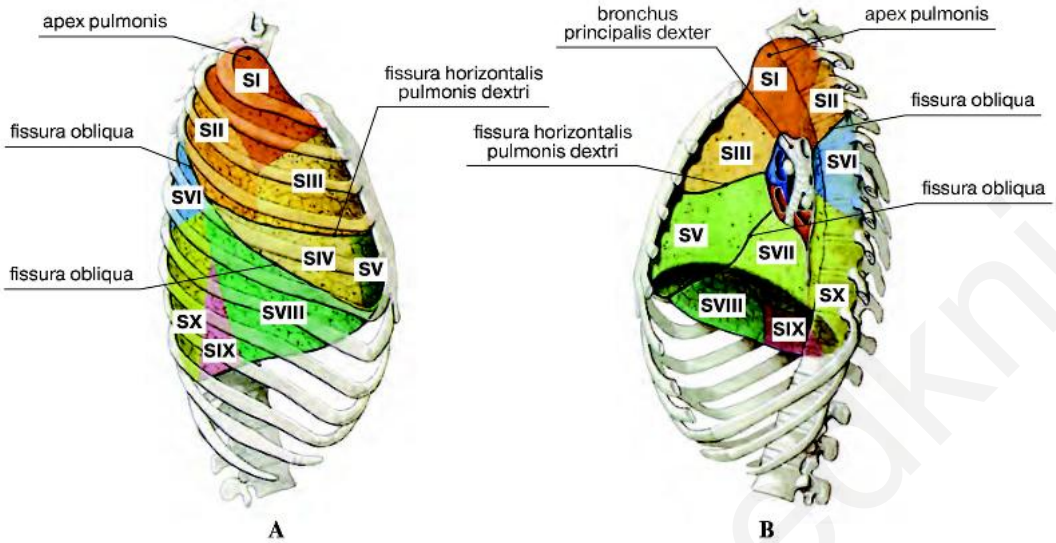

Рис. 6-108. Проекция сегментов правого лёгкого на рёберную (A) и средостенную (B) поверхности

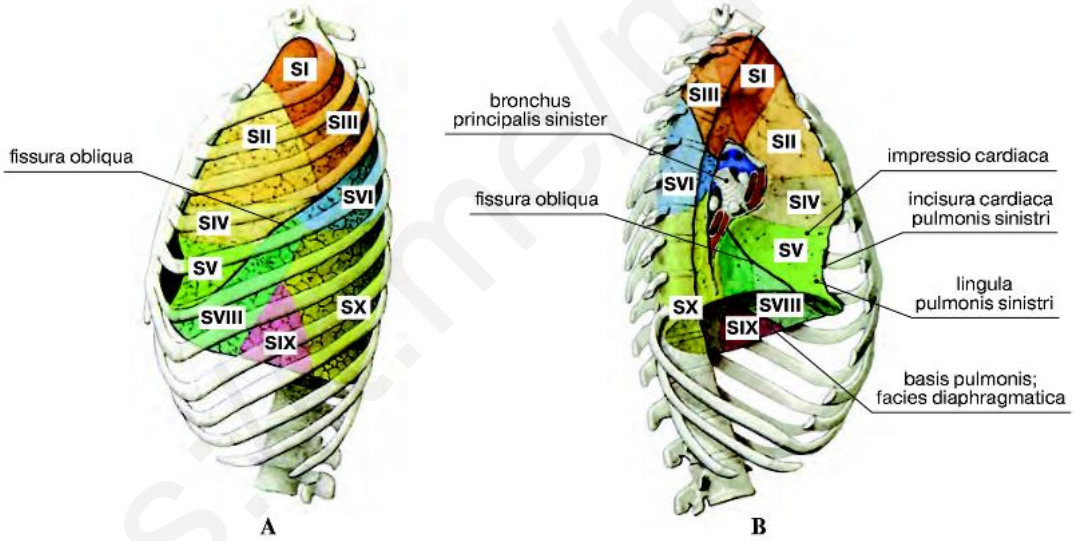

Рис. 6-109. Проекция сегментов левого лёгкого на рёберную (A) и средостенную (B) поверхности

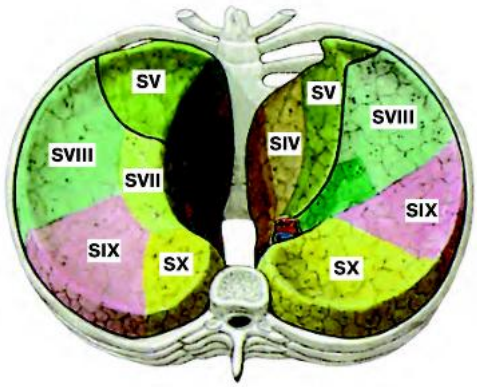

Рис. 6-110. Проекция сегментов на основание лёгкого

https://t.me/medknigi

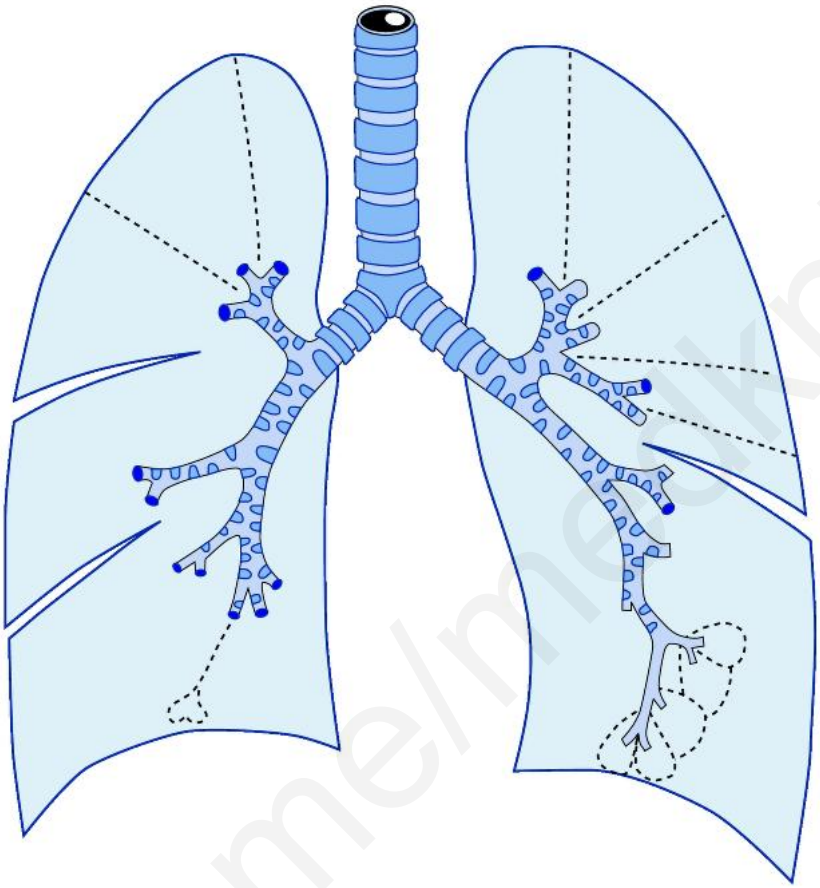

Деление трахеи на главные бронхи относят к дихотомическому (бифуркация), отхождение от главных бронхов долевых – моноподиальному, дальнейшие генерации бронхов, а также бронхиол образуются путем дихотомического деления.

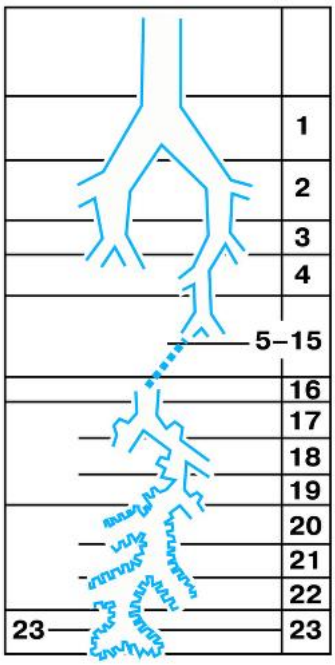

Рис. 6-111. Деление внутрилёгочных бронхов

https://t.me/medknigi

Лучевая анатомия лёгких

Латинские термины	Эквиваленты	
	Русскоязычные	Англоязычные
Alveoli pulmonis	Лёгочные альвеолы	Pulmonary alveols*
Arcus aortae	Дуга аорты	Arch of aorta
Bronchi intrasegmentales	Внутрисегментарные бронхи	Intrasegmental bronchi
Bronchiolus respiratorius	Респираторная бронхиола	Respiratory bronchiole*
Bronchiolus terminalis	Конечная бронхиола	Terminal bronchiole*
Bronchus lingularis superior [BIV]	Верхний язычковый бронх [$Б_{IV}$]	Superior lingular bronchus [BIV]
Bronchus lingularis inferior [BVI]	Нижний язычковый бронх [$Б_{VI}$]	Inferior lingular bronchus [BVI]
Bronchus lobularis	Дольковый бронх	Lobular bronchus**
Bronchus lobaris inferior dexter	Правый нижний долевой бронх	Right inferior lobar bronchus
Bronchus lobaris superior sinister	Левый верхний долевой бронх	Left superior lobar bronchus
Bronchus lobaris medius	Среднедолевой бронх	Middle lobar bronchus
Bronchus lobaris superior dexter	Правый верхний долевой бронх	Right superior lobar bronchus
Bronchus lobaris superior sinister	Левый верхний долевой бронх	Left superior lobar bronchus
Bronchus principalis dexter	Правый главный бронх	Right main bronchus
Bronchus principalis sinister	Левый главный бронх	Left main bronchus
Bronchi segmentales	Сегментарные бронхи	Segmental bronchi
Bronchus segmentalis anterior [BIII]	Передний сегментарный бронх [$Б_{III}$]	Anterior segmental bronchus [BIII]
Bronchus segmentalis apicalis [BI]	Верхушечный сегментарный бронх [$Б_{I}$]	Apical segmental bronchus [BI]
Bronchus segmentalis apicoposterior [BI+II]	Верхушечно-задний сегментарный бронх [$Б_{I+II}$]	Apicoposterior segmental bronchus [BI+II]
Bronchus segmentalis basalis anterior [BVIII]	Передний базальный сегментарный бронх [$Б_{VIII}$]	Anterior basal segmental bronchus [BVIII]
Bronchus segmentalis basalis medialis [BVII]	Медиальный базальный сегментарный бронх [$Б_{VII}$]	Medial basal segmental bronchus [BVII]
Bronchus segmentalis basalis posterior [BX]	Задний базальный сегментарный бронх [$Б_{X}$]	Posterior basal segmental bronchus [BX]
Bronchus segmentalis lateralis [BIV]	Латеральный сегментарный бронх [$Б_{IV}$]	Lateral segmental bronchus [BIV]
Bronchus segmentalis medialis [BV]	Медиальный сегментарный бронх [$Б_{V}$]	Medial segmental bronchus [BV]
Bronchus segmentalis posterior [BII]	Задний сегментарный бронх [$Б_{II}$]	Posterior segmental bronchus [BII]
Bronchus segmentalis superior [BVI]	Верхний сегментарный бронх [$Б_{VI}$]	Superior segmental bronchus [BVI]
Carina tracheae	Киль трахеи	Carina of trachea
Cartilagines bronchiales	Хрящи бронхов	Bronchial cartilages**
Ductus alveolaris	Альвеолярный ход	Alveolar duct*
Pleura interlobaris; fissura obliqua	Междолевая плевра; косая щель	Pleura interlobar*; oblique fissure
Pleura interlobaris; fissura horizontalis pulmonis dextri	Междолевая плевра; горизонтальная щель правого лёгкого	Pleura interlobar*; horizontal fissure of right lung
Sacculus alveolaris	Альвеолярный мешочек	Alveolar saccule*
Trachea	Трахея	Trachea
V. cava superior	Верхняя полая вена	Superior vena cava

* Термины приведены по Terminologia Histologica (2009).

** Термины, не включенные в терминологии.

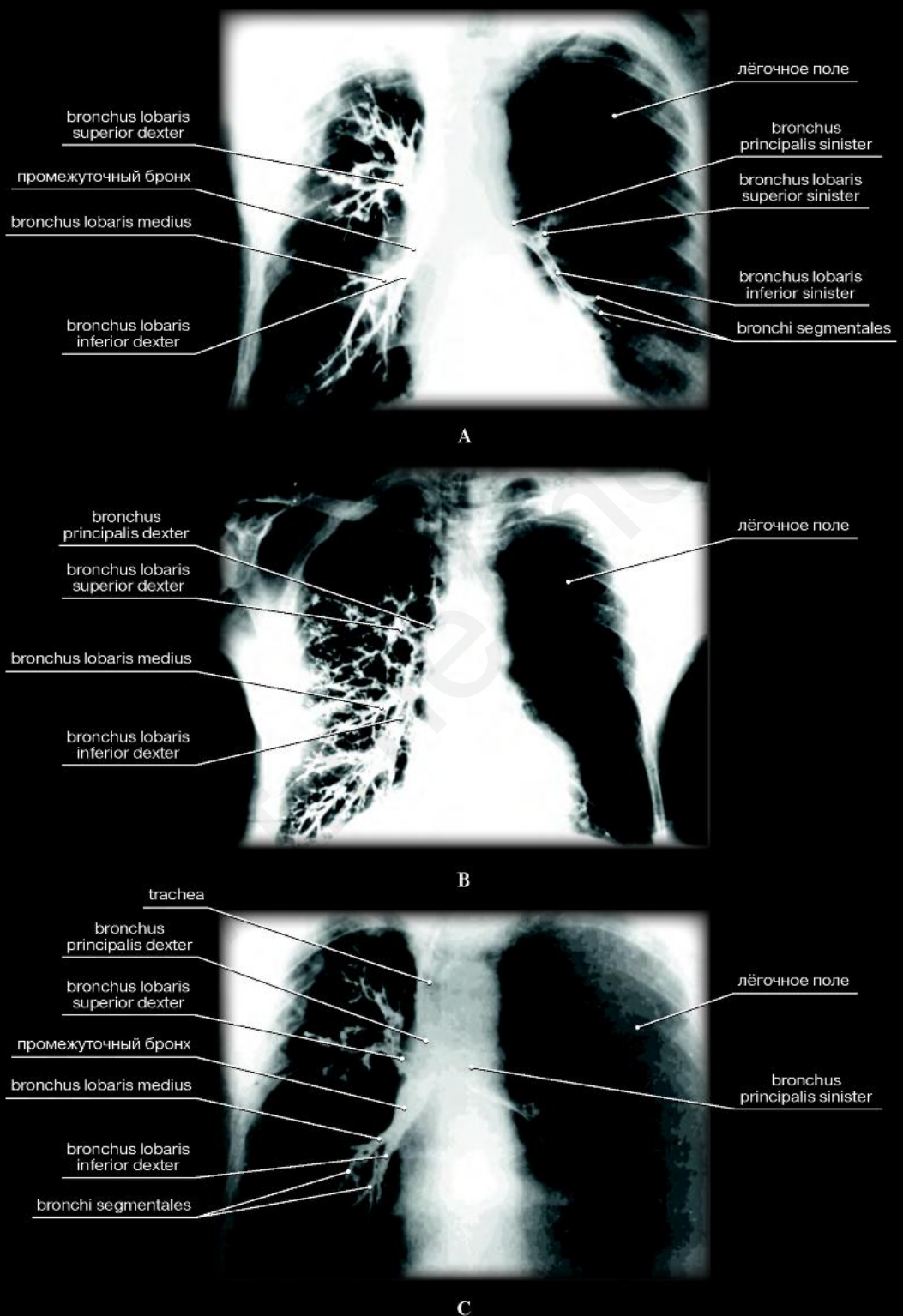

Рис. 6-112. Лёгочные поля и бронхиальное дерево на рентгенограммах после контрастирования бронхов (A, B, C)

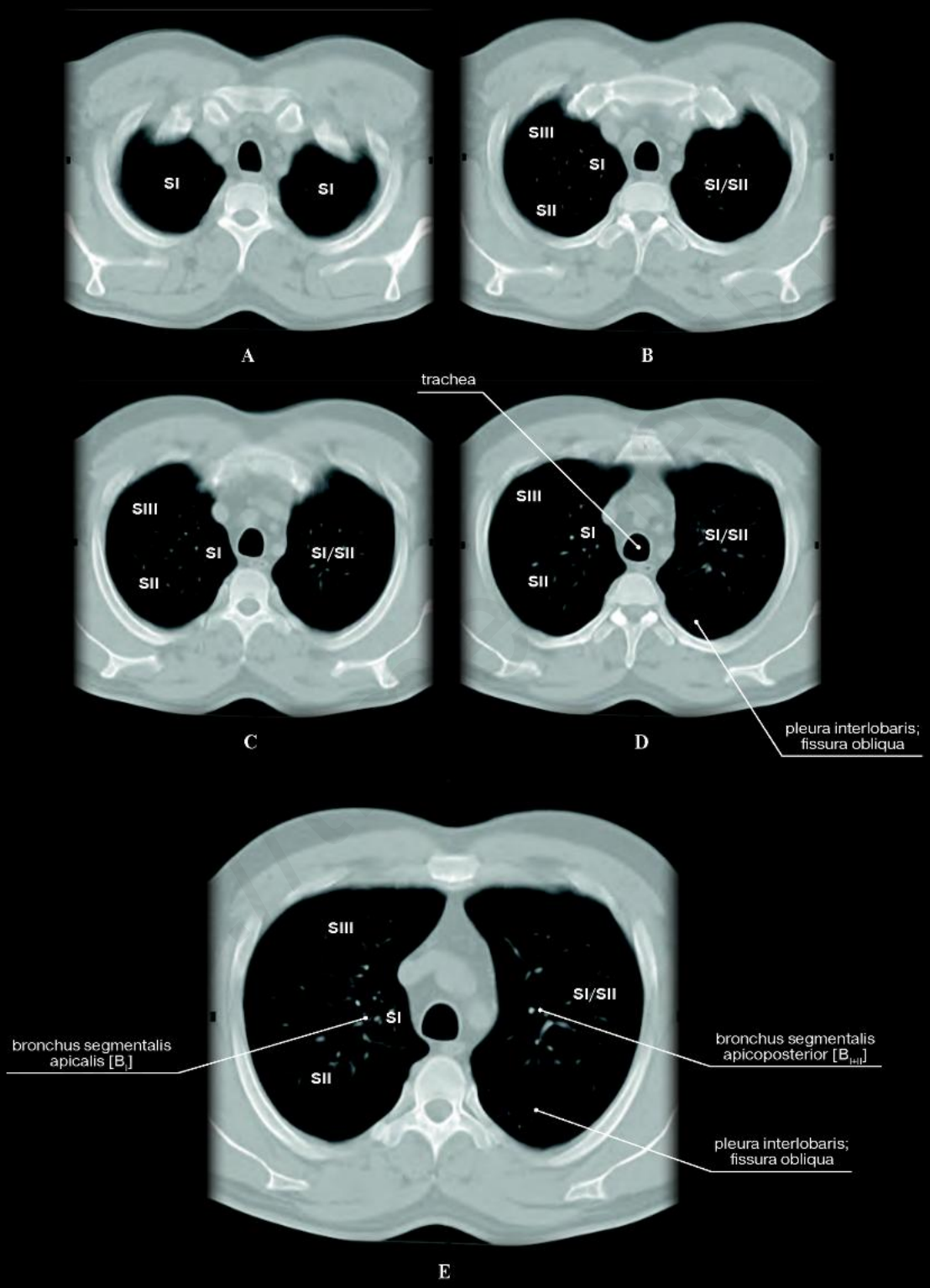

Рис. 6-113. Сегменты лёгкого и сегментарные бронхи на рентгеновских компьютерных томограммах. Последовательные (A, B, C, D, E) поперечные (аксиальные) срезы шагом 5 мм

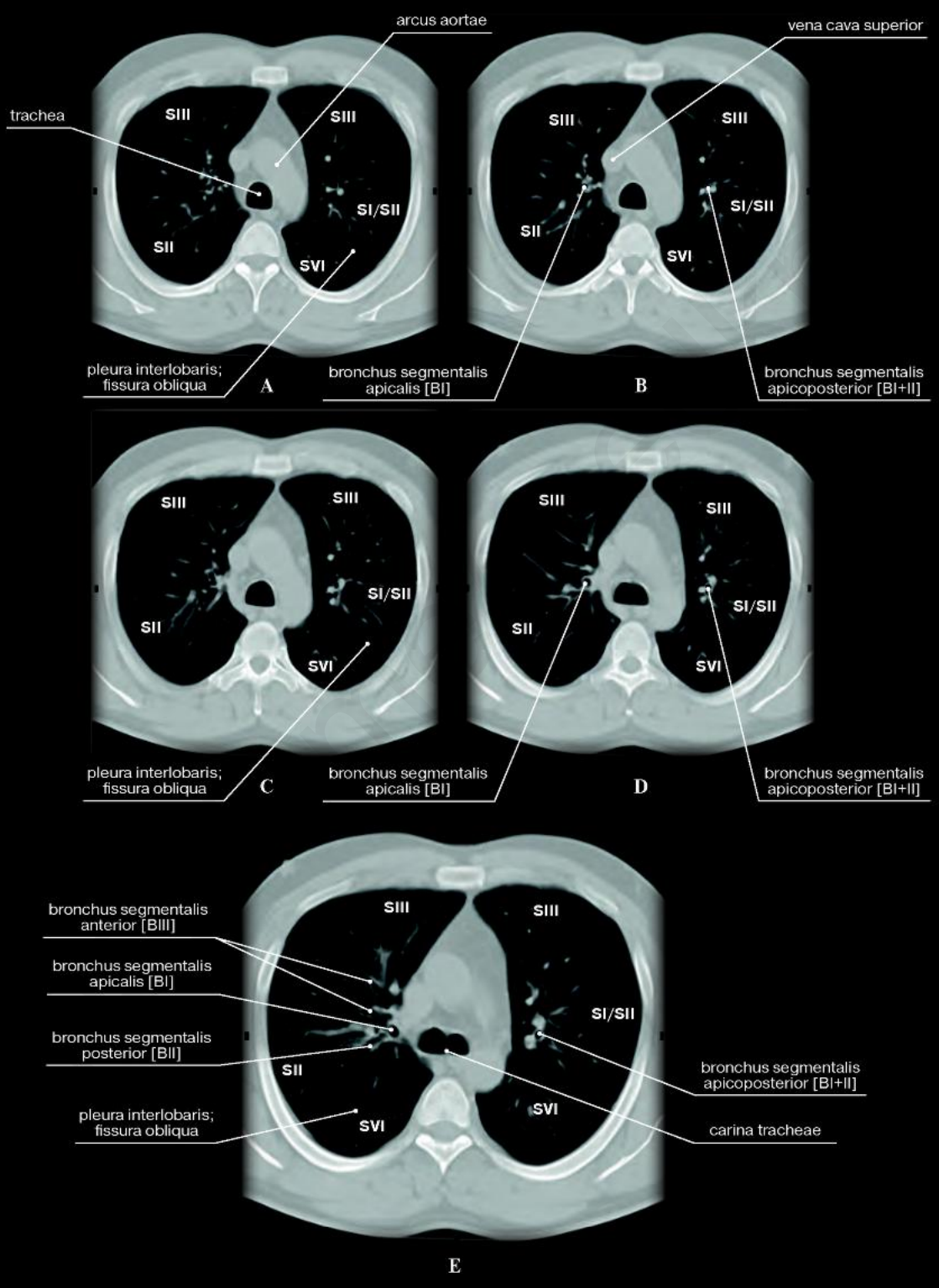

Рис. 6-114. Сегменты лёгкого и сегментарные бронхи на рентгеновских компьютерных томограммах. Последовательные (A, B, C, D, E) поперечные (аксиальные) срезы шагом 5 мм

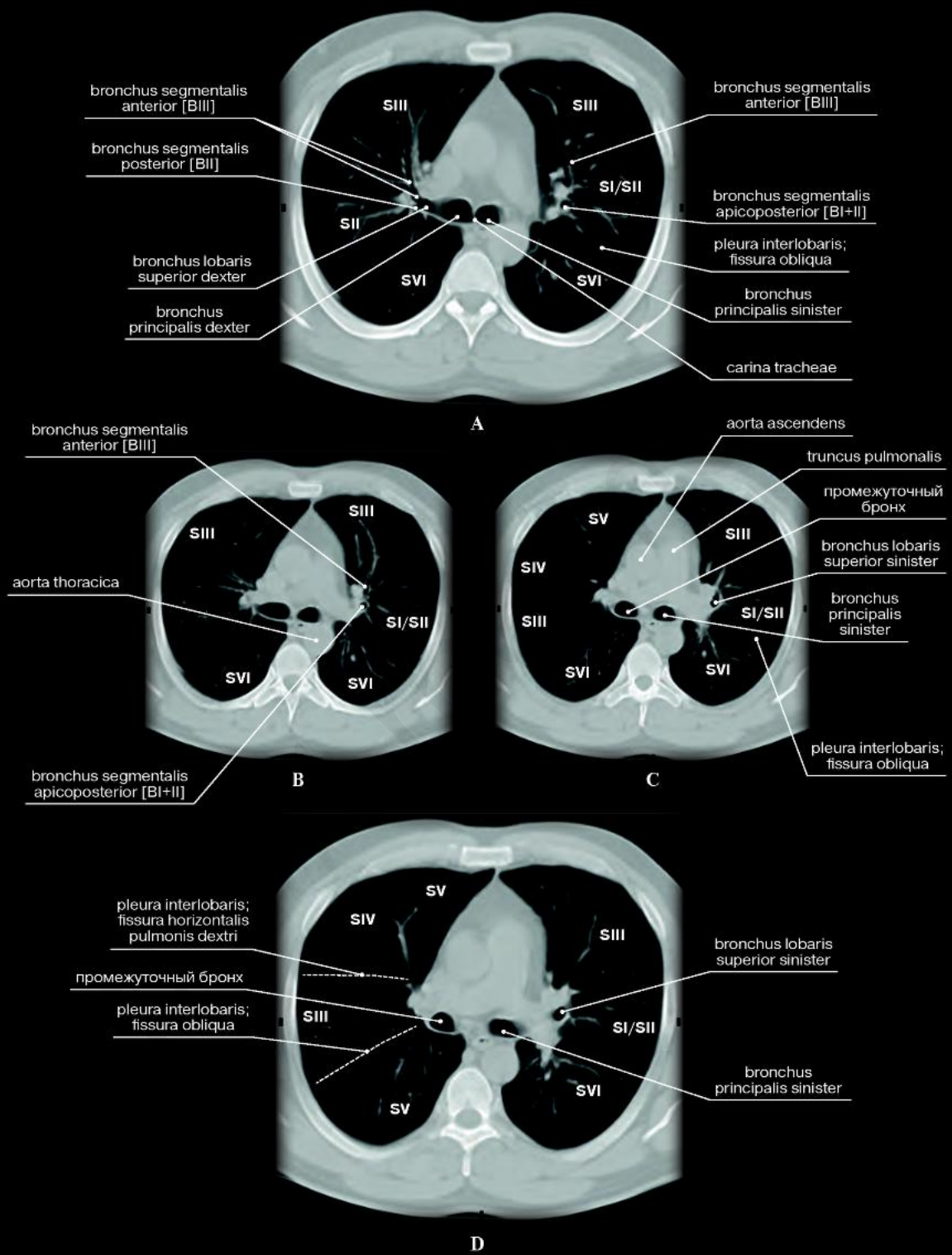

Рис. 6-115. Сегменты лёгкого и сегментарные бронхи на рентгеновских компьютерных томограммах. Последовательные (A, B, C, D) поперечные (аксиальные) срезы шагом 5 мм

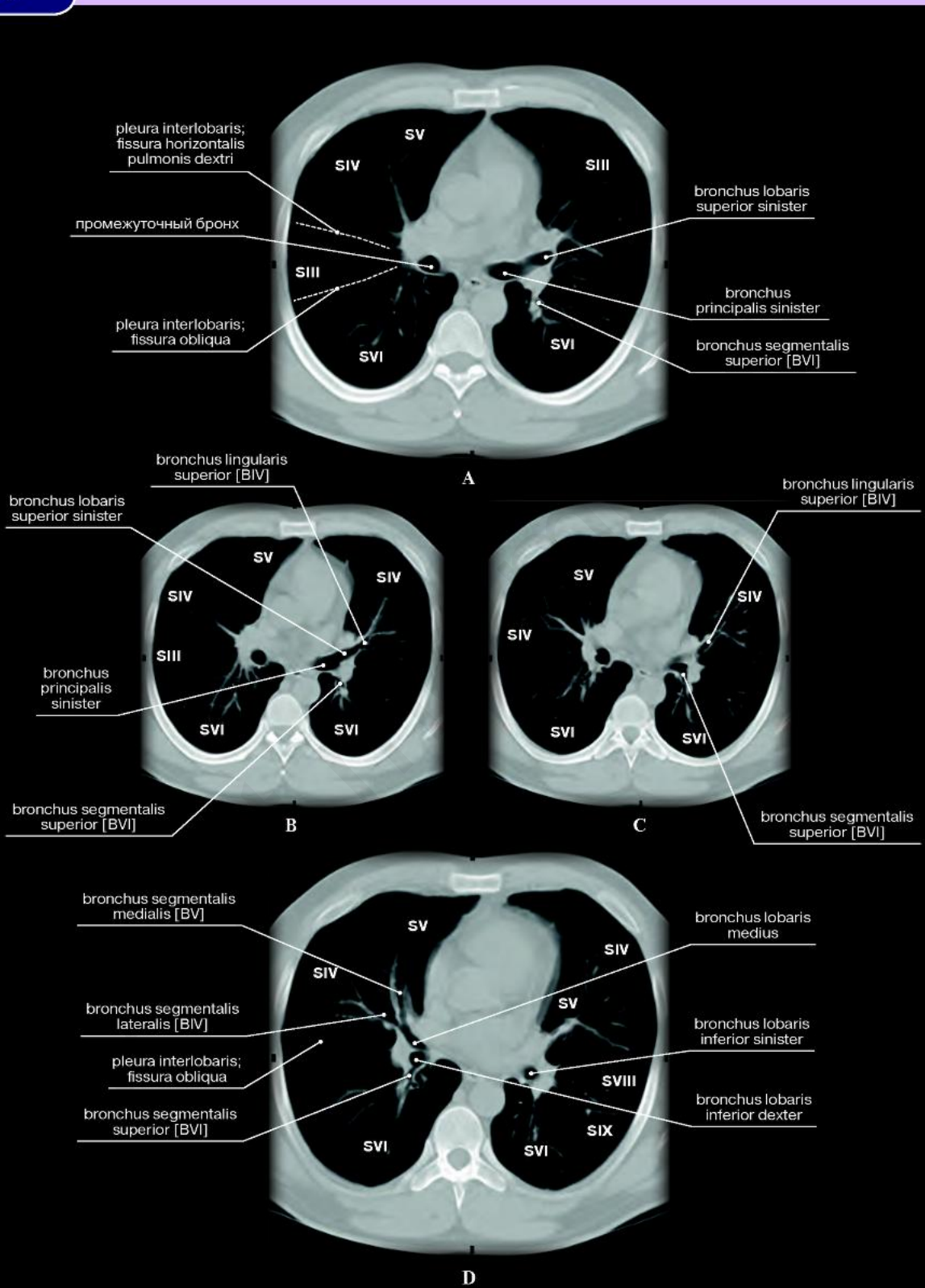

Рис. 6-116. Сегменты лёгкого и сегментарные бронхи на рентгеновских компьютерных томограммах. Последовательные (A, B, C, D) поперечные (аксиальные) срезы шагом 5 мм

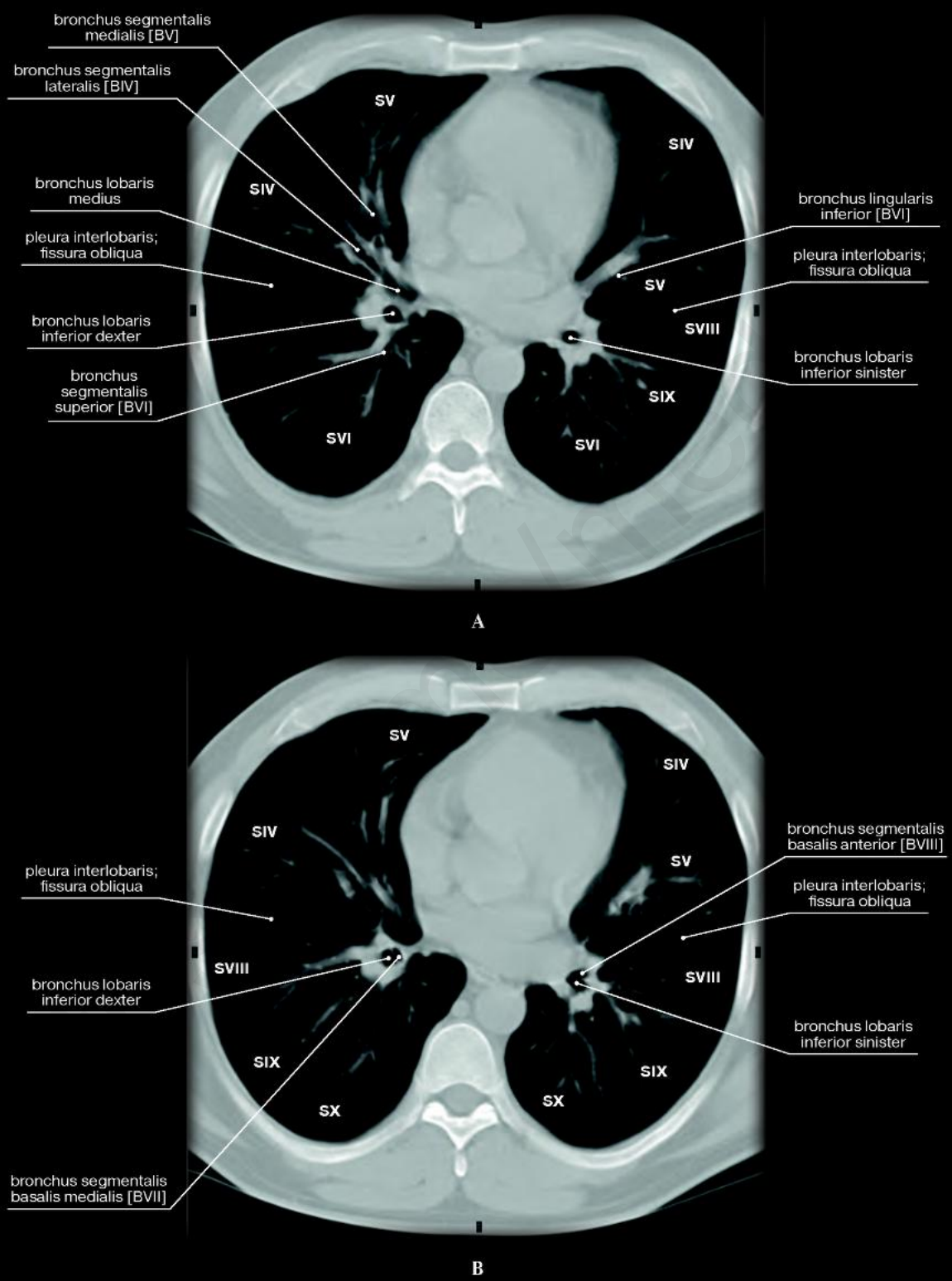

Рис. 6-117. Сегменты лёгкого и сегментарные бронхи на рентгеновских компьютерных томограммах. Последовательные (A, B) поперечные (аксиальные) срезы шагом 5 мм

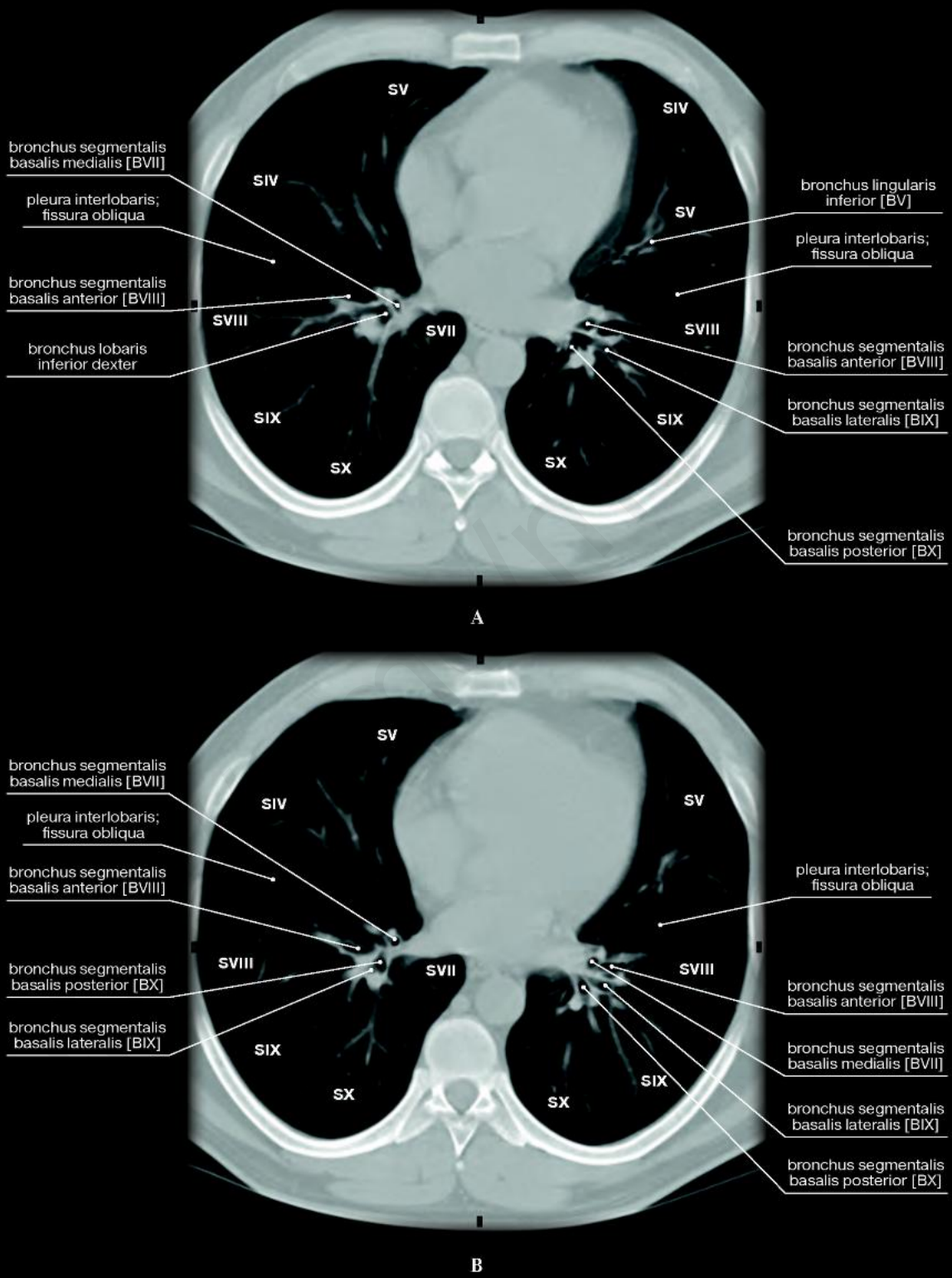

Рис. 6-118. Сегменты лёгкого и сегментарные бронхи на рентгеновских компьютерных томограммах. Последовательные (A, B) поперечные (аксиальные) срезы шагом 5 мм

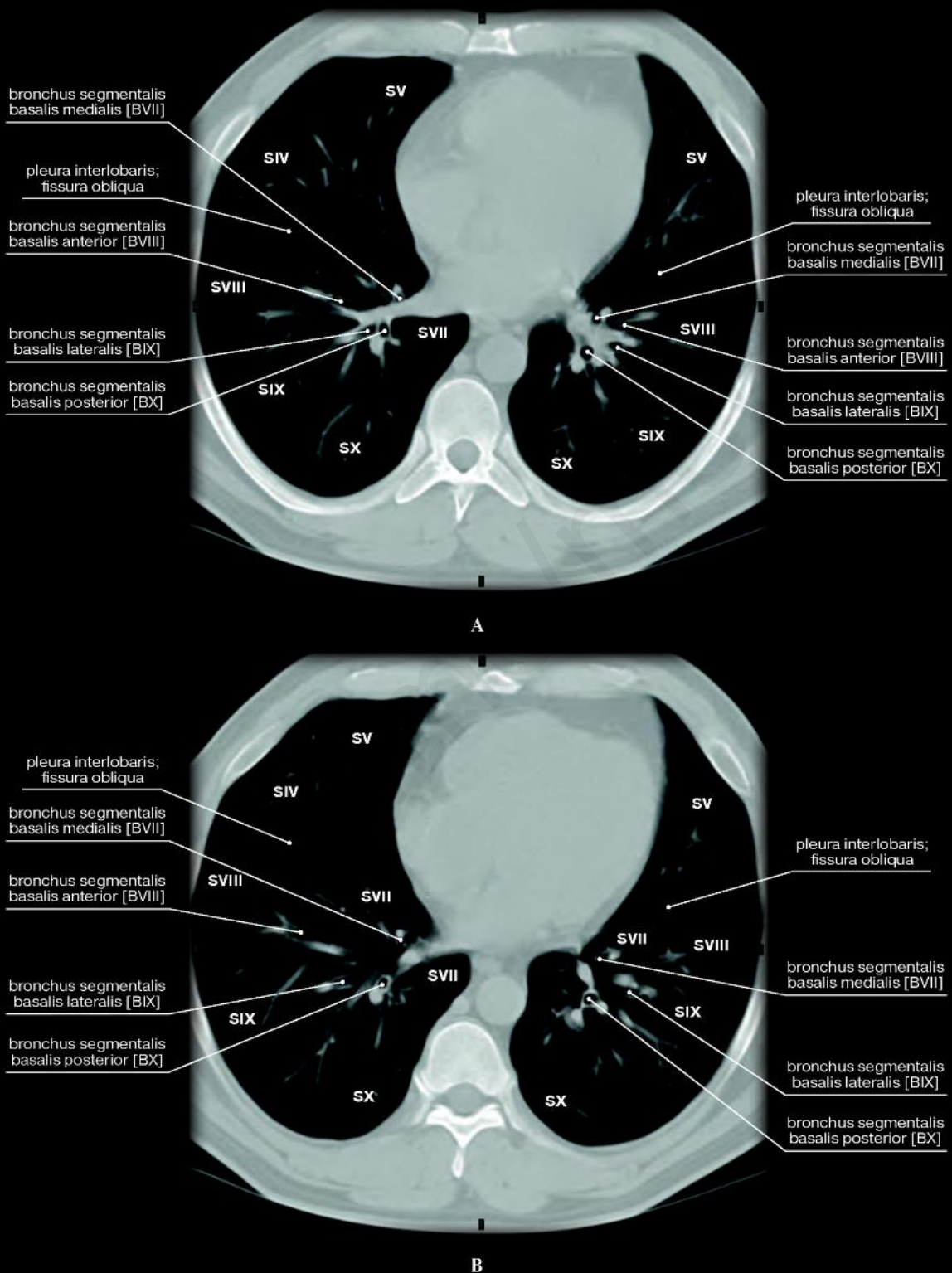

Рис. 6-119. Сегменты лёгкого и сегментарные бронхи на рентгеновских компьютерных томограммах. Последовательные (A, B) поперечные (аксиальные) срезы шагом 5 мм

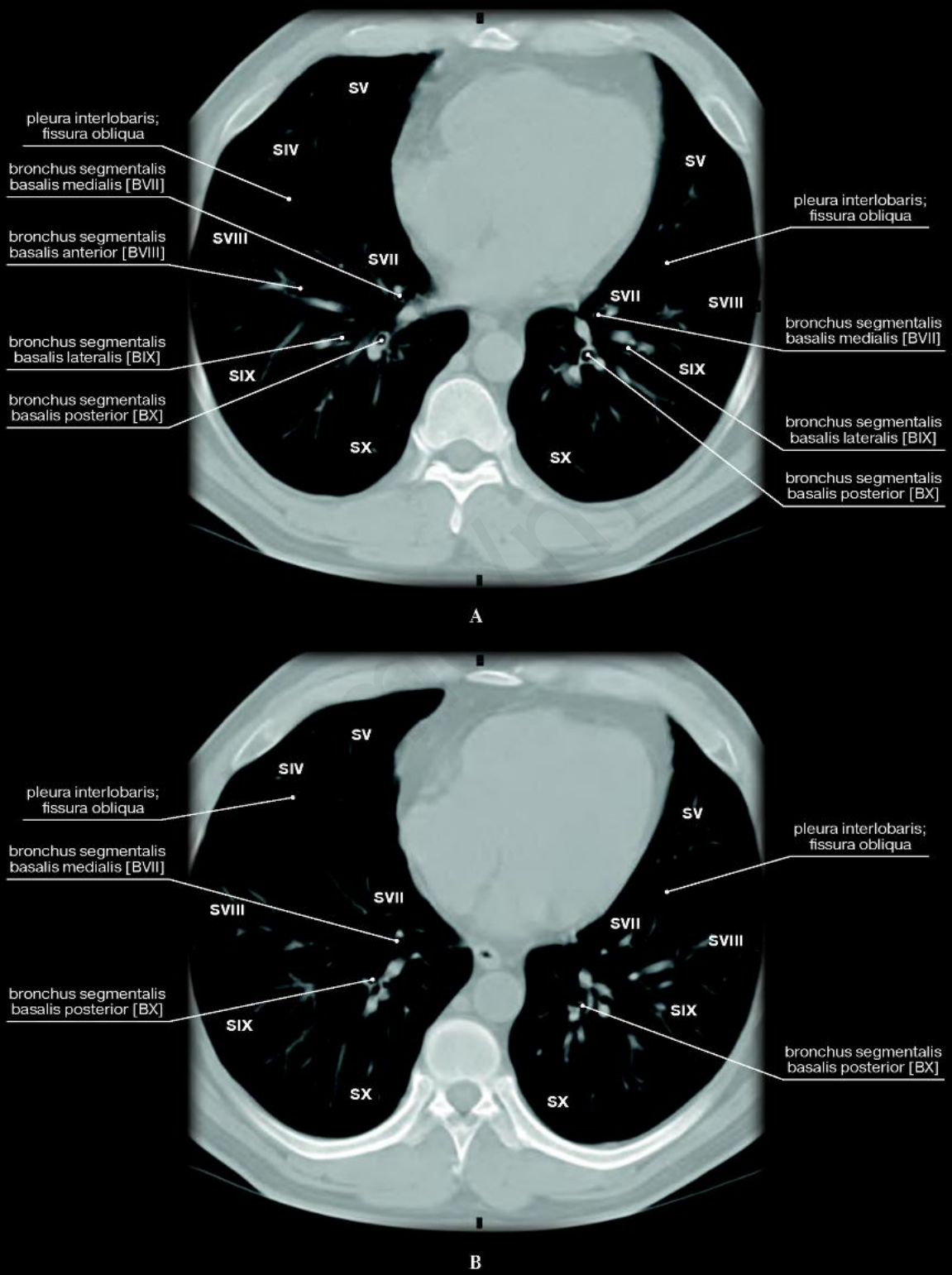

Рис. 6-120. Сегменты лёгкого и сегментарные бронхи на рентгеновских компьютерных томограммах. Последовательные (A, B) поперечные (аксиальные) срезы шагом 5 мм

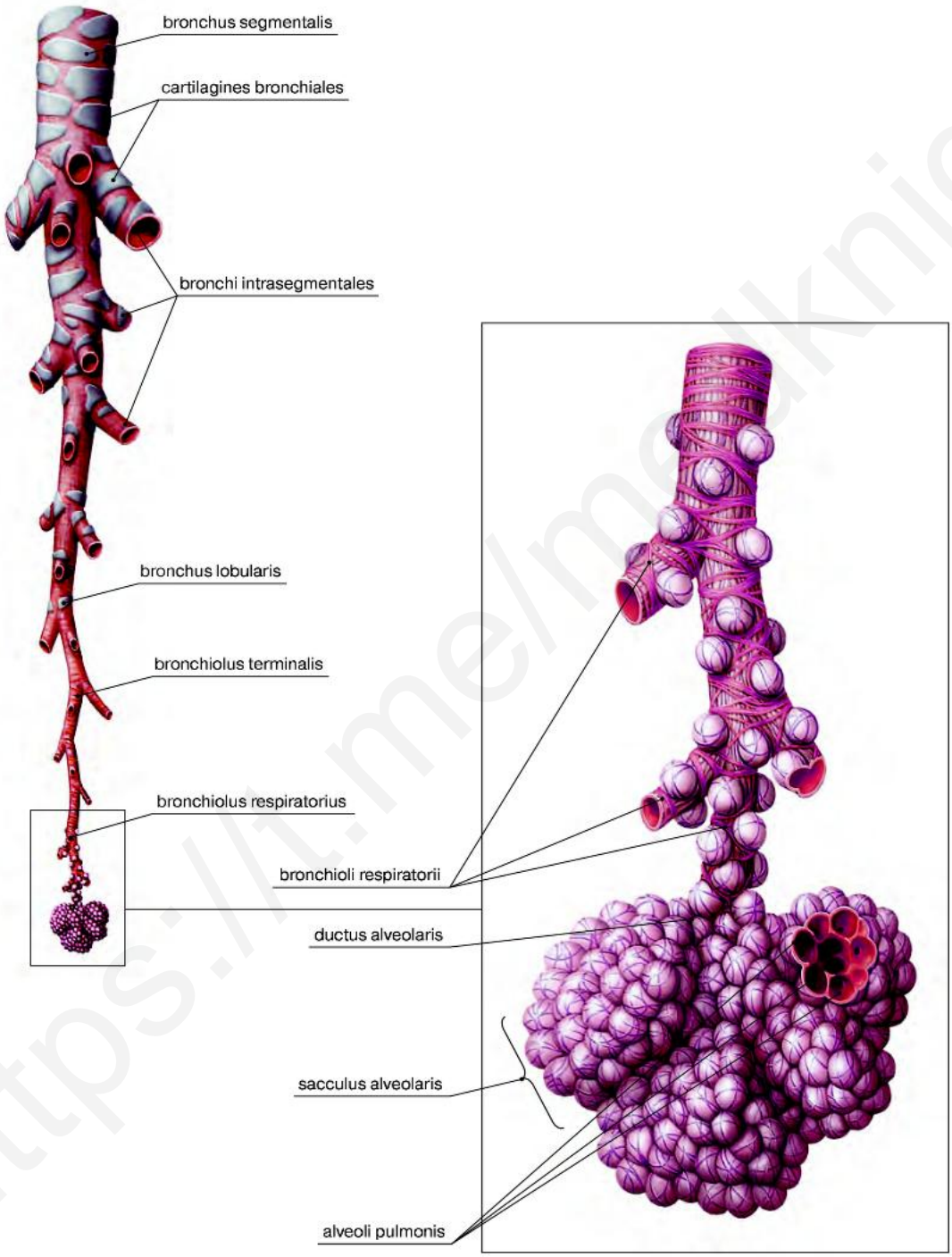

Рис. 6-121. Ацинус.

Ацинус – структурно-функциональная единица лёгкого, состоящая из отходящей от конечной бронхиолы пары дыхательных бронхиол, последующих их ветвлений 2 и 3 порядка, соединенных альвеолярными ходами с альвеолярными мешочками, и альвеол – мешкообразных растяжений стенок, которые оплетаются сетью капилляров. Дольку лёгкого составляют 16–18 ацинусов.

https://t.me/medknigi

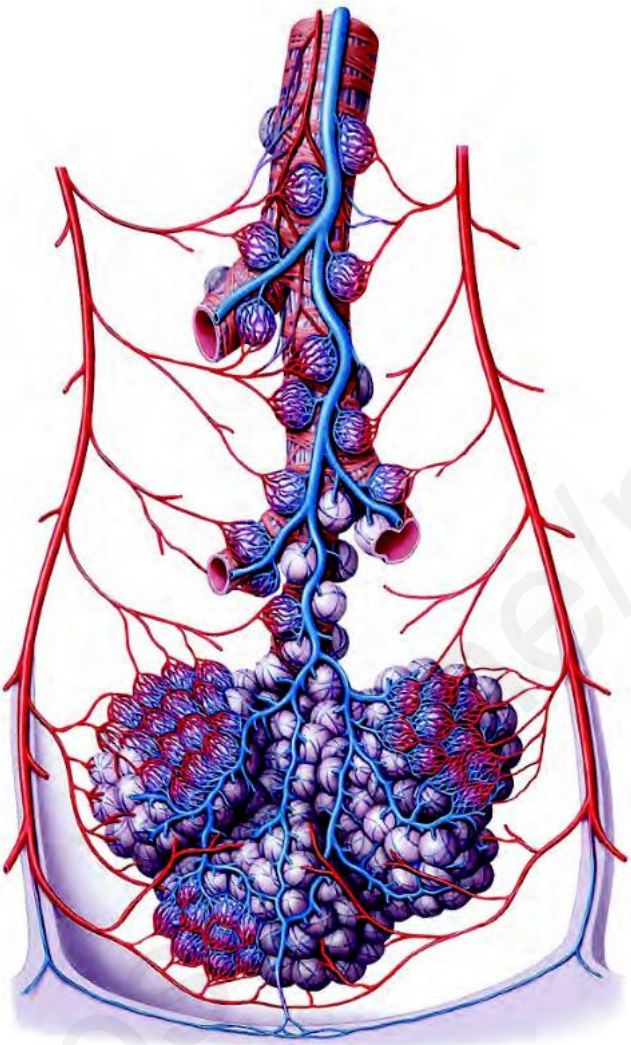

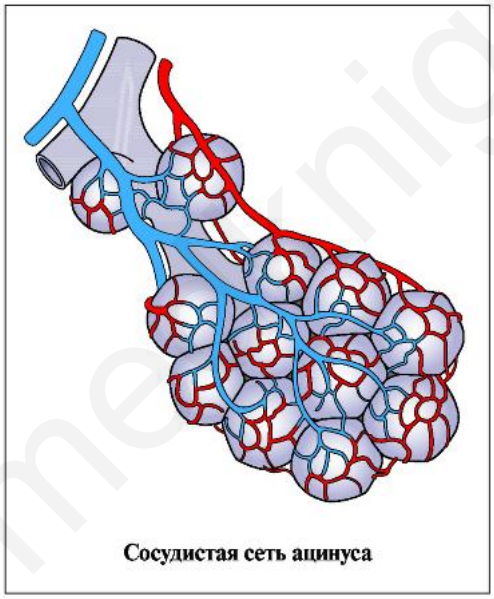

Сосудистая сеть ацинуса

Оксигенированная кровь, притоки лёгочных вен

Карбоксигенированная кровь, ветви лёгочной сегментарной артерии

Рис. 6-122. Сосудистое русло бронхиального дерева и респираторной части лёгкого

Сосуды лёгких

Латинские термины	Эквиваленты	
	Русскоязычные	Англоязычные
Atrium dextrum	Правое предсердие	Right atrium
Atrium sinistrum	Левое предсердие	Left atrium
Aorta ascendens	Восходящая аорта	Ascending aorta
Aorta thoracica	Грудная аорта	Thoracic aorta
Arcus aortae	Дуга аорты	Arch of aorta
Arcus ductus thoracici	Дуга грудного (лимфатического) протока	Arch of thoracic duct
A. carotis communis sinistra	Левая общая сонная артерия	Left common carotid artery
A. lingularis inferior	Нижняя язычковая артерия	Inferior lingular artery
A. lingularis superior	Верхняя язычковая артерия	Superior lingular artery
A. lobaris inferior	Нижняя долевая артерия	Inferior lobar artery
A. lobaris media	Средняя долевая артерия	Middle lobar artery
A. lobaris superior	Верхняя долевая артерия	Superior lobar artery
A. pulmonalis dextra	Правая лёгочная артерия	Right pulmonary artery
A. pulmonalis sinistra	Левая лёгочная артерия	Left pulmonary artery
A. segmentalis basalis anterior	Передняя базальная сегментарная артерия	Anterior basal segmental artery
A. segmentalis basalis lateralis	Латеральная базальная сегментарная артерия	Lateral basal segmental artery
A. segmentalis basalis medialis	Медиальная базальная сегментарная артерия	Medial basal segmental artery
A. segmentalis basalis posterior	Задняя базальная сегментарная артерия	Posterior basal segmental artery
A. segmentalis anterior	Передняя сегментарная артерия	Anterior segmental artery
A. segmentalis apicalis	Верхушечная сегментарная артерия	Apical segmental artery
A. segmentalis lateralis	Латеральная сегментарная артерия	Lateral segmental artery
A. segmentalis medialis	Медиальная сегментарная артерия	Medial segmental artery
A. segmentalis posterior	Задняя сегментарная артерия	Posterior segmental artery
A. segmentalis superior	Верхняя сегментарная артерия	Superior segmental artery
A. subclavia sinistra	Левая подключичная артерия	Left subclavian artery
Bronchus lingularis superior [BIV]	Верхний язычковый бронх [$Б_{IV}$]	Superior lingular bronchus [BIV]
Bronchus lobaris inferior dexter	Правый нижний долевой бронх	Right inferior lobar bronchus
Bronchus lobaris inferior sinister	Левый нижний долевой бронх	Left inferior lobar bronchus
Bronchus lobaris medius	Среднедолевой бронх	Middle lobar bronchus
Bronchus lobaris superior dexter	Правый верхний долевой бронх	Right superior lobar bronchus
Bronchus lobaris superior sinister	Левый верхний долевой бронх	Left superior lobar bronchus
Bronchus principalis dexter	Правый главный бронх	Right main bronchus
Bronchus principalis sinister	Левый главный бронх	Left main bronchus
Bronchus segmentalis basalis lateralis [BIX]	Латеральный базальный сегментарный бронх [$Б_{IX}$]	Lateral basal segmental bronchus [BIX]
Bronchus segmentalis basalis medialis [BVII]	Медиальный базальный сегментарный бронх [$Б_{VII}$]	Medial basal segmental bronchus [BVII]
Bronchus segmentalis basalis posterior [BX]	Задний базальный сегментарный бронх [$Б_{X}$]	Posterior basal segmental bronchus [BX]
Bronchus segmentalis anterior [BIII]	Передний сегментарный бронх [$Б_{III}$]	Anterior segmental bronchus [BIII]
Bronchus segmentalis apicalis [BI]	Верхушечный сегментарный бронх [$Б_{I}$]	Apical segmental bronchus [BI]
Bronchus segmentalis apicoposterior [BI+II]	Верхушечно-задний сегментарный бронх [$Б_{I+II}$]	Apicoposterior segmental bronchus [BI+II]
Bronchus segmentalis posterior [BII]	Задний сегментарный бронх [$Б_{II}$]	Posterior segmental bronchus [BII]
Cor	Сердце	Heart
Diaphragma	Диафрагма	Diaphragm
Ductus lymphaticus dexter	Правый лимфатический проток	Right lymphatic duct
Nodi bronchopulmonales	Бронхолёгочные узлы	Bronchopulmonary nodes
Nodi cervicales profundi	Глубокие шейные узлы	Deep cervical nodes

Латинские термины	Эквиваленты	
	Русскоязычные	Англоязычные
Nodi mediastinales anteriores	Передние средостенные узлы	Anterior mediastin nodes
Nodi prepericardiales	Предперикардиальные узлы	Prepericardial nodes
Nodi paratracheales	Околотрахеальные узлы	Paratracheal nodes
Nodi pericardiaci laterales	Латеральные перикардиальные узлы	Lateral pericardial nodes
Nodi tracheobronchiales	Трахеобронхиальные узлы	Tracheobronchial nodes
Nodi juxtaoesophageales	Юкстапищеводные узлы	Juxta-oesophageal nodes
Oesophagus	Пищевод	Oesophagus
Pleura interlobaris; fissura obliqua	Междолевая плевра; косая щель	Interlobar pleura; oblique fissure
Pleura interlobaris; fissura horizontalis	Междолевая плевра, горизонтальная щель	Interlobar pleura; horizontal fissure
Trachea	Трахея	Trachea
Truncus brachiocephalicus	Плечеголовной ствол	Brachiocephalic trunk
Truncus bronchomediastinalis dexter	Правый бронхосредостенный ствол	Right brachiomediastinal trunk
Truncus bronchomediastinalis sinister	Левый бронхосредостенный ствол	Left brachiomediastinal trunk
Truncus pulmonalis	Лёгочный ствол	Pulmonary trunk
Truncus subclavius dexter	Правый подключичный ствол	Right subclavian trunk
Truncus subclavius sinister	Левый подключичный ствол	Left subclavian trunk
Truncus jugularis dexter	Правый яремный ствол	Right jugular trunk
Truncus jugularis sinister	Левый яремный ствол	Left jugular trunk
V. anterior	Передняя вена	Anterior vein
V. apicalis	Верхушечная вена	Apical vein
V. apicoposterior	Верхушечно-задняя вена	Apicoposterior vein
V. azygos	Непарная вена	Azygos vein
V. basalis anterior	Передняя базальная вена	Anterior basal vein
V. basalis communis	Общая базальная вена	Common basal vein
V. basalis inferior	Нижняя базальная вена	Inferior basal vein
V. basalis superior	Верхняя базальная вена	Superior basal vein
V. brachiocephalica dextra	Правая плечеголовная вена	Right brachiocephalic vein
V. brachiocephalica sinistra	Левая плечеголовная вена	Left brachiocephalic vein
V. cava superior	Верхняя полая вена	Superior cava vein
V. lingularis	Язычковая вена	Lingular vein
V. lobi medii	Вена средней доли	Middle lobe vein
V. posterior	Задняя вена	Posterior vein
V. pulmonalis dextra inferior	Правая нижняя лёгочная вена	Right inferior pulmonary vein
V. pulmonalis dextra superior	Правая верхняя лёгочная вена	Right superior pulmonary vein
V. pulmonalis sinistra inferior	Левая нижняя лёгочная вена	Left inferior pulmonary vein
V. pulmonalis sinistra superior	Левая верхняя лёгочная вена	Left superior pulmonary vein
V. subclavia dextra	Правая подключичная вена	Right subclavian vein
V. subclavia sinistra	Левая подключичная вена	Left subclavian vein
V. superior	Верхняя вена	Superior vein
V. jugularis interna dextra	Правая внутренняя яремная вена	Right internal jugular vein
Ventriculus dexter	Правый желудочек	Right ventricle
Ventriculus sinister	Левый желудочек	Left ventricle

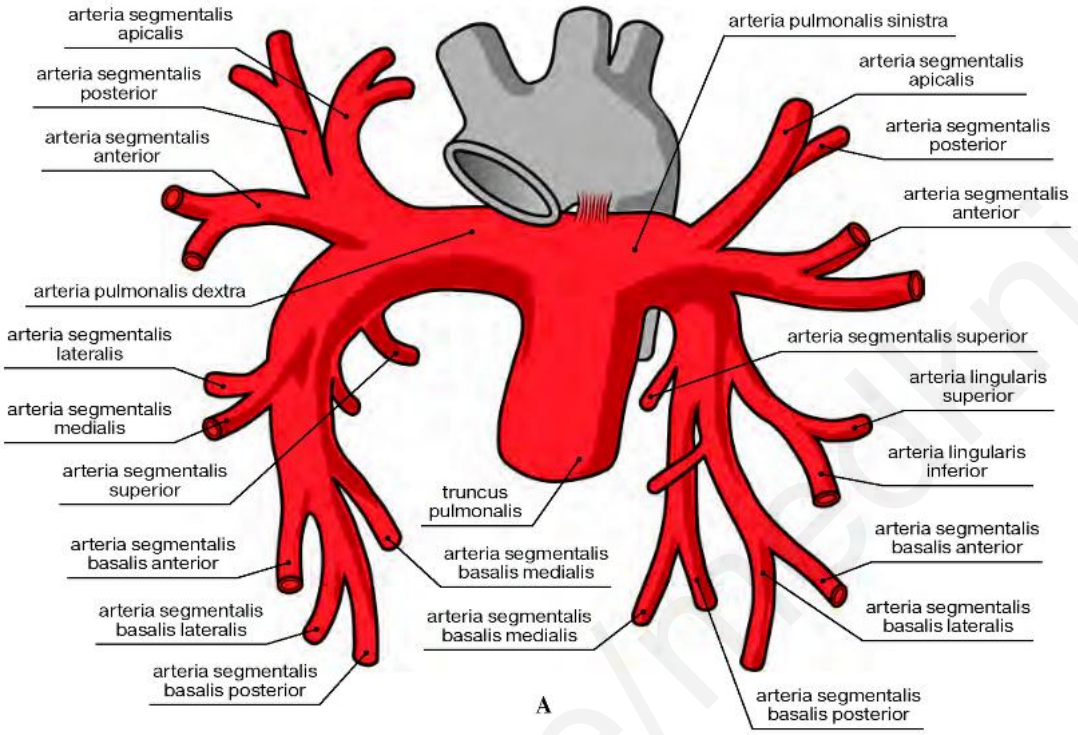

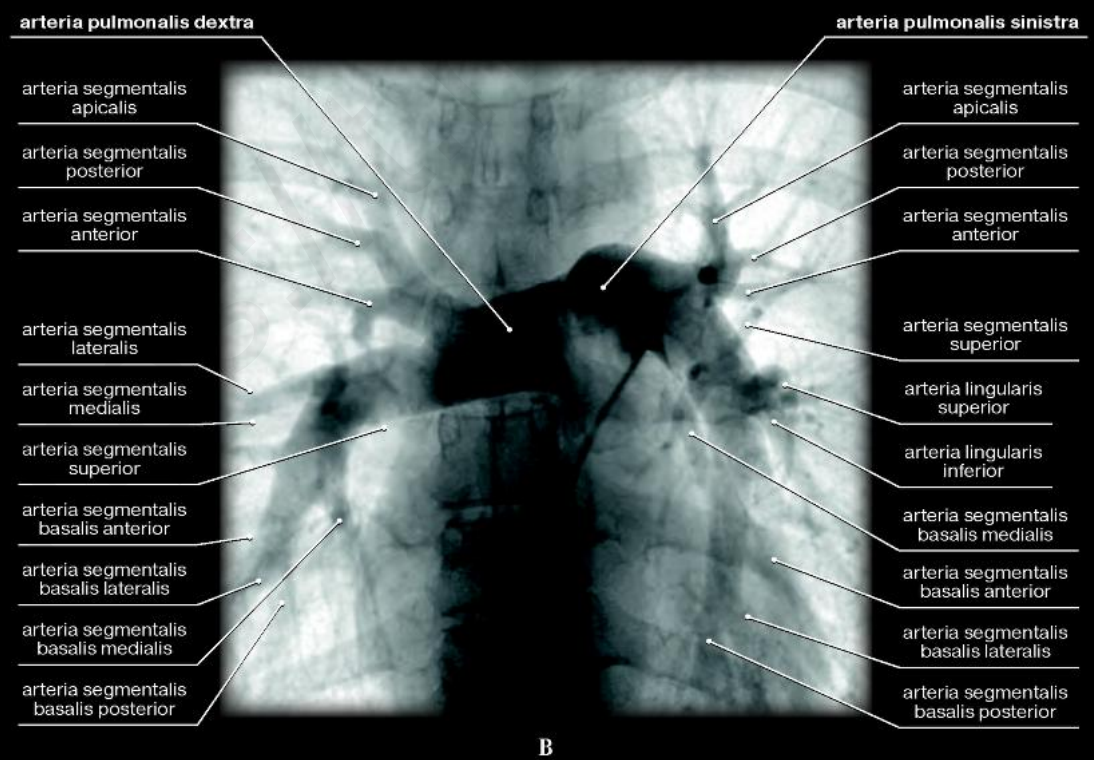

Рис. 6-123. Лёгочный ствол и его ветви. А – ветви лёгочных артерий. В – то же на рентгеноангиограмме

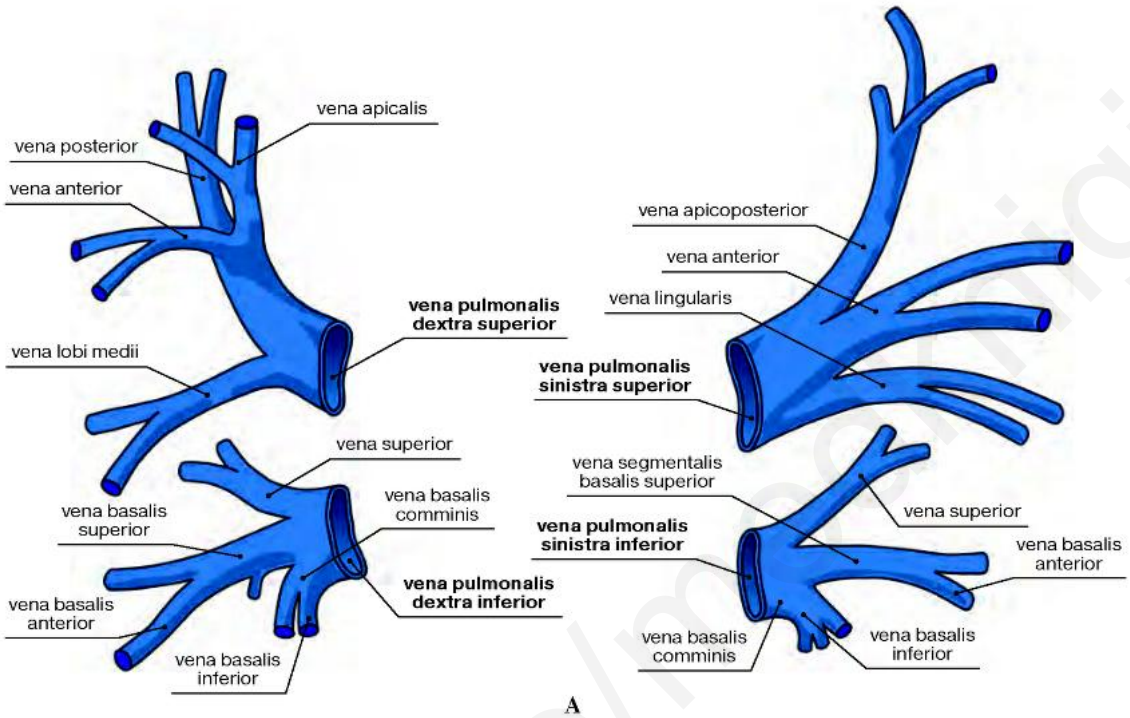

A

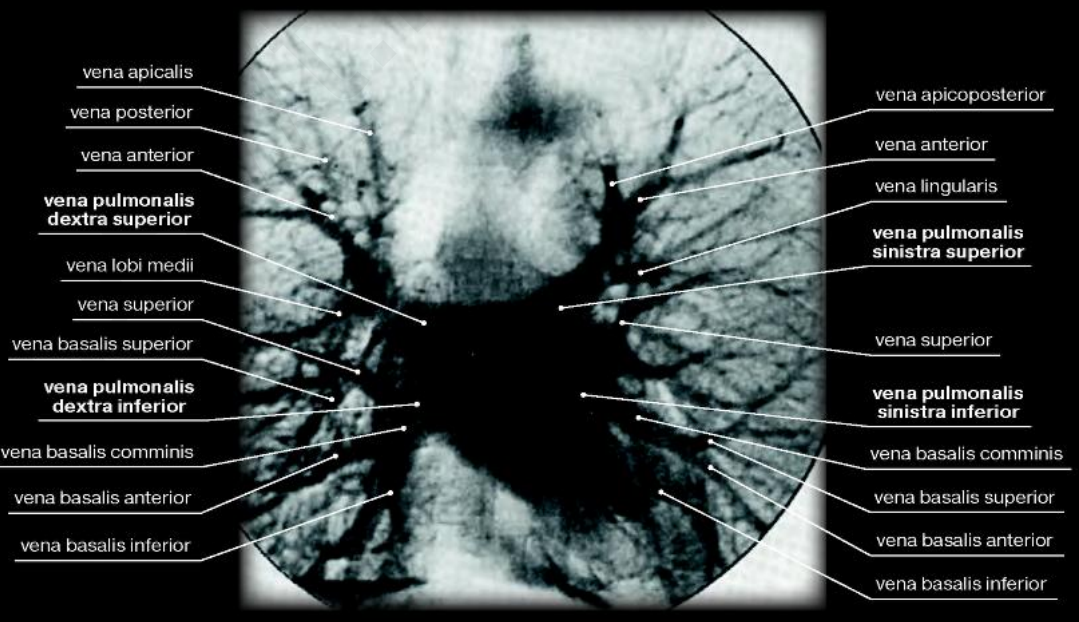

B

Рис. 6-124. Лёгочные вены. А — притоки лёгочных вен. В — то же на рентгеноангиограмме

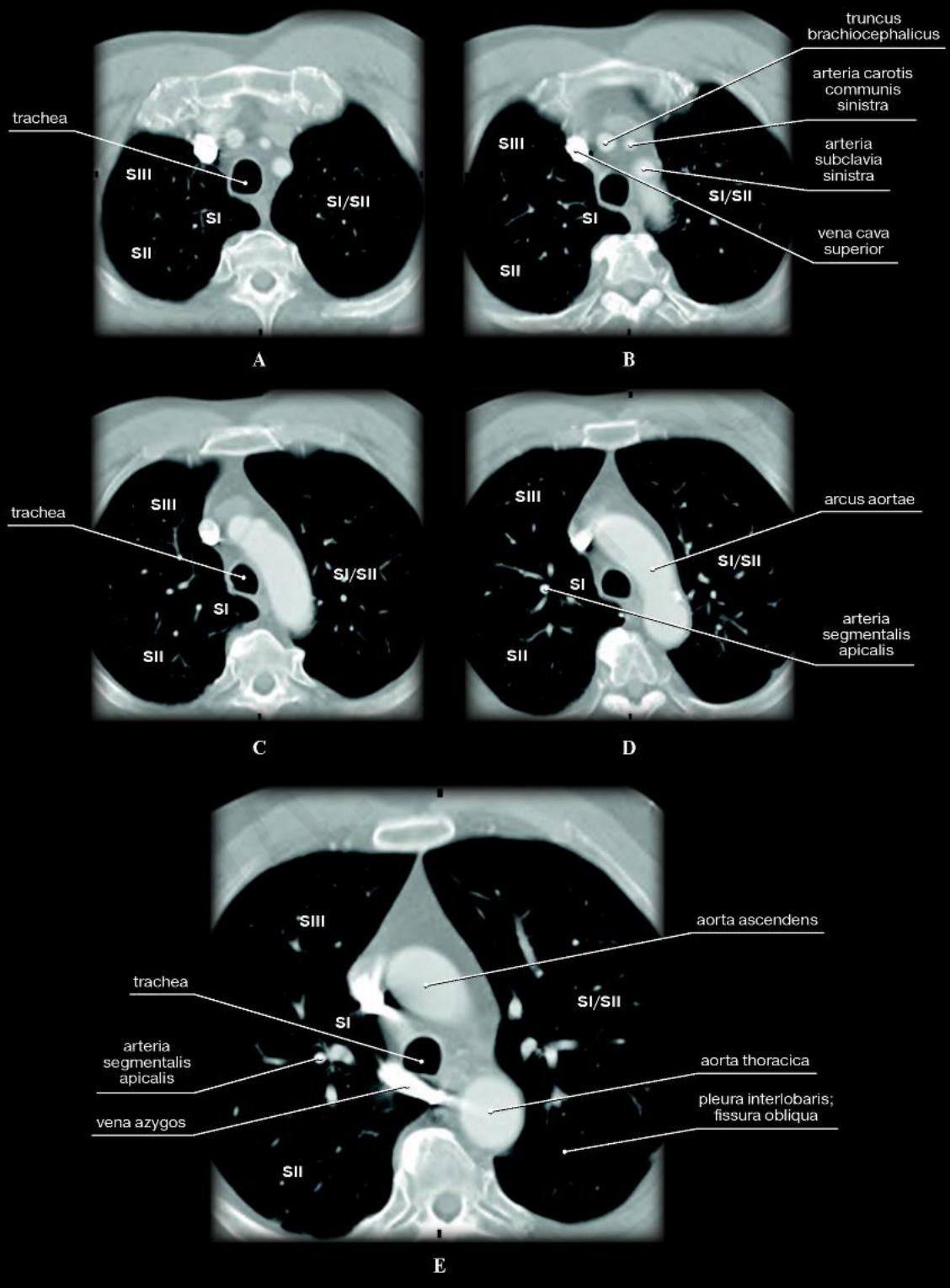

Рис. 6-125. Сегменты лёгких и артерии на рентгеновских компьютерных томограммах груди. Последовательные (A, B, C, D, E) поперечные (аксиальные) срезы шагом 10 мм

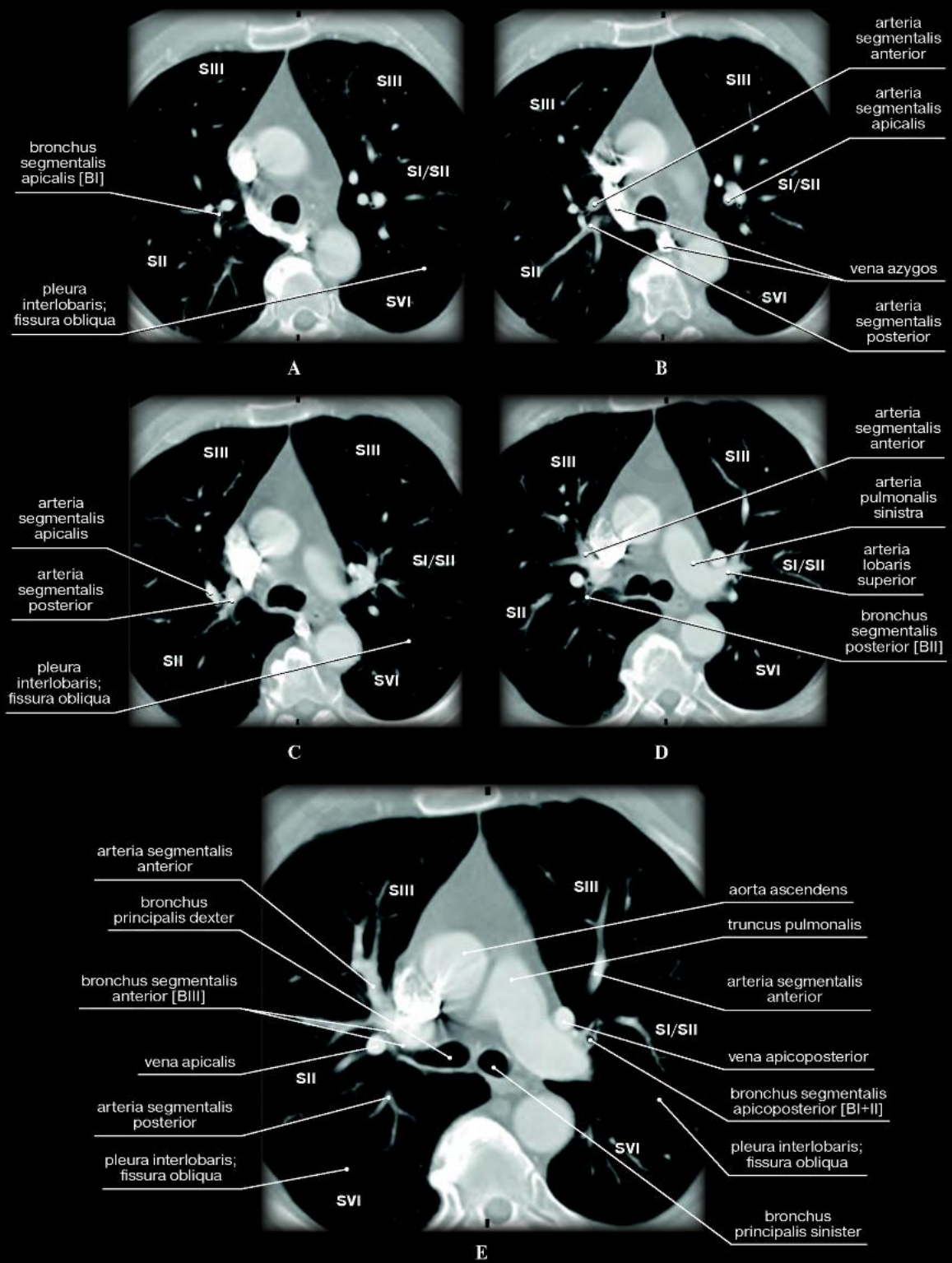

Рис. 6-126. Сегменты и сосуды лёгких на рентгеновских компьютерных томограммах груди. Последовательные (A, B, C, D, E) поперечные (аксиальные) срезы шагом 5 мм

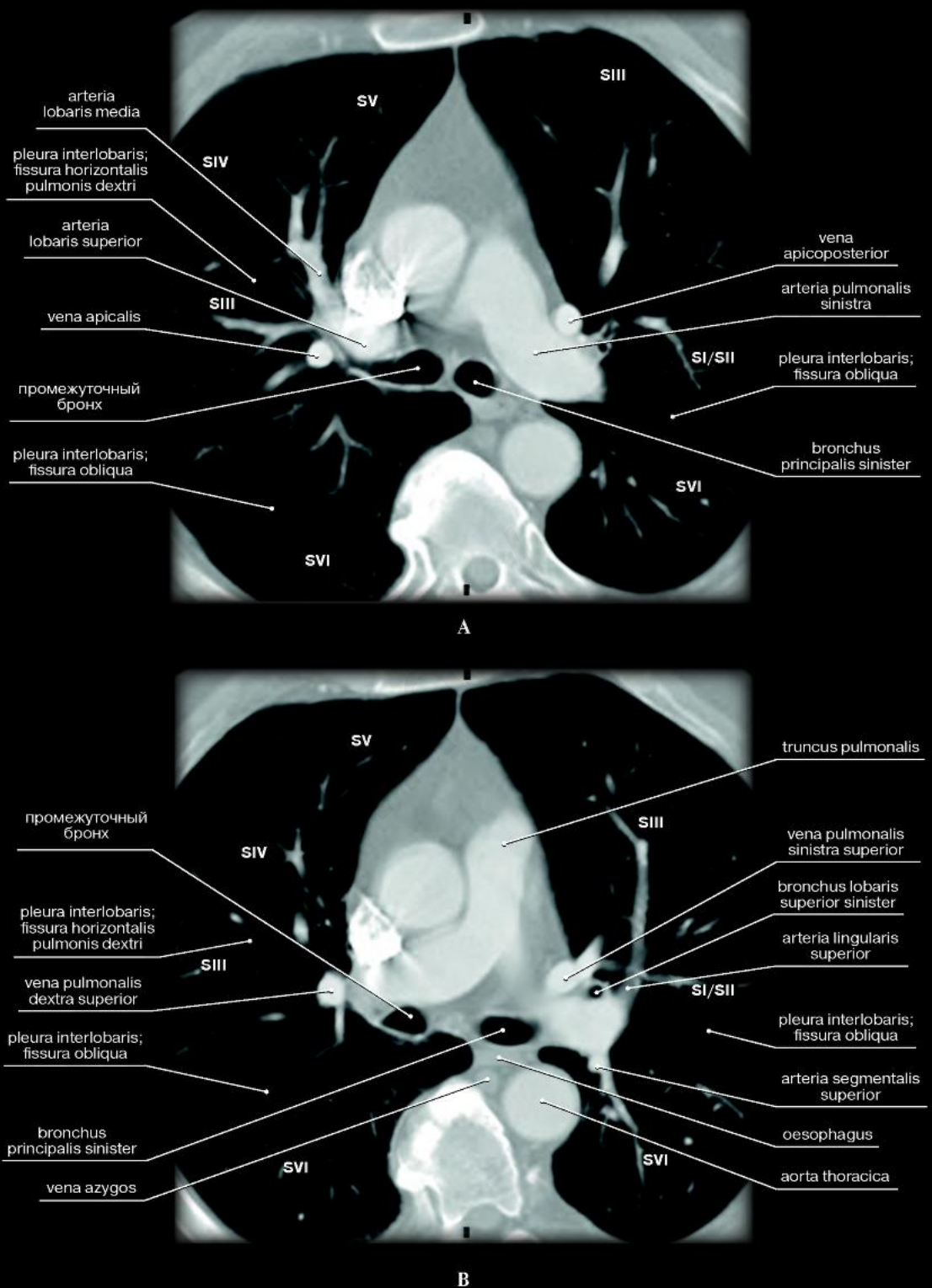

Рис. 6-127. Сегменты и сосуды лёгких на рентгеновских компьютерных томограммах груди. Последовательные (A, B) поперечные (аксиальные) срезы шагом 5 мм

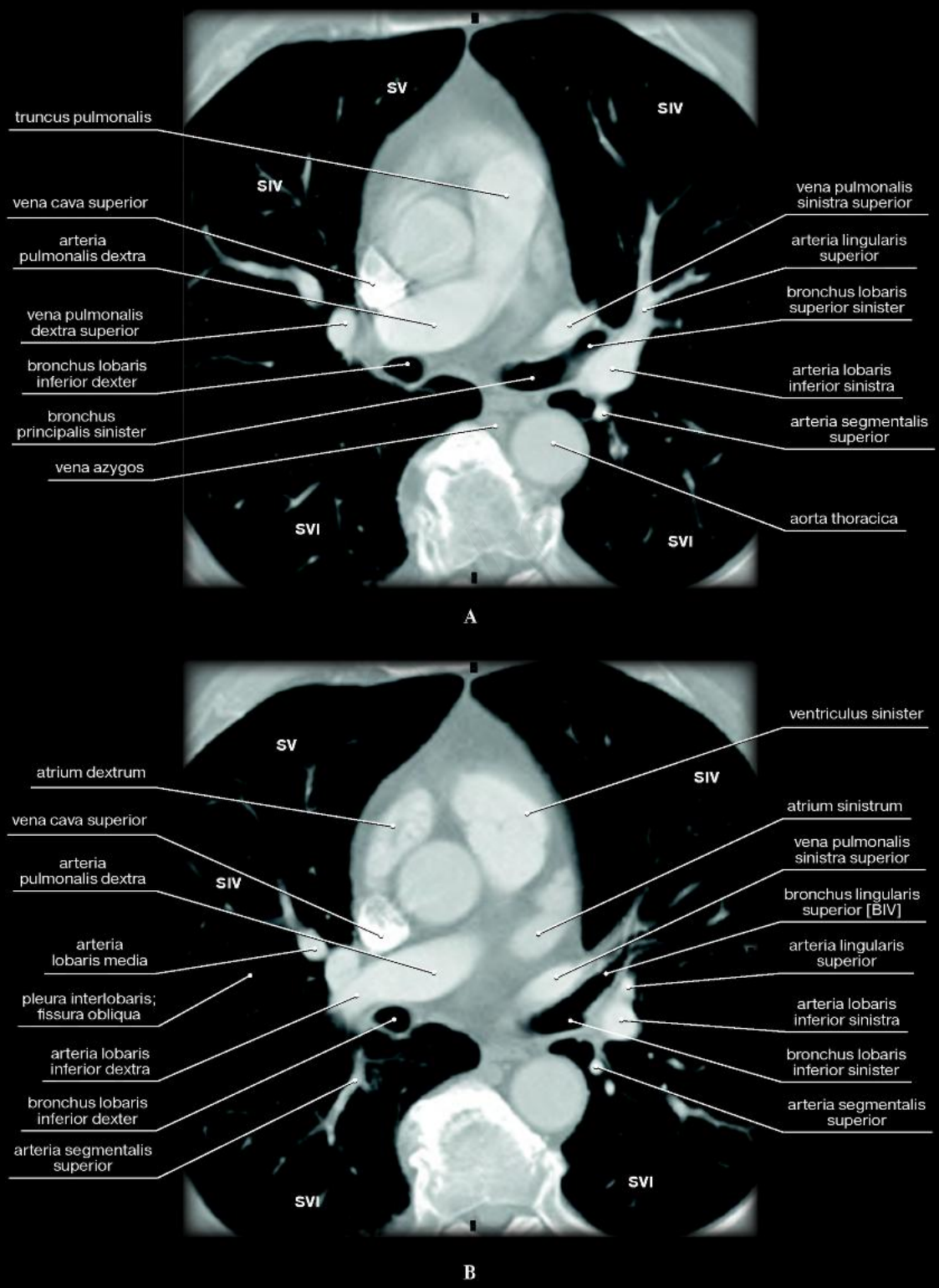

Рис. 6-128. Сегменты и сосуды лёгких на рентгеновских компьютерных томограммах груди. Последовательные (A, B) поперечные (аксиальные) срезы шагом 5 мм

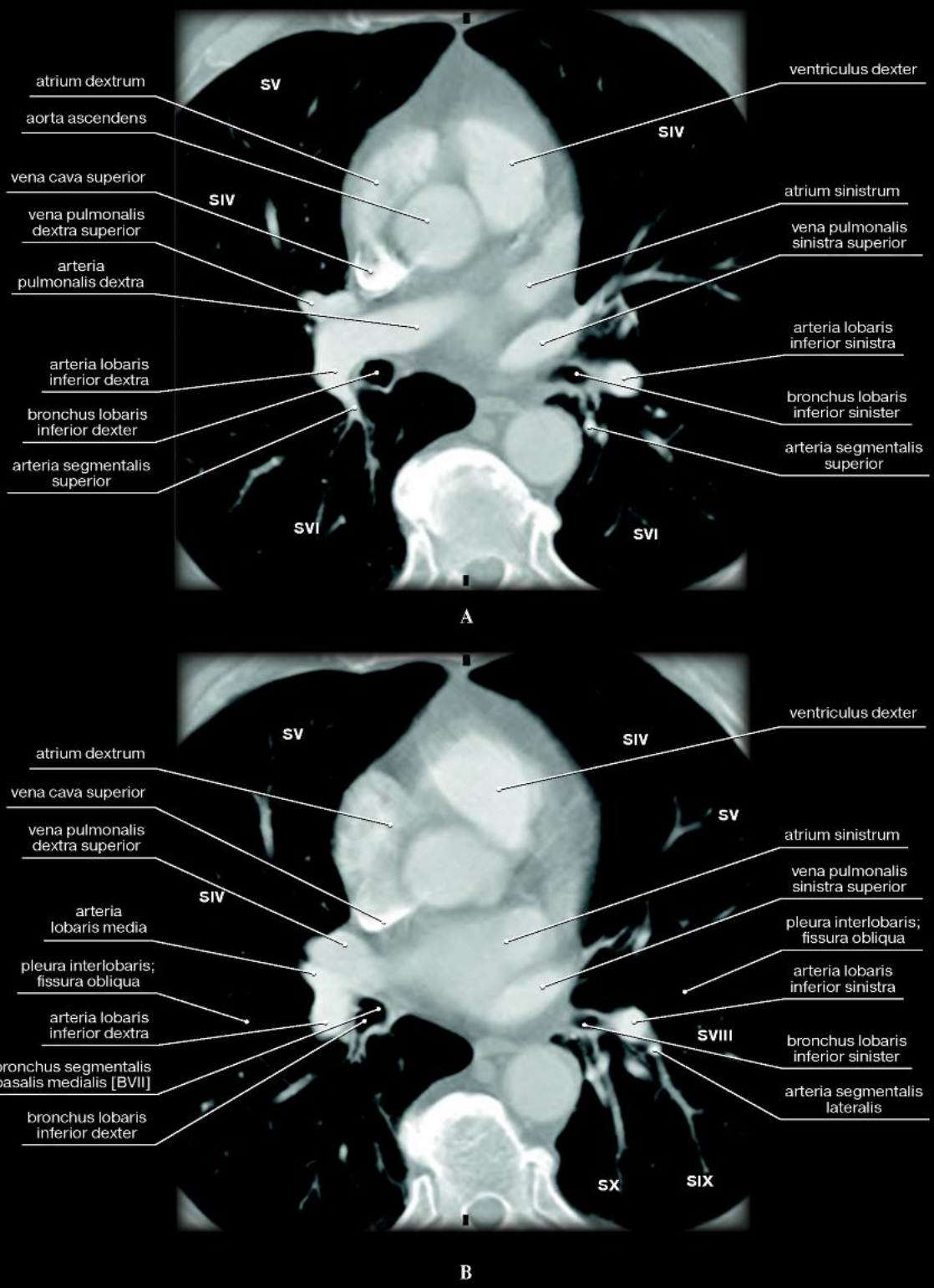

Рис. 6-129. Сегменты и сосуды лёгких на рентгеновских компьютерных томограммах груди. Последовательные (A, B) поперечные (аксиальные) срезы шагом 5 мм

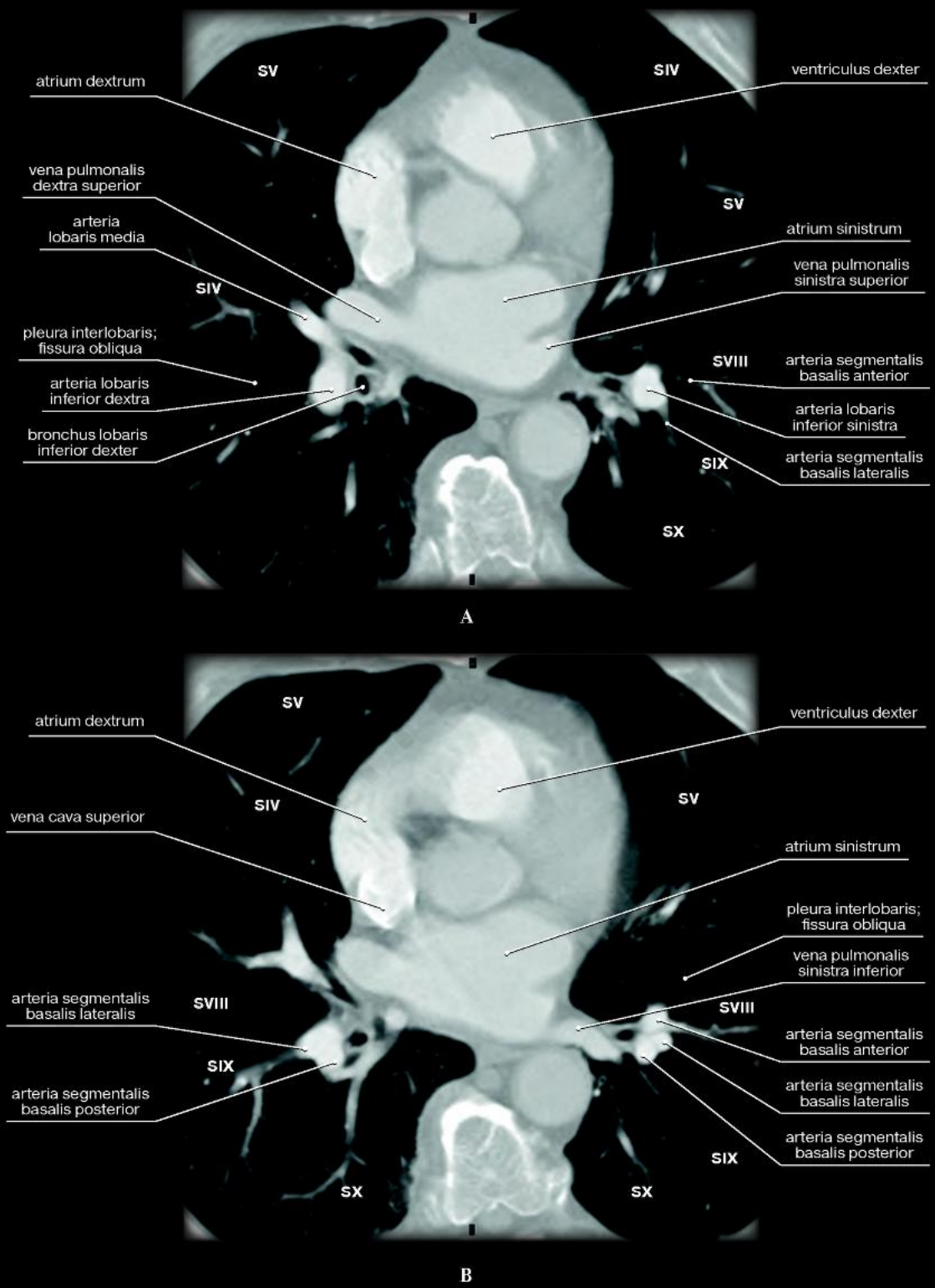

Рис. 6-130. Сегменты и сосуды лёгких на рентгеновских компьютерных томограммах груди. Последовательные (A, B) поперечные (аксиальные) срезы шагом 5 мм

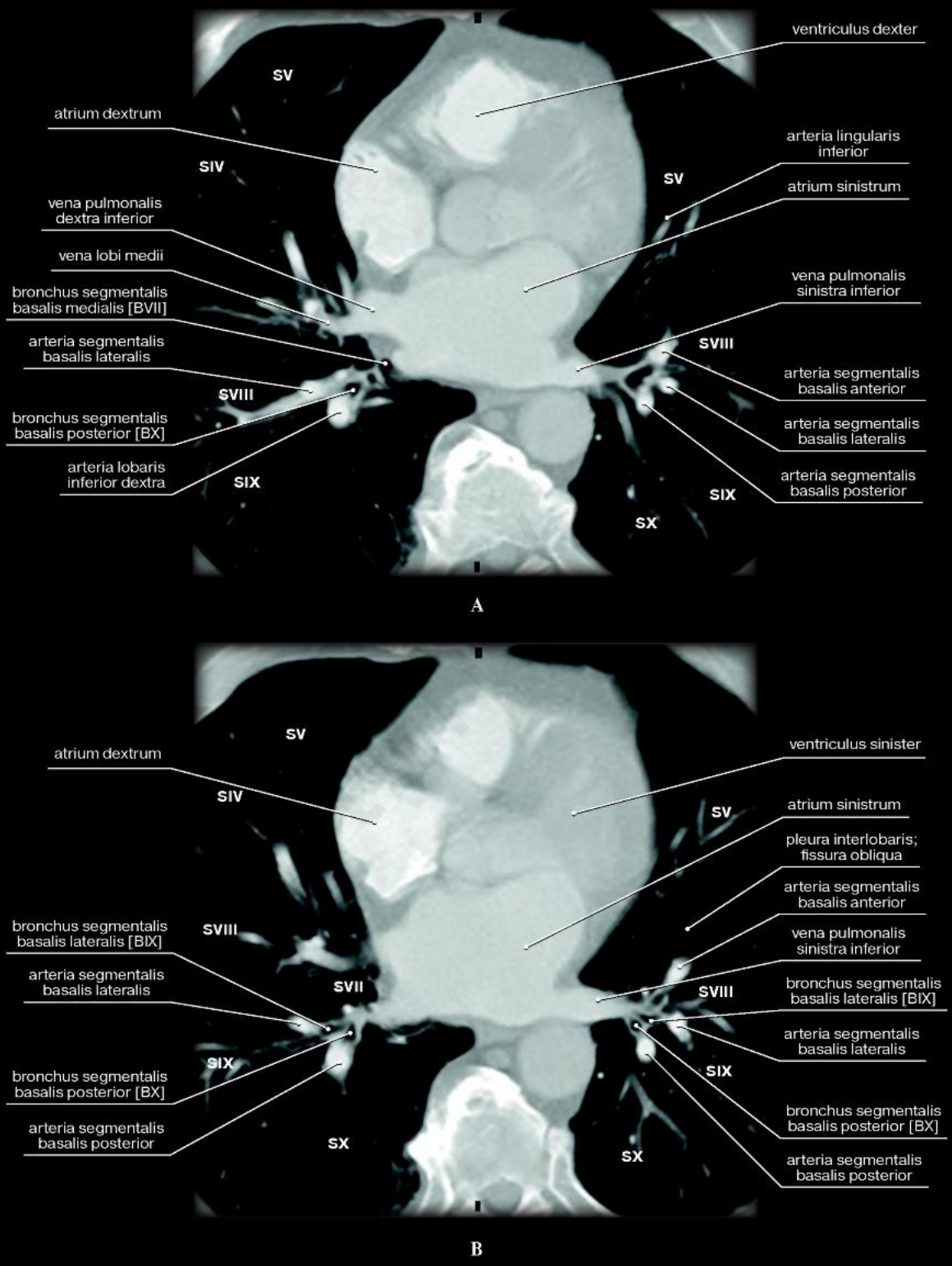

Рис. 6-131. Сегменты и сосуды лёгких на рентгеновских компьютерных томограммах груди. Последовательные (A, B) поперечные (аксиальные) срезы шагом 5 мм

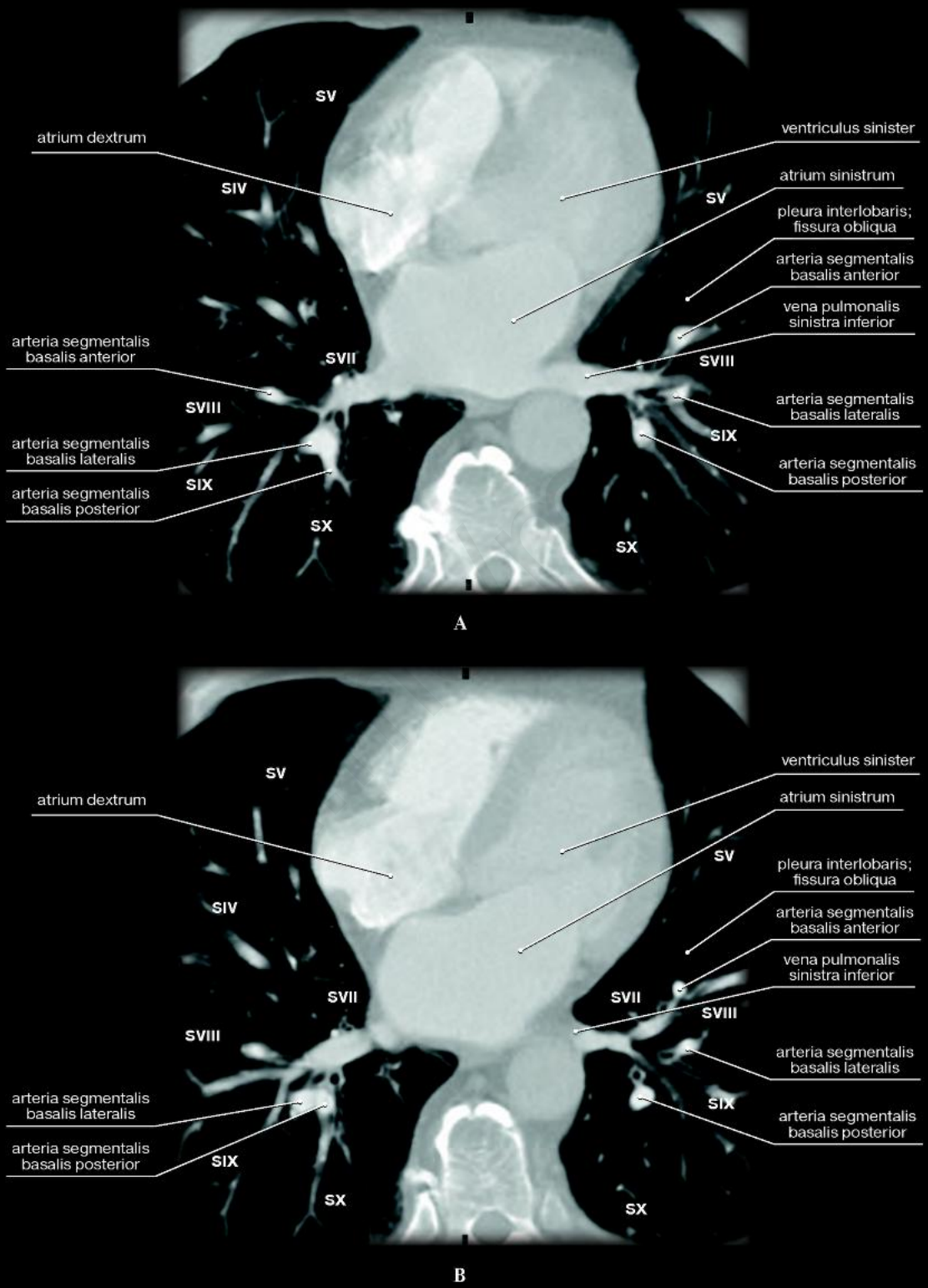

Рис. 6-132. Сегменты и сосуды лёгких на рентгеновских компьютерных томограммах груди. Последовательные (A, B) поперечные (аксиальные) срезы шагом 5 мм

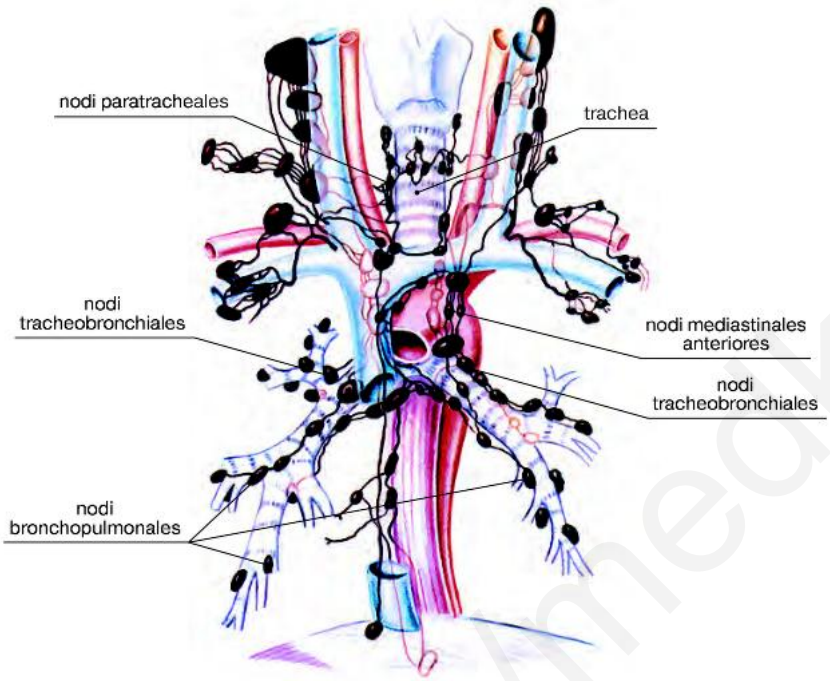

Рис. 6-133. Лимфатические сосуды и лимфатические узлы органов дыхания

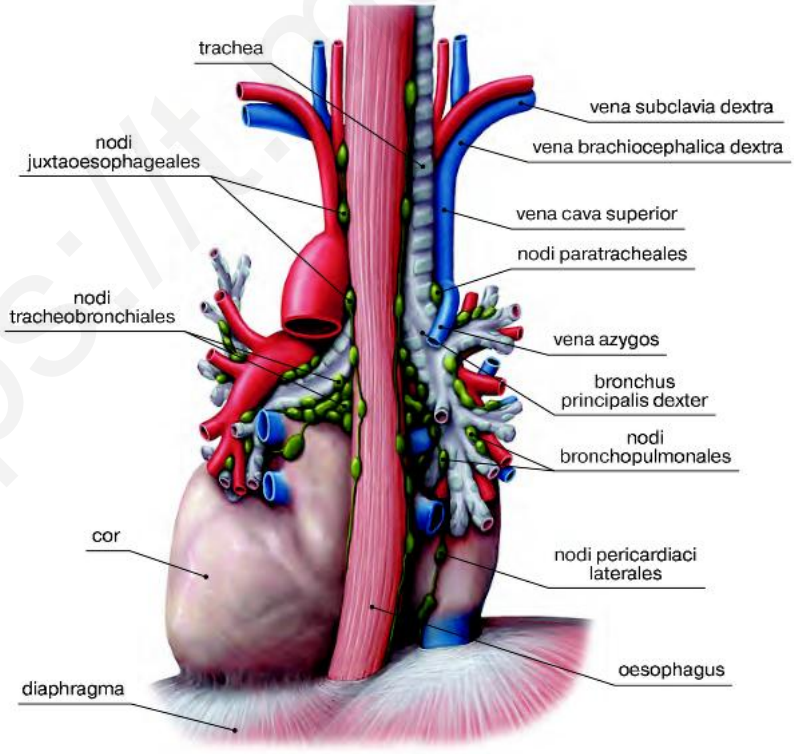

Рис. 6-134. Лимфатические узлы груди. Изолированное средостение (вид сзади)

https://t.me/medknigi

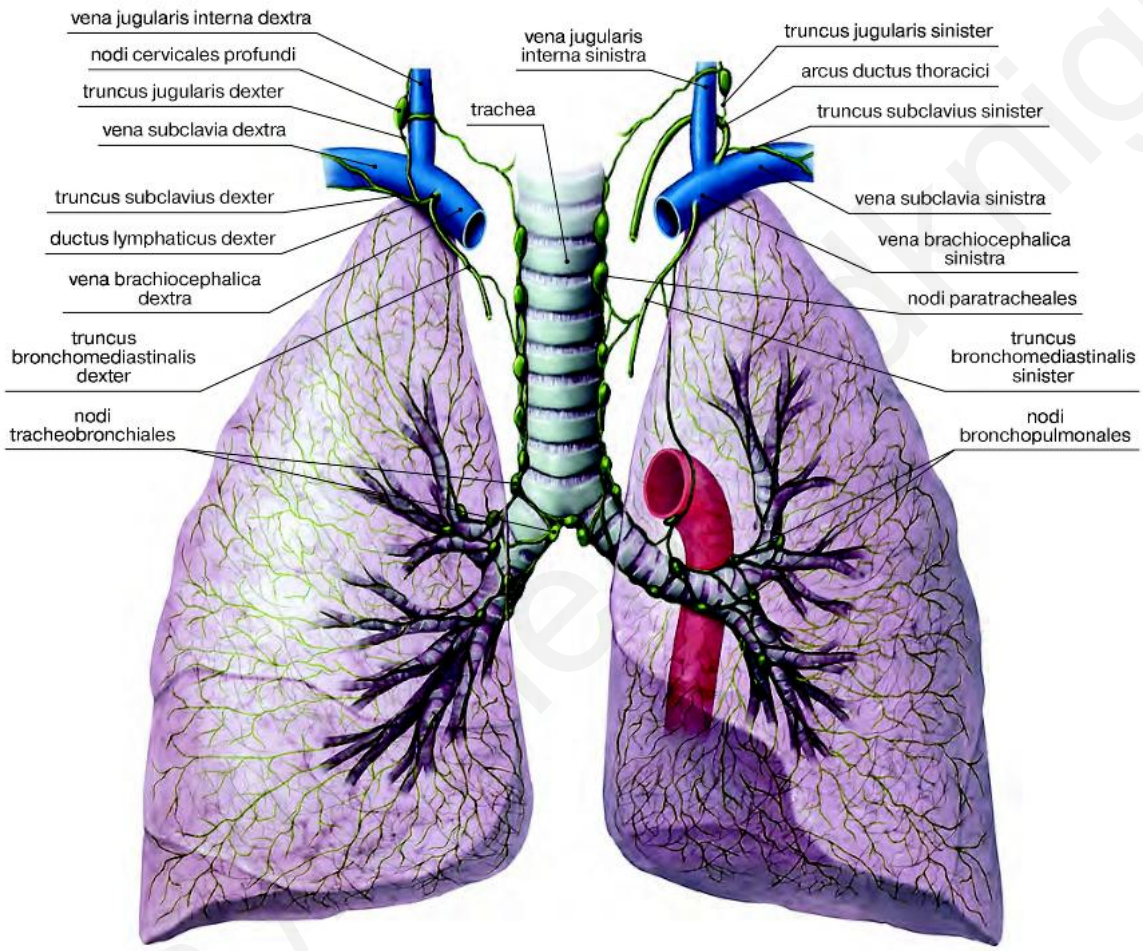

Рис. 6-135. Регионарные лимфатические узлы органов дыхания.

В лёгких выделяют глубокие и поверхностные сети лимфатических сосудов. Отводящие сосуды сети висцеральной плевры направляются к лимфатическим узлам ворот лёгких, либо соединяются с глубокими сосудами, отходящими от сетей капилляров соединительнотканных перегородок лёгких и подслизистой основы бронхов. Отводящие сосуды указанных сплетений образуют сплетения в соединительнотканных перегородках, адвентиции лёгочных сосудов и бронхов, отводящие сосуды которых прерываются, последовательно, во внутрилёгочных лимфатических узлах, бронхолёгочных лимфатических узлах, трахеобронхиальных лимфатических узлах, околотрахеальных узлах. Выносящие сосуды указанных узлов связаны с бронхосредостенными лимфатическими стволами, которые впадают, соответственно, справа – в правый лимфатический проток, слева – в грудной лимфатический проток. От лёгких возможен перекрёстный отток лимфы

Лимфатические узлы органов дыхания связаны с узлами органов верхнего и нижнего средостения, с лимфатическими узлами шеи, верхними и нижними диафрагмальными узлами.

Проекции лёгких и плевры

Латинские термины	Эквиваленты	
	Русскоязычные	Англоязычные
Angulus inferior scapulae	Нижний угол лопатки	Inferior angle of scapula
Apex pulmonis	Верхушка лёгкого	Apex of lung
Clavicula	Ключица	Clavicle
Costa VI	Шестое ребро	Rib VI
Costa X	Десятое ребро	Rib X
Cupula pleurae	Купол плевры	Cervical pleura
Fissura horizontalis pulmonis dextri	Горизонтальная щель правого лёгкого	Horizontal fissure of right lung
Fissura obliqua	Косая щель	Oblique fissure
Incisura cardiaca pulmonis sinistri	Сердечная вырезка левого лёгкого	Cardiac notch of left lung
Linea mediana anterior	Передняя срединная линия	Anterior median line
Linea mediana posterior	Задняя срединная линия	Posterior median line
Linea medioclavicularis	Срединно-ключичная линия	Midclavicular line
Linea parasternalis	Окологрудинная линия	Parasternal line
Linea paravertebralis	Околопозвоночная линия	Paravertebral line
Linea scapularis	Лопаточная линия	Scapular line
Linea sternalis	Грудинная линия	Sternal line

Верхушка лёгких проецируется в большую надключичную ямку выше ключицы на 2–3 см.

Передние границы обоих лёгких пересекают грудино-ключичные суставы, сближаются друг с другом на уровне угла грудины и до IV ребра образуют узкий промежуток, положение которого по отношению к передней срединной линии вариабельно. Ниже передние границы лёгких расходятся преимущественно за счет сердечной вырезки левого лёгкого: слева граница лёгкого следует почти горизонтально до точки, расположенной на IV ребре медиальнее срединно-ключичной линии на 1,2 см, затем направляется вниз до шестого ребра, где переходит в нижнюю границу. Справа передняя граница лёгкого спускается до хряща шестого ребра и, спускаясь по нему, образует нижнюю границу.

Нижняя граница лёгких по срединно-ключичной линии справа соответствует верхнему краю шестого межреберья, слева – нижнему краю шестого межреберья. Эта разница сохраняется и далее:

- по средней подмышечной линии граница правого лёгкого соответствует верхнему краю восьмого межреберья, левого – нижнему краю восьмого межреберья;
- по лопаточной линии – верхнему краю десятого межреберья справа и нижнему краю десятого межреберья слева;
- по околопозвоночной линии – верхнему краю одиннадцатого межреберья справа и нижнему краю одиннадцатого межреберья слева.

Положение купола париетальной плевры и передняя граница париетальной плевры соответствуют положению верхушки лёгкого и его передней границе. Нижняя граница плевры на одно межреберье ниже, чем нижняя граница лёгких. При этом слева – на одно межреберье ниже, чем справа.

Таким образом, между плевральными мешками выше угла грудины (II ребро) образуется верхнее межплевральное поле, а ниже уровня четвертого ребра – нижнее межплевральное поле.

http://knigi

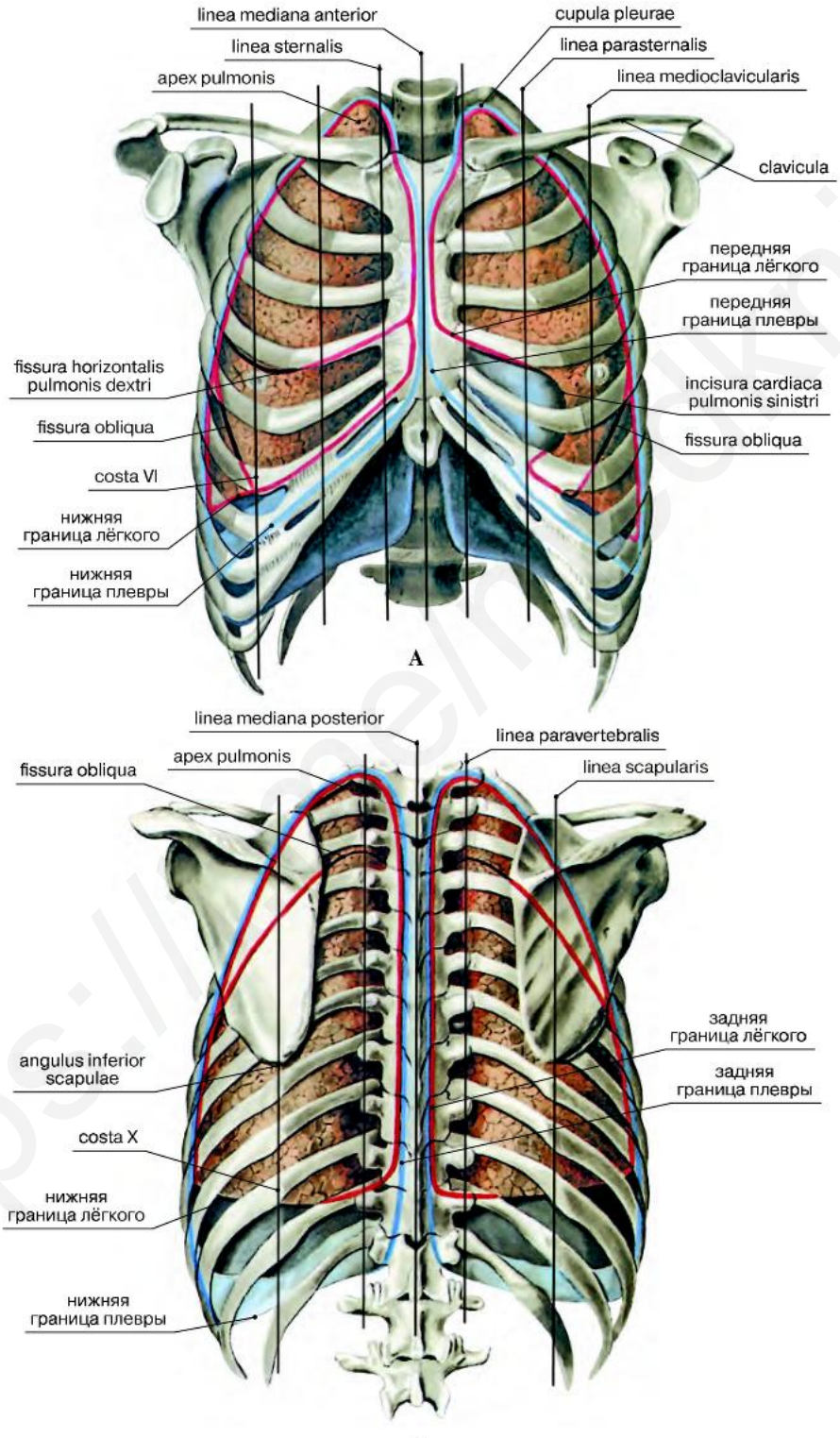

Рис. 6-136. Проекция границ лёгких и плевры на грудную клетку.
А – вид спереди. В – вид сзади

ПИЩЕВОД И ДРУГИЕ ОРГАНЫ СРЕДОСТЕНИЯ

https://t.me/medknigi